

소아 자가면역성 간염: 임상적 특성, 조직 소견 및 예후

서울대학교 의과대학 소아과학교실 및 *병리학교실

정대림 · 서정기 · 양혜란 · 고재성 · 박성혜*

Clinical Characteristics, Histology and Prognosis of Autoimmune Hepatitis in Korean Children

Dae-Lim Chung, M.D., Jeong Kee Seo, M.D., Hye Ran Yang, M.D.,
Jae Sung Ko, M.D. and Sung Hye Park, M.D.*

Departments of Pediatrics and *Pathology, Seoul National University
College of Medicine, Seoul, Korea

Purpose: Autoimmune hepatitis is a chronic inflammatory liver disease with unknown cause that is characterized by liver histology, circulating autoantibodies and increased levels of immunoglobulin G. Only sporadic reports are available on autoimmune hepatitis in children. The aim of this study was to evaluate the clinical, biochemical, and histological features, and the long-term outcome of autoimmune hepatitis in Korean children.

Methods: We reviewed the medical records of 14 children diagnosed as having autoimmune hepatitis at Seoul National University Children's Hospital from 1990 to 2004, and analyzed clinical, biochemical, and histological features, and clinical outcomes.

Results: Mean age at diagnosis was 9 years and 11 of the 14 children were female. Six children presented with acute hepatitis-like manifestations. Jaundice and fatigue were the most common symptoms. Other autoimmune diseases accompanied in 6 children. Anti-nuclear antibody was detected in 13 patients and anti-smooth muscle antibody was positive in 8. All 14 patients were type 1 autoimmune hepatitis. The main histologic findings were interface hepatitis, rosette formation, and cirrhosis. Clinical and biochemical features were improved in six patients treated with ursodeoxycholic acid. Eight patients were treated with corticosteroid alone or in combination with azathioprine and five of them are in biochemical remission.

Conclusion: Autoimmune hepatitis is an inflammatory liver disease, which has a favorable long-term outcome if it is diagnosed and treated promptly. Therefore, autoimmune hepatitis should

접수 : 2004년 8월 19일, 승인 : 2004년 9월 20일

책임저자 : 서정기, 110-740, 서울시 종로구 연건동 28번지, 서울대학교 의과대학 소아과학교실

Tel: 02-760-3627, Fax: 02-743-3455, E-mail: jkseo@snu.ac.kr

be suspected in children with chronic hepatitis of unknown etiology, especially in female patients who show hypergammaglobulinemia or some clinical features of autoimmune disease. (**Korean J Pediatr Gastroenterol Nutr 2004; 7: 186~196**)

Key Words: Autoimmune hepatitis, Clinical characteristics, Histology, Prognosis, Children

서 론

자가면역성 간염은 혈중 자가항체의 출현, 고감마글로불린혈증, 조직학적으로 문맥주위 염증, 그리고 면역억제제 치료에의 반응 등을 특징으로 하는 원인불명의 진행성 염증성 간질환이다¹⁾. 자가면역성 간염은 1950년 Waldenstrom이 젊은 여자에서 처음 기술한 이후 루프스양 간염(lupoid hepatitis), 만성 활동성 간염 등으로 불려지다가 1992년부터 자가면역성 간염으로 통일되어 명명되었다²⁻⁴⁾.

자가면역성 간염의 발생 빈도는 유럽에서는 인구 10만명 당 1.7명으로 보고되고 있으며⁵⁾ 북미에서도 성인 만성 간 질환의 10~20%를 차지할 정도로 흔한 질환으로 알려져 있으나, 우리나라를 비롯한 동양권에서는 상대적으로 빈도가 낮은 것으로 알려져 왔다^{6,7)}.

전 세계적으로 소아에서의 자가면역성 간염은 소아 간질환의 약 1.2~7.7%로 보고되고 있어⁸⁻¹⁶⁾ 소아에서의 발생빈도는 성인보다 낮은 것으로 생각된다. 국내에서는 성인에서의 자가면역성 간염에 관한 보고들이 있었다.¹⁷⁻²²⁾ 소아에서는 저자들이 총담관낭과 췌장염을 동반한 자가면역성 간염을 보고한 바 있으며²³⁾ 이후 산발적인 증례 보고^{24,25)}가 있었으나 국내에서 아직까지 체계적인 연구는 없었다.

이에 저자들은 한국 소아의 자가면역성 간염의 임상 양상, 조직 소견, 치료 경과 및 예후를 알아보고자 하였다.

대상 및 방법

1. 연구 대상

1990년부터 2004년까지 서울대학교 어린이병원에서 자가면역성 간염으로 진단되었던 14명을 대상으로 하였다.

2. 연구 방법

대상 환자들에 대하여 의무기록지를 검토하여 임상적 특징, 혈액 검사 소견, 방사선학적 검사 소견 및 간 조직 검사 소견을 후향적으로 분석하였다.

1) 임상적 특성 분석: 성별, 진단 당시 연령, 발병 양상, 임상 증상, 다른 면역 질환의 동반 유무를 분석하였고, 약물 복용 여부를 조사하였다. 또한 이들 환자들에게 시행되었던 치료 약제의 종류, 치료에 대한 반응 및 재발 등의 임상적 경과를 분석하였다.

2) 혈액 검사 소견: 혈액 검사 소견으로는 항핵 항체(antinuclear antibody, ANA), 항평활근 항체(anti-smooth muscle antibody, SMA), 간-신장 미세소체 항체(anti-LKM 1 antibody; Liver-kidney microsomal antibody type 1), 항미토콘드리아 항체(antimitochondrial antibody, AMA) 등의 자가항체의 존재 유무와 역가를 분석하였다. 또한 혈청 글로블린 또는 면역글로블린 G (immunoglobulin G, IgG), aspartate aminotransferase (AST), alanine aminotransferase (ALT), alkaline phosphatase (ALP), 총 빌리루빈, 알부민, 프로트롬빈 시간 등의 생화학 검사 소견을 분석하였다. 다른 원인에 의한 간염을 분석하기 위하여 시행된 HBsAg, anti-HAV IgM antibody, anti-HCV anti

Table 1. Revised Scoring System for the Diagnosis of Autoimmune Hepatitis by International Autoimmune Hepatitis Group

Parameters/Features	Score
Female sex	+ 2
ALP/AST (or ALT) ratio:	
<1.5	+ 2
1.5~3.0	0
>3.0	- 2
Serum globulin or IgG above normal	
>2.0	+ 3
1.5~2.0	+ 2
1.0~1.5	+ 1
<1.0	0
ANA, SMA or LKM-1	
>1 : 80	+ 3
1 : 80	+ 2
1 : 40	+ 1
<1 : 40	0
AMA positive	- 4
Hepatitis viral markers	
Positive	- 3
Negative	+ 3
Drug history	
Positive	- 4
Negative	+ 1
Average alcohol intake	
<25 g/day	+ 2
>60 g/day	- 2
Liver histology	
Interface hepatitis	+ 3
Lymphoplasmacytic infiltrate	+ 1
Rosetting of liver cell	+ 1
None of above	- 5
Biliary changes	- 3
Other changes	- 3
Other	
Autoimmune disease(s)	+ 2
Additional parameters	
Seropositivity for other autoantibodies	+ 2
HLA DR3 or DR4	+ 1
Response to therapy	
Complete	+ 2
Relapse	+ 3

Table 1. Continued

Interpretation of aggregate scores:	
Pre-treatment	
Definite AIH	> 15
Probable AIH	10 ~ 15
Post-treatment	
Definite AIH	> 17
Probable AIH	12 ~ 17

ALP: Alkaline phosphatase, AST: Aspartate aminotransferase, ALT: Alanine aminotransferase, IgG: immunoglobulin G, ANA: Antinuclear antibody, ASM: Anti-smooth muscle antibody, LKM-1: Liver-kidney microsomal antibody, AMA: Antimitochondrial antibody, HLA: Human leukocyte antigen.

body와 혈중 ceruloplasmin 및 24시간 소변 구리 농도를 분석하였다.

3) 조직학적 소견: 전격간염으로 진행하여 사망하였던 1례와 출혈 소인이 지속되어 조직 검사를 시행하지 못했던 1례를 제외한 12례에서 간 조직 검사를 시행하였고 문맥주위 염증 여부, 간세포의 로제트 형성 여부, 형질세포의 침윤 여부, 그리고 간경변의 동반 여부 등에 대하여 분석하였다.

4) 자가면역성 간염의 진단: 자가면역성 간염은 임상적으로나 혈액학적 검사, 혹은 간 조직 검사에서 간 손상의 증거가 있고, 혈청학적 검사에서 자가항체가 존재하며 간염을 유발할 만한 다른 원인 질환이 없으면 진단할 수 있다. 1990년부터 2004년 사이에 총 14명의 환자가 자가면역성 간염으로 진단되었다. 소아를 위한 자가면역성 간염의 진단 점수 체계가 아직 확립되지 않은 상태이므로 성인을 대상으로 1999년 International Autoimmune Hepatitis Group (IAHG)에서 제시한²⁶⁾ 수정 진단 기준(Table 1)을 적용하였다. 간 조직 검사가 시행되지 않아 수정 진단 기준안을 적용할 수 없는 2명은 1993년 IAHG에서 제시한⁴⁾ 진단 기준을 적용하였다.

결 과

1. 임상 소견

1990년부터 2004년까지 서울대학병원 어린이병원에서 자가 면역성 간염으로 진단 받은 환자 14명 중 여아가 11명(78%)이었다. 진단 당시 연령은 평균 9

Table 2. Clinical Characteristics at Presentation in 14 Children with Autoimmune Hepatitis

Age at diagnosis yr* (range yr)	9±3 (2.4~13.8)
Female sex (%)	11 (78)
Acute onset (%)	6 (43)
Associated other autoimmune disease (%)	6 (43)
Associated autoimmune disease in first degree relatives (%)	1 (7)
Pre-treatment IAHG score*	15±3

IAHG: International autoimmune hepatitis group. *Values are represented as mean±SD.

Table 3. Clinical Manifestations of 14 Children with Autoimmune Hepatitis

Clinical manifestations	No. (%)
Symptoms	
Jaundice	11 (79)
Fatigue	8 (57)
Anorexia	6 (43)
Dark Urine	4 (29)
Abdominal discomfort	3 (21)
Epistaxis	3 (21)
Nausea	2 (14)
Diarrhea	1 (7)
Pruritis	1 (7)
Physical findings	
Icterus	11 (79)
Hepatomegaly	10 (71)
Splenomegaly	8 (57)
Palmar erythema	3 (21)
Ascites	2 (14)
Telangiectasia	1 (7)

세(범위: 2.4~13.8세)였으며, 급성으로 발병한 경우가 6명으로 전체의 43%에 해당되었다(Table 2).

진단 당시 발현한 증상으로는 황달이 11명(79%)에서 나타나서 가장 흔한 증상이었으며, 검사상 혈청 빌리루빈이 증가한 경우도 12례(86%)였다. 이외에도 피로감이 8례(57%), 식욕부진이 6례(43%), 진한 소변색이 4례(29%)에서 보였으며 잦은 코피와 상복부 불쾌감이 각각 3례(21%)에서 보였다. 이밖에도 오심을 2례(14%)에서 호소하였고, 설사와 소양감을 각각 1례(7%)에서 호소하였다.

이학적 소견에서는 황달이 11명(79%)에서 나타나 가장 흔한 소견이었고 다음으로 간비종대가 흔하게 동반되어 전체 대상 환자 14명중 10명(71%)에서 진단시에 간종대가 관찰되었으며 비종대는 8명(57%)에서 관찰되었다(Table 3).

6명의 환자에서 다른 자가면역성 질환이 동반되었는데, 전신성 홍반성 루푸스가 2명에서 동반되었고, 결절 홍반, IgA 신병증, 면역 용혈성 빈혈(immune hemolytic anemia), 궤양성 대장염(ulcerative colitis)이 각각 1명에서 동반되었다(Fig. 1). 1명에서는 1등친(first degree relative)에서 그레이브스병(Graves disease)의 가족력이 있었다.

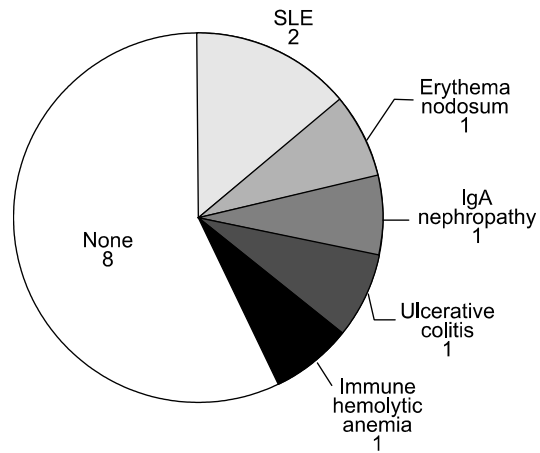


Fig. 1. Associated other autoimmune diseases. Among 14 children, 6 were associated with other autoimmune disorders, that is systemic lupus erythematosus in 2 children, erythema nodosum in 1, IgA nephropathy in 1, immune hemolytic anemia in 1, and ulcerative colitis in 1.

Table 4. Laboratory Findings of 14 Children with Autoimmune Hepatitis

Case No.	ALP (U/L)	AST (U/L)	IgG (mg/dL)	t-bil (mg/dL)	PT (INR)	Alb (g/dL)	ANA titer	ASM
1	260	270	1,026	3.8	1.00	3.6	1 : 40	Negative
2	280	838	9,141	5.5	1.81	2.2	1 : 40	Positive
3	858	720	4,410	2.8	1.42	4.0	1 : 40	ND
4	354	239	2,414	2.2	1.00	4.5	1 : 40	Negative
5	294	279	2,236	3.2	1.67	2.5	1 : 160	Positive
6	365	155	1,570	0.7	1.00	4.4	1 : 160	Negative
7	393	260	1,626	0.7	1.00	3.6	1 : 40	Positive
8	441	336	4,000	16.4	1.00	3.7	1 : 40	ND
9	386	348	1,105	6.7	1.06	3.5	Negative	Positive
10	450	1,612	2,865	3.3	1.32	3.8	1 : 160	Positive
11	275	328	920	2.2	1.08	4.5	1 : 160	Negative
12	309	104	2,603	2.0	1.75	2.8	1 : 40	Positive
13	156	840	4,540	18.12	2.17	2.0	1 : 40	Positive
14	402	617	3,134	1.4	1.11	3.7	1 : 80	Positive
Mean±SD	373±161	469±402	2,971±2,147	4.9±5.5	1.31±0.38	3.5±0.8		

ALP: Alkaline phosphatase, AST: Aspartate aminotransferase, IgG: Immunoglobulin G, t-bil: Total bilirubin, PT: Prothrombin time, INR: International normalized ratio, Alb: Albumin, ANA: Antinuclear antibody, ASM: Anti-smooth muscle antibody, ND: No data.

2. 검사실 소견

혈중 자가항체 검사 결과 총 14명의 대상 환자 중 1명을 제외한 13명(93%)에서 항핵 항체가 양성으로 나왔다. 이들의 항체 역가를 살펴보면 4명에서는 1 : 160의 높은 역가를 보였고 1명에서 1 : 80의 역가를 보였으며 나머지 8명은 1 : 40의 역가를 보였다. 항핵 항체가 음성으로 나온 1명을 포함하여 모두 8명(57%)에서 항平滑근 항체가 양성으로 나왔다. 6명에서 항미토콘드리아 항체 검사가 시행되었으나 모두 음성이었으며, 3명에서 간-신장미세소체 항체 검사가 시행되었으나 음성이었다. 본 연구의 대상이었던 14명 모두 1형자가면역성 간염에 해당하였다.

진단 당시 혈액 검사에서 AST는 평균 469±402 U/L로 14례 모두에서 정상보다 상승된 소견을 보였고, ALT도 평균 501±537 U/L로 14례 모두에서 상승된 소견을 보였다. 혈청 면역글로불린 G는 평균 2971±2,147 mg/dL로 11례(78%)에서 정상보다 상승

된 소견을 보였다. 빌리루빈은 평균 4.9±5.5 mg/dL로 12례(86%)에서 증가된 소견을 보였고, 혈청 알부민은 평균 3.5±0.8 mg/dL, 프로트롬빈 시간은 평균 INR 1.31±0.38였다(Table 4).

다른 바이러스성 간염을 배제하기 위하여 시행된 HBsAg, anti-HAV IgM 항체, anti-HCV 항체는 모두 음성이었고 24시간 소변 구리농도와 혈중 ceruloplasmin 농도도 모두 정상이었다.

3. 조직학적 소견

대상 환자 14명 중 전격간염으로 진행하여 사망한 1명과 출혈성 경향이 있어 간 조직 검사를 시행하지 못했던 1명을 제외한 12명에서 간 조직 검사가 시행되었다. 모두 10명에서 문맥주위 염증 소견을 보였고, 3명에서는 간세포의 로제트 형성을 보였다. 2명은 진단 당시 이미 조직학적으로 간경변이 동반되었다. 소엽의 염증(lobular activity)은 6명에서 동반되었고 형질세포의 침윤은 한 예에서도 보이지 않았다. 2명에서는 담도의 변화가 동반되었는데 1

Table 5. Histologic Findings of 14 Children with Autoimmune Hepatitis

Case No.	Sex	Age (yr)	Liver histology					
			Interface hepatitis	Lympho-plasmacytic infiltrate	Rosette formation	Biliary change	Lobular activity	Cirrhosis
1	M	3	+	-	+	+	-	-
2	F	11.7	+	-	-	+	-	+
3	F	8.8	+	-	-	-	-	-
4	F	8.1	+	-	-	-	+	-
5	M	12.2	+	-	+	-	-	+
6	F	11.8	-	-	-	-	+	-
7	F	9.9	+	-	-	-	-	-
8	F	9.9	-	-	+	-	-	-
9	F	9.7	+	-	-	-	+	-
10	F	9.1	+	-	-	-	+	-
11	M	9.3	+	-	-	-	+	-
12	F	13.8			Liver biopsy not done			
13	F	8.1			Liver biopsy not done			
14	F	2.4	+	-	-	-	+	-

명은 담관의 증식을 보였고, 1명은 담낭염과 간경변이 동반되어 경화 쓸개관염(sclerosing cholangitis)과 자가면역성 간염의 중첩증후군이 의심되었으나 담관조영술(cholangiography) 검사 소견은 정상이었다 (Table 5).

4. 치료 경과

연구 대상 14명의 환자 중 6명(증례 1, 4, 6, 7, 9, 11)은 유사 자가면역성 간염으로 진단되었다. 스테로이드는 사용하지 않고 UDCA (ursodeoxy-cholic acid)만 사용하며 관찰 중 간수치가 호전되었다. 재발 여부를 알아보기 위해 추적 관찰 중이다.

나머지 8명은 자가면역성 간염으로 진단된 후 스테로이드 치료가 시행되었다. 8명 중 1명(증례 13)은 초기 스테로이드 사용에 반응하지 않고 간수치가 점차 악화되어 azathioprine과 cyclosporin 등 다른 면역억제제를 함께 사용하였으나 치료에 반응하지 않고 전격간염으로 진행하여 사망하였다. 사망한 상기 증례를 제외한 7명(증례 2, 3, 5, 8, 10, 12, 14)에서는 치료 시작 후 임상 증상과 생화학적 검사상의

호전을 보여 관해가 나타났으나, 치료 종료 후 또는 스테로이드 감량시 재발하는 소견을 보였다. 증례 2는 면역글로불린 G가 매우 높았고 진단 당시 이미 조직학적으로 간경변이 진행되었던 환아로 초기 스테로이드 사용 후 간수치가 정상화되었으나 스테로이드 감량시 다시 간수치가 상승하고 황달을 보이는 등 재발하는 소견을 보여 스테로이드를 장기간 사용하였고 치료 중 패혈증과 간성 혼수로 사망하였다. 증례 10은 다른 자가면역 질환으로 전신성 홍반성 루푸스가 동반되었던 환아로 스테로이드 사용 후 간수치가 정상화되었으나 스테로이드를 감량하면 다시 재발하여 azathioprine을 추가하여 사용 중 패혈증으로 사망하였다. 진단시 조직학적으로 간경화가 이미 진행되었던 다른 한 명(증례 5)은 스테로이드 사용에 반응하였으나 감량시 잦은 재발 소견이 나타나 azathioprine을 추가하여 사용 중이며 간수치 정상인 상태로 관찰 중이다. 진단 당시 초음파 검사에서 간경화가 이미 동반되었던 한 환자(증례 12)는 스테로이드 사용하며 간수치 감소하였으나 감량시 재발하여 재차 사용한 후 악화되는 소견 없

이 외래 추적 관찰 중이다. 이 환자의 경우 토혈을 보여 식도정맥류 결찰술을 시행하였고 추후 간이식을 고려하고 있다. 증례 3과 증례 8은 처음 스테로이드 사용한 후 재발하였으나 다시 스테로이드를 사용한 후에는 장기간 관해가 유지되었다. 궤양성 대장염이 동반되고 항평활근 항체가 양성이었던 환자(증례 14)는 스테로이드를 사용하며 간수치 유지되는 관해 상태로 관찰하던 중 동반된 궤양성 대장염이 악화되어 azathioprine으로 변경하여 사용 중이다.

고 찰

자가면역성 간염은 조직학적으로 문맥주위 염증을 특징으로 하는 지속적인 간세포 손상을 보이고 혈청 내 자가항체의 존재 및 고감마글로블린혈증, 면역억제제 치료에의 좋은 반응을 특징으로 하는 간질환이다. 자가면역성 간염의 진단을 위해서는 바이러스, 약물, 알코올 등 간 손상의 유발 인자를 배제할 수 있어야 한다.

International Autoimmune Hepatitis Group에서는 진단적 오류를 줄이기 위해 1992년에 자가면역성 간염의 진단을 위한 점수 체계를 도입하였으며⁴⁾ 1999년에 개정안을 발표하였다²⁶⁾. 그러나 성인의 자가면역성 간염을 진단하기 위해 제시된 체계이므로 소아에게 적용하기에는 문제점이 있다. 첫째 평균 음주량에 관한 항목은 소아에게 적합하지 않은 항목이며, 둘째 자가항체 항목에서 성인에서는 역가에 따른 차등 점수가 부여되지만 소아에서는 양성 소견 자체가 진단적 가치가 큰 것으로 생각된다.^{27,28)} 또한 소아에서의 경화 쓸개관염은 자가면역성 간염과 임상적, 생화학적, 조직학적 조건이 유사하므로²⁹⁻³²⁾ 이를 감별하기 위해서는 담관조영술을 진단을 위한 검사 항목에 포함시킬 것을 고려해야 하겠다. 소아의 자가면역성 간염의 진단에 있어서 이러한 수정된 점수 체계의 필요성은 이미 여러 보고에서 대두되었으나 아직까지 체계화된 소아의 진단 점수 체계가 마련되고 있지 않으므로 소아에 맞는 점수 체계의 도입이 시급한 실정이다^{27,33)}.

본 연구에서는 현재까지 소아에 적용할 수 있는

수정된 점수 체계가 없으므로, IAHG에서 1999년에 발표한 개정된 점수 체계에 본 연구 대상 환자 14명을 적용시켜 보았다. 이에 따르면 본 연구의 대상인 14명의 환자 중 7명이 유사 자가면역성 간염에 해당하였고, 5명이 확정 자가면역성 간염에 해당되었다. 간 조직 검사를 시행할 수 없어 1999년의 수정 점수 체계를 적용시킬 수 없었던 2명에 대해서는 1992년 IAHG에서 발표한 점수 체계를 적용시켰으며 각각 유사와 확정 자가면역성 간염에 해당되었다. 결론적으로 14명 모두가 이들 진단 기준안에 의해서도 합당한 자가면역성 간염이었다. IAHG에서는 치료에 대한 반응을 고려하여 치료 후 점수에 따른 진단 기준을 제시한 바 있는데, 본 연구에서는 8례에서 치료가 시행되었고, 이들의 치료 후 점수는 평균 19점이었다. 본 연구의 대상인 14명의 환자 중 스테로이드 치료 없이 UDCA만으로 간수치가 정상화되었던 6명의 수정 IAHG 점수는 10~14점(평균 12점)으로 모두 유사 자가면역성 간염에 해당되었다. 본 연구에서는 치료가 시행되었던 8명의 IAHG 점수가 14~19점(평균 16.7점)으로 더 높게 나타나 IAHG 점수가 높았던 환자들에게 더 적극적인 치료가 필요했던 것으로 조사되었으나 이중 2명은 1993년 점수 체계를 따른 것이므로 이들 점수 간의 직접적인 비교는 어려울 것으로 보이며 향후 진단시 점수와 예후와의 관계에 대한 연구가 필요할 것으로 보인다.

자가면역성 간염은 혈청 내 존재하는 자가 항체에 따라 크게 3가지 아형으로 분류된다. 제1형은 항핵 항체 및 항平滑근 항체가 양성인 경우로서 전체 자가면역성 간염의 60~70%가 이에 속하며 어느 연령에서나 발생할 수 있으나 10세에서 20세 사이와 45세에서 70세 사이의 두 연령군에서 높은 발생 비율을 보인다고 알려져 있다. 여성의 비율은 78%이며 임상적으로는 약 40%에서 급성 경과를 취하는 것으로 보고되고 있으며 41%의 환자에서는 다른 자가면역성 질환이 동반되는 것으로 알려져 있다. 제2형은 간-신장 미세소체 항체를 가지는 경우로서 발병 연령은 낮아 2~14세에 호발하며 90%가 여성에서 발생하며 제1형에 비하여 급성의 더 심한 임상 경과를 취하여 간부전이나 간경변으로의 진행이 빠

른 것으로 알려져 있다. 제3형 자가면역성 간염은 혈청에서 anti-soluble liver antigen/antibodies to liver-pancreas (anti-SLA/LP)이 검출되는 경우로서 90%가 여성에서 발생하며 평균 발병 연령은 37세이고, 면역억제제 치료에 잘 반응하는 것으로 알려져 있다.

본 연구에서는 13명에서 항핵 항체가 양성으로 나왔고 항平滑근 항체는 모두 8명에서 양성으로 나왔다. 항핵 항체가 음성으로 나왔던 1명은 항平滑근 항체가 양성으로 나와 본 연구의 대상이 된 14례 모두는 제1형 자가면역성 간염에 속하였다. 간-신장 미세소체 항체는 3명에서만 검사가 시행되었고 모두 음성으로 나와 본 연구에서는 제2형 자가면역성 간염으로 진단된 경우는 한 명도 없었다. 아직까지 국내에서 2형 및 3형의 자가면역성 간염에 대한 보고는 없다.²²⁾ 간-신장 미세소체 항체와 연관이 있는 것으로 알려진 C형 간염에 관한 본 교실의 연구³⁴⁾에서도 간-신장 미세소체 항체가 양성으로 나온 환자가 없어 이 항체가 나타나는 빈도가 나라마다 차이가 있을 것으로 생각된다. 한국인에서 간-신장 미세소체 항체가 양성으로 나올 가능성은 매우 낮은 것으로 생각된다. 서양의 보고에서도 지역에 따른 간-신장 미세소체 항체의 발현 빈도의 차이를 보이고 있어, 유럽의 보고에서는 높은 비율을 보이거나³⁵⁾ 미국의 보고에서는 드문 것으로 보고 되고 있다³⁶⁾. 이처럼 지역에 따라 간-신장 미세소체 항체의 발현 빈도가 다른 원인은 아직까지 확실히 알려져 있지 않다.

자가면역성 간염은 여성에서 호발하는 질환²⁶⁾으로서 본 연구에서도 여아가 전체의 78%를 차지하였다. 발병 양상을 살펴보면 소아에서는 50~65%에서 급성 발병의 활동성 바이러스성 간염과 유사한 임상 양상을 보인다고 보고되고 있다²⁷⁾. 또한 다른 자가면역성 질환이 흔하게 동반되는데 갑상선이 가장 많이 동반되는 장기로 자가면역성 갑상선염과 그레이브스병이 흔하며 이밖에 췌양성 대장염, 류마티스 관절염, 전신성 경피증, 면역 용혈성 빈혈, 결절 홍반 등이 동반된다²⁶⁾. 본 연구에서는 43%에서 급성 발병양상을 보였으며 6명에서 다른 자가면역성 질환을 동반하여 서구의 소아에서의 보고에서와 크

게 다르지 않았다.

자가면역성 간염의 임상 증상으로는 피로감이 가장 흔하게 나타나며 황달 소견, 상복부 불쾌감, 소양감, 식욕부진, 근육통, 설사, 쿠싱양 모습, 그리고 40°C 이하의 발열 등이 흔한 동반 증상으로 알려져 있다. 또한 흔하게 나타나는 신체 검진 소견으로는 간종대, 황달, 비종대, 거미모반, 복수 등이 있다. 본 연구에서는 황달이 가장 흔한 증상이었고, 그밖에 피로감, 식욕부진, 진한 소변색, 잦은 커피, 상복부 불쾌감, 오심 등이 흔하게 나타나는 증상이었다. 신체 검진 소견으로는 황달과 간비종대가 흔하게 동반되었고 이러한 소견들은 서구의 보고와 크게 다르지 않았으며 국내의 다른 보고들과도 일치하였다^{19~22)}.

조직학적으로 자가면역성 간염은 문맥주위 염증, 형질 세포의 침윤, 초점성 괴사, 간세포의 로제트 형성, 소엽 내 괴사, 간경변 등이 특징적이다. 그러나 이러한 조직학적 소견은 자가면역성 간염에서만 나타나는 것은 아니며 다른 만성 바이러스성 간염 혹은 약제에 의한 만성 간염에서도 나타날 수 있으므로 진단시 주의를 요한다. 한편 국내 성인에서의 보고²⁰⁾에 의하면 한국 성인 자가면역성 간염 환자에서 진단시 약 35%에서 조직학적으로 이미 간경변이 진행되어 있었으며 소아에서의 보고를 보면 Saadah 등¹¹⁾은 36%에서, Mielli-Vergani 등²⁹⁾은 69%에서 진단시 이미 간경변이 진행된 것으로 보고하고 있다. 그러나 자가면역성 간염에서는 간경변이 진행되어 있어도 면역억제제 치료에 잘 반응하는 것으로 알려져 있고, 비가역적 변화로 알려진 간경변과 간섬유화가 스테로이드 치료 후 조직학적인 호전을 보인다는 연구 결과가 보고되고 있다^{37,38)}.

본 연구에서는 총 12명에서 간 조직 검사가 시행되었으며 10명에서 문맥주위 염증 소견을 보였고, 3명에서는 간세포의 로제트 형성을 보였으며 소엽의 염증은 6명에서 동반되었다. 2명은 조직학적으로 간경변이 동반되었다.

자가면역성 간염 치료의 근간으로는 스테로이드 단독요법이나, 스테로이드와 azathioprine의 병합요법이 시행되며 병합요법 시에는 스테로이드와 관련

된 부작용을 줄일 수 있다고 알려져 있다³⁸⁾. 자가면역성 간염에서 스테로이드 치료를 시행하였을 경우 65%의 환자에서 치료 시작 3년 내에 임상적, 생화학적, 조직학적 관해가 오지만 치료 종료 후 6개월 이내에 약 반수의 환자에서 재발한다고 보고된 바 있다^{1,2)}. 따라서 치료의 종료 시기는 신중하게 결정되어야 한다. 어떤 저자들은 1년 이상 정상 간수치가 유지되고 조직학적으로도 염증 소견이 거의 없을 때 치료 종료를 고려할 수 있다고 하였으나²⁹⁾ 아직까지 치료 종료 시점에 대한 통일된 지침은 마련되지 않고 있다. 치료에 반응을 보이지 않고 간부전이 진행되는 경우에는 간이식을 고려해야 하는데 간이식 후 5년 생존율은 보고에 따라 다르지만 78~83%로 높은 생존율을 보여 효과적인 치료로 여겨지고 있다. 그러나 이식 거부 반응이나 이식 후 재발 등의 문제가 있으므로 간이식은 신중하게 고려되어야 할 것이다^{39,40)}.

본 연구에서는 총 8명에서 스테로이드 치료가 시행되었으며 이중 1명은 전격간염으로 진행하여 사망하였다. 나머지 7명은 초기 스테로이드 치료 후 관해를 나타내어 88%의 높은 관해율을 보였으나 치료 종료 후 또는 스테로이드 감량시 재발하는 소견을 보였다. 재발한 경우 스테로이드나 azathioprine으로 재치료가 시행되었다. 스테로이드를 사용하지 않았던 6명은 UDCA만을 사용하며 관찰 중에 간수치가 정상으로 호전되었고 재발 소견 없이 관찰 중이다. 14명의 환자 중 전격간염으로 사망한 1명과 치료 중 합병증으로 사망한 2명을 포함하여 3명이 사망하였고 나머지 11명은 관해 상태를 유지하고 있어 전체적인 예후는 좋았던 것으로 나타났다. 이중 3명을 스테로이드를 사용 중이며 2명은 azathioprine을 사용 중이다. 또한 진단시 조직학적으로나 방사선학적으로 이미 간경변이 동반되었던 경우에도 적극적인 스테로이드 치료 후 75%라는 높은 초기 관해율을 보였으며 이중 2명은 스테로이드나 azathioprine을 사용하며 관해 유지 중이다.

결론적으로 소아에서의 자가면역성 간염은 조기 진단 및 적절한 치료로 현저한 예후의 개선을 보일 수 있는 질환이다. 특히 심한 환자에서는 azathio-

prine을 포함한 적극적인 치료가 환자의 예후에 도움을 줄 것으로 생각된다. 따라서 원인이 불명확한 만성 간염 환자에서 고감마글로불린혈증을 보이거나 다른 자가면역 질환이 동반되는 경우 자가면역성 간염을 의심하여 자가항체 선별 검사를 시행하여 적절한 진단 및 치료를 시행하는 것이 중요하리라고 생각된다.

요 약

목적: 자가면역성 간염은 원인 불명의 진행성 염증성 간질환으로 혈중 자가항체의 출현과 고감마글로불린혈증, 그리고 조직학적으로 문맥주위 염증을 특징으로 한다. 소아에서는 산발적인 증례 보고가 있었으나 국내에서는 아직까지 체계적인 연구가 없었다. 이에 저자들은 소아에서 자가면역성 간염의 임상적, 조직학적 소견과 치료 경과 및 예후에 대해 알아보고자 본 연구를 시행하였다.

방법: 1990년부터 2004년까지 서울대학교 어린이병원에서 자가면역성 간염으로 진단되었던 14명의 환자들의 임상적 특징, 혈액 검사 소견 및 간 조직 검사 소견을 분석하였다. 또한 이들 환자들에게 시행된 치료 약제 및 치료에의 반응, 그리고 재발 여부 등 치료 경과를 조사하였다.

결과: 대상 환자 14명의 진단시 연령은 평균 9±3세였다. 여자가 11명으로 전체의 78%를 차지하였고, 6명에서 급성 발병을 보였다. 임상 증상으로는 황달이 11명에서 호소하여 가장 흔하였으며, 이외에도 피로감, 식욕부진, 진한색 소변, 상복부 불쾌감, 잦은 코피, 오심, 소양감 및 설사가 동반되었다. 신체 검진 소견에서는 간비종대가 흔하게 나타났다. 6명의 환자에서 다른 자가면역성 질환이 동반되었고 1명에서는 일등친 중 그레이브스병의 병력이 있었다. 혈중 자가항체 검사 결과 13명에서 항핵 항체가 양성으로 나왔으며 항핵 항체가 음성으로 나왔던 1명은 항平滑근 항체가 양성으로 나와 대상 환자 모두가 제1형 자가면역성 간염에 해당되었다. 7명에서는 항핵 항체와 항平滑근 항체가 모두 양성으로 나왔다. 혈청 IgG는 평균 2971±2147 mg/dL였

고, AST는 평균 469 ± 402 U/L, 총 빌리루빈은 평균 4.9 ± 5.5 mg/dL였다. 간 조직 검사 소견으로는 문맥 주위의 염증(10명), 간세포의 로제트 형성(3명), 소엽의 염증(6명)이 흔하게 나타났고 2명에서는 진단 당시 이미 조직학적으로 간경변이 동반되었다. 대상 환자 14명 중 6명은 UDCA만 사용하며 관찰 중간수치가 호전되었고 나머지 8명에게는 스테로이드 치료가 시행되었다. 이 중 7명이 초기 스테로이드 치료시 관해를 보였으나 스테로이드를 감량하거나 중지시 재발하였다. 스테로이드 재치료가 시행되었고 3명은 스테로이드 감량 중 관해 유지 중이고 2명은 azathioprine으로 관해 유지 중이다.

결론: 자가 면역성 간염은 원인 불명의 소아 만성 간 질환의 원인 중 하나이며, 적절한 치료로 예후가 개선될 수 있는 간질환이다. 그러므로 특히 여아에서 고감마글로블린혈증을 보이거나 다른 자가면역성 질환이 동반될 경우 자가면역성 간염을 의심하여 자가항체 선별 검사를 시행하고 적절한 진단 및 치료를 시행하는 것이 중요하리라고 생각된다.

참 고 문 헌

- 1) Czaja AJ. Autoimmune liver disease. *Curr Opin Gastroenterol* 2003;19:232-42.
- 2) Krawitt EL. Autoimmune hepatitis. *N Engl J Med* 1996;334:897-903.
- 3) Ludwig J, McFarlane IG, Rakela J. International Working Party Report: terminology of chronic hepatitis. *Am J Gastroenterol* 1995;90:181-9.
- 4) Johnson PJ, McFarlane IG. Meeting report: International Autoimmune Hepatitis Group. *Hepatology* 1993; 18:998-1005.
- 5) Obermayer-Straub P, Strassburg CP, Manns MP. Autoimmune hepatitis. *J Hepatol* 2000;32 Suppl 1:181-97.
- 6) Omagari K, Kinoshita H, Kato Y, Nakata K, Kanematsu T, Kohno S, et al. Clinical features of 89 patients with autoimmune hepatitis in Nagasaki Prefecture, Japan. *J Gastroenterol* 1999;34:221-6.
- 7) Yachha SK, Srivastava A, Chetri K, Saraswat VA, Krishnani N. Autoimmune liver disease in children. *J Gastroenterol Hepatol* 2001;16:674-7.
- 8) Maggiore G, Bernard O, Hadchouel M, Alvarez F, Hadchouel P, Odievre M, et al. Liver disease associated with anti-liver kidney microsome antibody in children. *J Pediatr* 1986;108:399-404.
- 9) Maggiore G, Veber F, Bernard O, Hadchouel M, Alvarez F, Hadchouel P, et al. Autoimmune hepatitis associated with anti-actin antibodies in children and adolescents. *J Pediatr Gastroenterol Nutr* 1993;17: 376-81.
- 10) Baranov AA, Kaganov BS, Gundobina OS, Zainudinov AM. Autoimmune hepatitis in children. *Int Pediatr* 2003;18:23-9.
- 11) Saadah OI, Smith AL, Hardikar W. Long-term outcome of autoimmune hepatitis in children. *J Gastroenterol Hepatol* 2001;16:1297-302.
- 12) Czaja AJ. Autoimmune liver disease. *Curr Opin Gastroenterol* 2003;19:232-42.
- 13) Maggiore G, Bernaed O, Hadchouel M, Hadchouel P, Odievre M, Alagille D. Treatment of autoimmune chronic active hepatitis in childhood. *J Pediatr* 1984; 104:839-44.
- 14) Gregorio GV, Portmann B, Reid F, Donaldson PT, Doherty DG, McCartney M, et al. Autoimmune hepatitis in childhood: a 20-year experience. *Hepatology* 1997;25:541-7.
- 15) Mieli-Vergani G, Vergani D. Autoimmune liver disease in children. *Ann Acad Med Singapore* 2003; 32:239-43.
- 16) Lee YM, Teo EK, Ng TM, Khor C, Fock KM. Autoimmune hepatitis in Singapore: a rare syndrome affecting middle-aged women. *J Gastroenterol Hepatol* 2001;16:1384-9.
- 17) Han YS, Kim BH, Kim TH, Dong SH, Kim HJ, Chung YW, et al. Autoimmune hepatitis in a patient with myasthenia gravis and thymoma-a report on the first case in Korea. *Korean J Int Med* 2000;15:151-5.
- 18) 김효수, 이계희, 정형배, 이효석, 윤용범, 송인성 등. 자가면역성 만성 간염 1례 보고. *대한소화기병학회지* 1986;18:337-41.
- 19) 현재근, 백승훈, 이준혁, 고광철, 김지은, 이풍렬 등. 한국 성인에서 발생한 자가면역성 간염의 임상적 고찰. *대한소화기학회지* 1999;33:653-61.
- 20) 정성훈, 김병호, 동석호, 김효종, 장영운, 이정일 등. 1991년 이후 진단된 한국인 자가면역성 간염 환자의 임상적 특징. *대한소화기학회지* 2001;37:362-9.
- 21) 정세라, 이한주, 박영환, 이상수, 송희곤, 표승일 등.

- 한국에서 제1형 자가면역성 간염의 진단에 있어 International Autoimmune Hepatitis Group 점수 체계의 적정성. 대한간학회지 2002;8:35-43.
- 22) 표승일, 이한주, 서동대, 신정우, 류수형, 박영환 등. 한국인에서 자가면역성 간질환의 임상 양상. 대한내과학회지 2003;64:10-20.
 - 23) 박경관, 이현영, 김순영, 장형심, 백남선, 서정기 등. 총담관낭과 췌장염을 동반한 자가면역성 간염 1례. 소아과 1996;39:1146-50.
 - 24) 김성훈, 박수은, 최정화, 박재홍, 김수영. 소아에서의 1형 자가면역성 간염 1례. 소아과 1998;41:979-83.
 - 25) 홍지영, 배선환, 김완섭. 면역글로불린 G가 정상이며 전격성 간염으로 발현한 소아에서의 1형 자가면역성 간염 2례. 소아과 2002;45:1302-7.
 - 26) Alvarez F, Berg PA, Bianchi FB, Bianchi L, Burroughs AK, Cancado EL, et al. International Autoimmune Hepatitis Group Report: review of criteria for diagnosis of autoimmune hepatitis. J Hepatol 1999; 31:929-38.
 - 27) Chang MH, Hadzic D, Rouassant SH, Negro F, Roberts E, Sibal A, et al. Acute and chronic hepatitis: Working Group report of the second World Congress of Pediatric Gastroenterology, Hepatology, and Nutrition. J Pediatr Gastroenterol Nutr 2004;39 Suppl 2: 584-8.
 - 28) McFarlane IG. The relationship between autoimmune markers and different clinical syndromes in autoimmune hepatitis. Gut 1998;42:599-602.
 - 29) Mieli-Vergani G, Vergani D. Autoimmune hepatitis in children. Clin Liver Dis 2002;6:623-34.
 - 30) Suzuki Y, Arase Y, Ikeda K, Someya T, Miyakawa Y, Kumada H, et al. Clinical and pathological characteristics of the autoimmune hepatitis and primary biliary cirrhosis overlap syndrome. J Gastroenterol Hepatol 2004;19:699-706.
 - 31) Gregorio GV, Portmann B, Harrison P, Donaldson PT, Vergani D, Mieli-Vergani G, et al. Autoimmune hepatitis/sclerosing cholangitis overlap syndrome in childhood: a 16-year prospective study. Hepatology 2001;33:544-53.
 - 32) Feldstein AE, Perrault J, El-Youssif M, Lindor KD, Freese DK, Angulo P. Primary sclerosing cholangitis in children: a long-term follow-up study. Hepatology 2003;38:210-7.
 - 33) Balistreri WF, Chang MH, Ciocca M, Porta G, Vegnente A, Vergani GM, et al. Acute and chronic hepatitis: Working Group Report of the First World Congress of Pediatric Gastroenterology, Hepatology, and Nutrition. J Pediatr Gastroenterol Nutr 2002;35 Suppl 2:62-73.
 - 34) Ko JS, Choe YH, Kim EJ, Lee EH, Jang JJ, Seo JK. Interferon-alpha treatment of chronic hepatitis C in children with hemophilia. J Pediatr Gastroenterol Nutr 2001;32:41-4.
 - 35) Homberg JC, Abuaf N, Bernard O, Darnis F, Levy VG, Gripon P, et al. Chronic active hepatitis associated with anti liver/kidney microsome antibody type 1: a second type of "autoimmune" hepatitis. Hepatology 1987;7:1333-9.
 - 36) Czaja AJ, Manns MP, Homburger HA. Frequency and significance of antibodies to liver/kidney microsome type 1 in adults with chronic active hepatitis. Gastroenterology 1992;103:1290-5.
 - 37) Malekzadeh R, Mohamadnejad M, Nasser-Moghadam S, Rakhshani N, Tavangar SM, Tahaghoghi S, et al. Reversibility of cirrhosis in autoimmune hepatitis. Am J Med 2004;117:125-9.
 - 38) Czaja AJ, Carpenter HA. Decreased fibrosis during corticosteroid therapy of autoimmune hepatitis. J Hepatol 2004;40:646-52.
 - 39) Hubscher SG. Recurrent autoimmune hepatitis after liver transplantation: diagnostic criteria, risk factors, and outcome. Liver Transpl 2001;7:285-91.
 - 40) Ayata G, Gordon FD, Lewis WD, Pomfret E, Pomposelli JJ, Khettry U, et al. Liver transplantation for autoimmune hepatitis: a long-term pathologic study. Hepatology 2000;32:185-92.