

하인두암과 경부식도암의 재건 수술

원자력의학원 흉부외과
백희종

Reconstruction for Carcinoma of the Hypopharynx and Cervical Esophagus

Hee Jong Baek, MD
Department of Thoracic Surgery,
Korea Institute of Radiological and Medical Sciences, Seoul, Korea

I. 서 론

하인두 및 경부 식도에 발생한 암의 근치적 절제를 위해서는 보통 하인두, 식도, 후두, 갑상선 및 부갑상선의 절제를 동반하므로 발성 및 연하 곤란 등 기능적 손실이 심각하고 환자의 삶의 질을 크게 떨어뜨린다. 진행된 하인두 및 경부 식도 암 환자의 예후가 매우 불량하므로 위장관의 연결 회복과 경구 섭취가 재건 수술의 목적이다. 이상적인 재건 수술은 수술의 유병률과 사망률을 최소화하고 짧은 입원 기간과 빠른 경구 섭취가 가능한 one stage procedure이어야 한다.¹⁾²⁾

최근 항암방사선 치료의 발전으로 수술 전 치료 후 수술 및, 확정 항암방사선 치료 후 실패 또는 재발된 암의 수술이 늘고 있는 추세이며, 항암방사선 치료 후 수술은 더 많은 합병증을 동반하므로 환자의 선택과 수술에 더욱 주의를 기울일 필요가 있다.^{3)~5)}

하인두 및 경부 식도 재건 방법은 staged local flap, gastric pull-up, pedicled colon, free flap 등 다양하나, 한가지 방법을 모든 환자에 적용할 수 없으므로 상황에 따라 최선의 방법을 선택할 수 있어야 한다.¹⁾

여기서는 저자의 편의상 gastric pull-up, colon

interposition, free jejunal graft 등을 중심으로 알아보기로 한다.

II. 재건 방법의 종류

1. Local flap
 - 1) Skin flap: cervical skin flap, deltopectoral flap
 - 2) Myocutaneous flap: pectoralis major, latissimus dorsi, lateral trapezius
2. Pedicled visceral transposition: gastric pull-up, or colonic interposition supercharged pedicled jejunal flap
3. Free tissue graft
 - 1) Free skin flap: radial forearm free flap, lateral thigh free flap, parascapular free flap
 - 2) Free visceral flap: free jejunal graft, gastro-omental flap, free colon graft

III. 주요 재건 방법(Table 1)

1. Pectoralis major myocutaneous flap

local skin flap 이나 deltopectoral flap은 개복이나 개흉을 피할 수 있는 장점이 있으나, 여러 번의 수술이 필요하고 길이나 방향에 제한이 있으며 누공, 협착, 및 괴사 등 유병률이 높고 장기간의 입원 등의 이유로 최근에는 드물게 이용되고 있다.

교신저자 : 백희종, 139-706, 서울 노원구 공릉2동 215-4
원자력의학원 흉부외과
전화 : 02-970-2323 FAX : 02-972-3093
E-mail : hjbaek@kccch.re.kr

대흉근피판을 이용한 하인두 및 경부 식도 재건은 one stage reconstruction이 가능하며, 부분적 또는 환상(circumferential) 결손의 재건에 이용될 수 있다. 획득하기 쉽고 신뢰성(reliability)이 있으며, 공여부의 유병률이 적고, 미세수술이 필요 없다는 장점이 있으나, 부피가 커서 미용적으로 불리하고 긴 원통형의 재건에 방해가 되며, 재건 후 발성이 어렵고, 누공 및 협착의 발생 가능성이 높다는 점이 단점이다. 그럼에도 불구하고 유리 이식편을 이용한 재건 수술이 실패하였거나 부적응증일 때, 부분적 재건이나 인두 피부 누공의 폐쇄 등에 유용하게 사용할 수 있는 재건 방법이다.¹⁾²⁾⁶⁾

2. Gastric pull-up or colon interposition (Table 2)

위를 이용한 하인두 및 식도 재건은 경부 식도암이 흉부 식도까지 관련되었거나 다중 식도암으로 식도 전절제(total esophagectomy)가 필요할 때 선택적인 방법이다. 혀의 기저부까지 도달할 수 있고, 신뢰성이 있으며, 단 한번의 장문합이 필요하다는 장점이 있으나, 광범한 복부 수술이 필요하며, 개흉으로 인해 폐합병증이 흔하고 이미 방사선치료를 받았을 수도

있는 문합 부위에 긴장이 생길 수 있어서 유병률과 사망률이 높은 편이며, 수술 후 조기 포만감, 역류, dumping 등이 단점이다.^{7)~11)}

대장은 기존의 위절제술 또는 위 절환 등의 이유로 위를 이용할 수 없을 경우 하인두 및 식도 재건에 사용할 수 있으나 위를 이용할 경우 보다 시간이 많이 걸리고 합병증도 많다.^{12)~14)}

3. Free jejunal graft (Table 3)

10-20년 전까지는 하인두 및 식도 재건에 주로 위를 이용하였으나, 최근 미세 수술의 발달로 유리공장 이식술은 Radial forearm free flap과 더불어 하인두 및 식도 재건에 가장 많이 이용되고 있으며, 흉부식도 절제가 필요한 경우는 유리공장 이식술의 부적응증이다. 상부흉골 부분절개(partial upper sternal split)로 상흉부 식도 및 종격동에 접근할 수 있으며, 흉곽 내에서 공장-식도 문합을 할 수 있으나 문합부 누출 시 종격동염의 위험성이 있다.

유리공장 이식술은 개흉이나 종격동 박리가 필요 없고 방사선 조사 부위에 적용 가능하며, 긴장 없이 근위부 인두 결손을 재건할 수 있고, 수술 후 빠른 경구섭취가 가능하며, 장기적인 연하기능도 우수하

Table 1. Reconstruction of cervical esophagus at M.D. Anderson Cancer Center

	DP	MC	colon	stomach	jejunum
hospitalization(days)	51	24	28	30	14
oral intake(days)	92	19	12	13	9
fistula	78%	54%	11%	26%	20%
necrosis	31%	14%	5%	0	4%
stricture	27%	34%	21%	13%	16%
functional failure	NA	40%	42%	17%	20%

Table 2. Results after esophagectomy and gastric pull-up

(%)	series(n)	mortality	necrosis	fistula	stenosis	abd morbidity
Hugier(1970)	63	24	63	46	15	-
Schustermann(1990)	15	7	13	20	13	27
Sprio(1991)	105	11	-	13	-	-
Aleksic(1995)	103	9	17	-	-	-
stricture						

Table 3. Results after reconstruction of the cervical esophagus with free jejunal autograft

(%)	series(n)	mortality	necrosis	fistula	stenosis	abd morbidity
Glucknam(1985)	52	4	8	5	6	8
Coleman(1989)	88	1	11	32	-	-
Schustermann(1990)	50	2	6	16	-	8
Chevalier(1997)	56	3	3	-	-	4
Schitz-Coulon(2001)	23	0	13	4	2	17

고, 어느 정도 방사선 조사에도 견딜 수 있다는 장점이 있으나, 미세 수술이 필요하고 흉곽 내의 원위부 식도 재건에는 어려움이 있다. 유리공장 이식술은 부분 또는 환상 결손 모두에 적용가능하며, 유병률과 사망률이 낮으므로 우선적으로 고려해야 할 재건 방법이라고 할 수 있다.^{15)~21)}

4. Radial forearm free flap, gastro-omental flap

radial forearm free flap은 혈관과 혈관분포의 신뢰성이 있으며 수확이 용이하고 공여부의 유병률이 낮고 원통형 제작이 용이하고 수술 후 발생이 우수하며, 허혈에 대한 내성이 강한 장점이 있으나, 상대적으로 누출 및 협착의 가능성이 높고 운동성과 분비물이 없으며, 길이의 제한이 있고 털이 많은 사람에게는 적당치 않으며 공여부에 흉터를 남긴다는 단점이 있다. radial forearm free flap은 위나 공장을 이용하는 방법에 비해 유병률이 낮으므로 특히 고령의 환자에게 유리하다.¹⁾¹⁷⁾²²⁾

피부는 방사선 조사에 강해서 수술 후 또는 재발시 방사선 치료에 유리하며, 일반적으로 대장은 공장이나 위장에 비해 방사선 조사에 덜예민하다. 또 피부는 허혈에 대한 내성이 제일 강하고, 다음으로 대장, 공장, 위장 순이다.¹⁶⁾¹⁷⁾²²⁾

gastro-omental flap은 유리공장과 비슷한 장점이 있으며, 또 위와 동시에 수확한 대장은 여러 가지 용도로 사용할 수 있는 장점이 있으나 허혈에 대한 내성이 약하고 산 분비로 인한 궤양이 발생할 수 있다.¹⁶⁾

IV. 재건 방법의 선택(Fig. 1)

하인두 및 경부식도의 다양한 재건방법 중 어느 것이 최적의 방법인지에 관한 논란은 아직도 남아 있다. 기능회복 성공률, 수술의 사망률, 수혜부와 공여부의 유병률, 누출 누공 및 협착 등의 발생률, 재건 후 발생의 질등이 고려되어야 할 변수들이다.¹⁾¹⁵⁾¹⁷⁾

V. KCCH experience

원자력병원 흉부외과에서 1989년부터 2002년까지

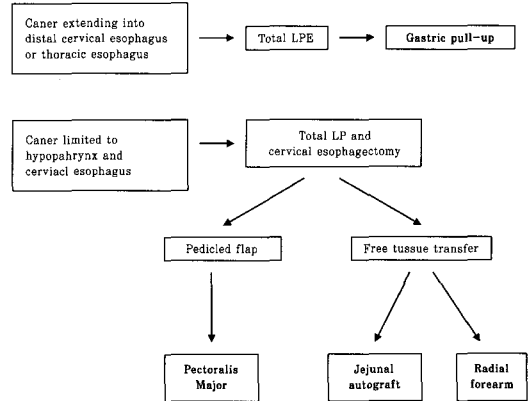


Fig 1. Reconstruction of the laryngopharynx and cervical esophagus¹⁾

지 하인두암 또는 경부 식도암(경흉부 식도암 포함) 절제 후 재건수술을 받은 환자 76명을 분석하였다.

남자가 71명으로 대부분이었으며, 나이(중앙값)는 61세(39~77)이었고, 하인두암 33례, 경부식도암 43례였다. 재건 수술은 38례에서 유리공장을, 38례에서 위장을 이용하였다.

수술 사망률은 전체적으로 10.5%(8/76)이었으며, 유리공장 이식 7.9%(3/38), 위장이용 재건 13.2%(5/38)이었다. 유리공장 이식의 합병증(44.7%, 17/38)은 창상 문제 21.1%, 문합부 누출 15.5%, 이식 실패 7.9%, 출혈 5.3%, 경정맥 혈전 2.6% 등이었고, 위장이용 재건의 합병증(68.4%, 26/38)은 성대마비 36.9%, 문합부 누출 18.4%, 흡입성 폐렴 5.3%, 창상 감염 7.9%, 출혈 및 뇌졸중 각각 2.6% 등이었다.

수술 후 재원일(중앙값, 범위)은 26.5일(9~144일)이었고, 유리공장 24.5일(9~144일), 위장 29.7일(10~74일)이었다.

VI. 결 론

하인두 및 경부식도의 재건은 수술의 유병률과 사망률을 최소화하고 짧은 입원 기간과 빠른 경구 섭취가 가능한 one stage procedure이어야 한다.

일반적으로 하인두 및 경부식도의 재건에는 유리공장이나 radial forearm free flaps을 이용한 재건, 그리고 흉곽 입구 이하의 식도까지 재건하거나 식도 전절제가 필요할 경우에는 위를 이용한 재건이 선택적

방법이다. 그러나 상황에 따라 다양한 재건 방법 중 최선의 방법을 선택할 수 있어야 하므로, 이비인후과, 성형외과, 및 흉부외과 의사 간의 긴밀한 협조가 필요하다.

References

1. Varvares MA, Cheney ML. Reconstruction of the hypopharynx and cervical esophagus. In: Cummings CW, Fredrickson JM, Harker LA, et al. *Otolaryngology, head & neck surgery*. 3rd ed. vol 3. New York: Mosby. 1998;2242-57.
2. Carlson GW, Coleman JJ, Jurkkiewicz MJ. Reconstruction of the hypopharynx and cervical esophagus. *Curr Probl Surg* 1993;30:427-72.
3. Peracchia A, Bonavina L, Botturi M, et al. Current status of surgery for carcinoma of the hypopharynx and cervical esophagus. *Dis Eso* 2001;14:95-7.
4. Urschel JD, Ashiku S, Thurer R, et al. Salvage or planned esophagectomy after chemoradiation therapy for locally advanced esophageal cancer—review. *Dis Eso* 2003;16:60-5.
5. Swisher SG, Wynn, Putnam, et al. Salvage esophagectomy for recurrent tumors after definitive chemotherapy and radiotherapy. *J Thor Cardiovasc Surg* 2002;123:175-83.
6. Baek SM, Biller HF, Krespi YP, et al. The pectoralis major myocutaneous island flap for reconstruction of the head and neck. *Head Neck Surg* 1979;1:293.
7. Triboulet J, Mariette C, Chevalier D, et al. Surgical management of carcinoma of the hypopharynx and cervical esophagus. *Arch Surg* 2001;136:1164-70.
8. Wei W, Lam LK, Yuen FW, et al. Current status of pharyngolaryngo-esophagectomy and pharyngogastric anastomosis. *Head Neck* 1988;20:240-4.
9. Spiro RH, Bains MS, Shah JP, et al. Gastric transposition for head and neck cancer; a critical review. *Am J Surg* 1991;162:348-52.
10. Ikeda Y, Tobari S, Niimi M, et al. Reliable cervical anastomosis through the retrosternal route with stepwise gastric tube. *J Thorac Cardivas Surg* 2003;125:1306-12.
11. Lurut T, Cooseman W, Leyn P De, et al. *Gastroplasty: yes or no to gastric drainage procedure*. *Dis Eso* 2001;14:173-7.
12. Davis, PA Law S, Wang J. *Colonic interposition after esophagectomy for cancer*. *Arch Surg* 2003;138:303-8.
13. Demeester SR. *Colonic interposition following esophagectomy*. *Dis Eso* 2001;14:169-72.
14. Bussi M, Ferrero V, Riotino E, et al. *Problems in reconstructive surgery in the treatment of carcinoma of the hypopharyngo-esophageal junction*. *J Surg Oncol* 2000;74:130-3.
15. Haughey BH, Lian TS. Free vascularized grafts in esophageal reconstruction. In: Pearson FG, Cooper JD, Deslauriers J, et al. *Esophageal Surgery*. 2nd ed. Philadelphia: Churchill Livingstone. 2002; 938-43.
16. Lorenz RR, Alam DS. The increasing use of enteral flaps in reconstruction for the aerodigestive tract. *Curr Opin Otolaryngol Head Neck Surg* 2003;11:230-5.
17. Chen H, Tang Y. *Microsurgical reconstruction of the esophagus*. *Semin Surg Oncol* 2000;19:235-45.
18. Kim HY, Cho JI, Shim YM, et al. *Pharyngeal and cervical reconstruction with free jejunal graft*. *Korean J Thorac Cardiovasc Surg* 1994;27:140-7.
19. Schultz-Coulon H. *Jejunum interposition after cervical esophageal resection*. *Dis Eso* 2001;14:13-6.
20. Julieron M, Germain, MA Schwab G, et al. *Reconstruction with free jejunal autograft after circumferential pharyngolaryngectomy*. *Ann Otol Laryngol* 1988;107:581-7.
21. Gluckman JL, McDonough JJ, McCaffary GJ, et al. *Complications associated with free jejunal graft reconstruction of the pharyngo-esophagus*. *Head Neck Surg* 1985;7:200-5.
22. Chen Y, Chen H, Vranckx JJ, et al. *Edge de-epithelialization: A method to prevent leakage when tubed free skin flap is used for pharyngo-esophageal reconstruction*. *Surgery* 2001;130:97-103.