대한임상검사학회지 : 36권 제2호, 163-172, 2004

담관 결찰에 의한 간섬유증 발생에서 비만세포 동원에 미치는 Stem Cell Factor의 역할

원광보건대학 임상병리과[1], 호주 퀸즈랜드 의학연구소 간섬유증 그룹[2]

제갈 승주[1] · Grant A. Ramm[2]

Role of Stem Cell Factor on the Recruitment of Mast Cells in the Development of Liver Fibrosis Induced by Bile Duct Ligation in the Rat

Jekal, Seung Joo[1]., Grant A. Ramm[2]

Department of Clinical Laboratory Science, Wonkwang Health Science College, Iksan, 570-750, Korea[1]
The Hepatic Fibrosis Group, The Queensland Institute of Medical Research, QLD.,4029, Australia[2]

Mast cells (MCs) have been implicated in the pathogenesis of tissue fibrosis. However, the role of MC in the development of liver fibrosis has not been fully elucidated. Stem cell factor (SCF) is known to recruit MCs to the liver following injury as it induces mast cell proliferation, survival and differentiation from resident tissue precursors. This study examines the interaction between activated hepatic stellate cells (HSCs) and MCs in rat fibrotic liver, and SCF production by HSCs during culture in vitro. Rats were studied 4, 7, 14 and 21 days after bile duct ligation (BDL). Fibrogenesis was assessed by a measurement of collagen stained with sirius red F3B. Activated HSCs and MCs were identified by α-smooth muscle actin (α-SMA) immunohistochemical and alcian blue staining and measured by a computerized image analysis system. SCF production was determined in rat HSC cultures using Western blotting. Mild fibrotic changes were noted in BDL rat livers as early as 4 days after induction of cholestasis. Significant expansion and organization of fibrous tissue has occurred in day 14 BDL rats which progressed to bridging fibrosis by day 21. In BDL rats, both a large number of activated HSCs and MCs were detected in portal tracts and fibrous septa. Both area of activated HSCs infiltration and density of MCs were significantly higher in all BDL group compared with Shams. In BDL rats, both areas of activated HSCs infiltration and density of MCs were no significant difference between day 4 and 7 and were significantly higher in day 14. However, the areas of activated HSCs infiltration were significantly lesser in day 21 and the densities of MCs were significantly higher in day 21 compared with day14 BDL. In BDL rats, both areas of activated HSCs infiltration and density of MCs were highly correlated with areas of fibrosis. Western blotting showed that SCF protein was consistently produced in activated HSCs by culture on plastic and freshly isolated HSCs expressed relatively little 30kD SCF compared to late primary culture activated HSCs (day 14) and passaged HSCs. These results suggest that HSCs activated in vitro produce SCF, and may play an important role in recruiting mast cells to the liver during injury and fibrosis.

Key Words : Mast cell, Liver fibrosis, Hepatic stellate cell, Stem cell factor

교신저자 : 제갈승주, (우)570-750 전북 익산시 신룡동 344-2, 원광보건대학 임상병리과
Tel : 063-840-1215
E-mail : sjjei@wkhc.ac.kr
* 이 논문은 2003년 원광보건대학 해외 연구비 지원으로 연구되었음.

I. 서 론

비만세포의 증가와 분비능은 다양한 조직의 섬유증의 발생에 중요한 역할을 하는 것으로 알려져 있다. 비만세포의 증식은 사람에서 폐섬유증(Pesci 등, 1993), 심장섬유증(Li 등, 1993) 및 원발성 담즙성경변증과 만성 간질환 (Nakamura 등, 1991)에서 보고 되어 있으며, 쥐를 사용한 여러 간섬유증 실험에서도 비만세포가 증가하는 것을 보여 주었다(Rioux 등, 1996). 또한 간 조직내 비만세포 침윤은 교원질 침착 범위와 매우 유의한 상관성이 있다고 하였다(Farrell 등, 1995).

In vitro 실험에서 비만세포는 전 섬유형성능(profibrogenic activity)을 가진 중개물질의 풍부한 원천으로서, 그 축적 부위에서 세포외기질(extracellular matrix)의 합성을 촉진하기도 한다. 그 예로 tryptase와 histamine은 섬유모세포의 분열 촉진인자일 뿐만 아니라 교원질의 합성을 촉진하였으며(Rouss 등, 1991; Cairns와 Walls, 1996), TGF-b1과 TNF-a는 섬유모세포에서 I형 교원질 합성을 유도하는 것으로 보고하였다(Gordon와 Galli, 1994)

간섬유증은 간에 세포외기질 단백질 중 특히 I형 교원질 침착이 증가되는 것이 특징이며, Disse 강에 있는 간성상세포(hepatic stellate cells)에 의한 것으로 알려져 있다(Rojkind 등, 1974). 간성상세포는 정상 간의 경우 작고 압축되어 있으며 세포질내에는 비타민 A 를 풍부하게 포함하고 있으며 소량의 세포외기질 유전자를 발현하다. 그러나 간 손상 후 간성상세포가 증식되면 비타민 A가 사라지고 근섬유모세포와 유사한 활성 간성상세포(activated hepatic stellate cell)로 형질전환되어 a-smooth muscle actin(a-SMA)이 발현되고 I형, III형, IV형 및 fibronectin의 생산을 증가시킨다((McGee와 Patrick, 1972; Gressner, 1996).

한편 stem cell factor(SCF)는 섬유모세포를 포함한 여러 종류의 세포로부터 생성되는 비만세포 성장인자로서 사람 비만세포의 성장과 분화를 조절하고(Nilsson 등, 1994), 비만세포 전구세포의 이주 및 생존과 성숙 또는 미성숙 비만세포의 증식을 촉진하며, 비만세포로부터 직접 중개물질의 분비를 유도한다고 알려져 있다(Galli 등, 1994). 또한 human mast cell line (HMC-1)을 사용한 *in vitro* 실험에서도 섬유모세포 유래의 SCF가 비만세포 내에서 monocyte chemotactic protein-1(MCP-1)의 발현과 합성을 조절할 뿐만 아니라, 분비된 MCP-1이 섬유모세포에 작용하여 (I) collagen mRNA의 발현율을 높이는 것으로 조사되었다(Yamamoto 등, 2001).

이처럼 간섬유증 형성과정에는 비만세포가 밀접하게 관련되어 있음에도 불구하고 아직도 간섬유증에서의 비만세포의 동원 기전이나 SCF의 역할에 대한 연구가 충분히 이루어져 있지 않다.

따라서 본 연구는 담관 결찰에 의한 간섬유증 발생에서 교원질 합성을 주도하는 것으로 알려진 간성상세포와 비만세포의 관련성, 그리고 SCF 분비세포와 비만세포의 증가에 따른 SCF 분비 양상을 조사하여 비만세포 동원에 미치는 SCF의 관련성을 규명하기 위해 시도하였다

II. 재료 및 방법

1. 실험동물

체중 250-350g 내외(6-8주령)의 건강한 Sprague-Dawley 수컷 흰쥐 40마리를 구입하여 표준 사료와 물을 자유롭게 공급하면서 19 ~ 22℃와 50% 습도 조건하에 12시간 밤낮 주기로 빛을 조절할 수 있는 동물 사육실에서 사육하였다. 실험에 사용된 동물은 호주 퀸즈랜드 의학연구소(Queensland Institute of Medical Research) 윤리위원회의 승인을 받아 위원회에 정한 지침에 따라 시행하였다.

2. 담관 결찰

40마리의 흰쥐를 20마리씩 담관 결찰군(bile duct ligation group; BDL 군)과 Sham군으로 나누어 ketamine hydrochloride(100mg/kg)와 xylazine hydrochloride (20mg/kg) 혼합액을 복강을 통하여 주입하여 마취하였다. BDL 군은 쥐의 상복부 정중선에서 3cm 길이로 절개하여 담관을 노출시킨 후 봉합사로 총담관의 분지부와 췌장 상부에 인접한 총담관의 두 부위를 결찰하였다. 이에 대해 Sham군은 상복부 정중선을 절개한 후 총담관을 확인한 후 담관을 결찰하지 않고 복막을 봉합하였다. BDL과 Sham 처리를 한 후부터 4, 7, 14, 21일 간격으로 희생하여 간조직을 채취하여 실험에 사용하였다.

3. 간 염색표본의 형태계측 분석

BDL군과 Sham 군으로부터 채취한 간조직은 조직화학

적 및 면역조직화학적 염색을 위해 각각 10% Neutral buffered formalin, Carnoy 액 및 Zamboni액(Zamboni와 Demartino, 1967)에 고정하였다.

1) 조직화학적 염색

10% neutral buffered formalin과 Carnoy 액에 고정된 간조직은 파라핀 포매하여 4μm 두께로 3장의 연속절편을 제작하여 자일렌에 탈파라핀, 하강 계열 알코올에 함수한 후 hematoxylin-eosin 염색, 교원질의 정량을 위해 Srius red 염색 및 비만세포의 동정을 위해 alcian blue 염색을 하였다. Sirius red와 alcian blue 염색 과정을 간략히 요약하면 다음과 같다. Sirius red 염색을 위해 Lopez-De Leon와 Rojkind(1985)의 방법을 약간 수정하여 절편은 0.1% fast green(saturated picric acid에 용해)에 3분, 0.1% sirius red F3B용액(saturated picric acid에 용해)에 1시간 염색한 후 5% acetic acid에 2회 세척하고 탈수, 투명 및 봉입하였다. Alcian blue 염색을 위해서는 Enerback(1966)의 방법을 약간 수정하여 1% alcian blue 8GX(0.7N HCl에 용해한 후 농염산으로 pH 0.3으로 조정)에 옮겨 30분간 염색한 다음 0.7N HCl에 5분간 세척한 후 nuclear fast red 용액으로 20분간 대조염색하여 수돗물에 헹군 후 탈수, 투명화하여 histochoice로 봉입하였다. Sirius red F3B, fast green, alcian blue 8GX 및 nuclear fast red는 모두 Sigma(St. Louis, Mo, USA) 제품을 사용하였다.

2) 면역조직화학적 표본제작

활성 간성상세포(a-SMA 양성세포)의 관찰을 위해 Zamboni 액에 고정된 간조직을 4um 두께의 절편을 제작하여 SuperFrost® Plus slide(menzel-glaser, Germany)에 붙이고 55℃의 슬라이드 건조기에서 충분히 건조시킨 후 자일렌에 탈파라핀, 하강 계열알코올에 함수한 다음 면역조직화학 염색을 시행하였다. 그 과정을 간단히 요약하면 절편을 수세 후 조직내 내인성 과산화효소의 활성을 차단하기 위해 3% hydrogen peroxide로 실온에서 5분간 작용시킨 후, tris buffer saline(TBS)으로 세척한 다음 비특이적 반응을 차단하기 위해 normal rabbit serum(Sigma, St. Louis, Mo, USA)를 TBS에 1:5의 비율로 희석하여 실온에서 20분간 작용시켰다. 이어 일차 항체로 mouse anti-human α-SMA(Dako, A/S; Grostrup, Denmark)를 1:400으로 희석하여 실온에서 30분간 작용시킨 다음 TBS로 적당히 세척하고 이차 항체로 biotinylated rabbit anti-mouse immunoglobulin(Dako, A/S; Grostrup, Denmark)를 1:400으로 희석하여 실온에서 30분간 작용시킨 후 streptavidin HRP detection system(Dako, A/S; Grostrup, Denmark)로 실온에서 30분간 작용시켰다. 그 후 Sigma Fast™ 3,3-DAB tablet kit(Sigma, St. Louis, Mo, USA)로 실온에서 15분간 발색시킨 후 Gill's hematoxylin으로 대조염색하고 탈수, 투명을 거쳐 histochoice로 봉입하였다.

3) 화상 분석

화상분석은 CCD 카메라(Thosiba U-CMAD -2, Japan)가 부착된 현미경(Olymphus BX 50, Olymphus Optical Lts,. Japan)과 분석 소프트웨어인 Image-Pro Plus ver 3.01(Media Cyberbetics Inc., USA)을 사용하여 측정하였다. Sirius red 염색표본과 a-SMA 면역염색표본은 5마리 흰쥐 간조직에서 임의로 동일한 10 시야(각 기간별 군당 전체 50 시야)를 선택하여 100배에서 화상을 획득하였고, alcian blue 염색표본은 200배에서 위와 같은 수법으로 10 시야를 선택하여 화상을 획득하여 컴퓨터에 저장하였다. 저장된 sirius red와 a-SMA 면역염색표본의 화상으로부터 $1mm^2$당 차지하는 섬유화 면적과 a-SMA 양성 세포(활성 간성상세포)의 분포 면적의 백분율(%)을 구하였고, alcian blue 염색표본의 화상으로부터는 $1mm^2$당 비만세포의 평균 세포 수를 구하여 밀도로 표현하였다.

4. 간성상세포 분리 및 배양

SCF의 발현을 보기 위해 흰쥐로부터 간성상세포를 분리하여 배양하였다. 그 과정을 간단히 요약하면, Ramm (1998)의 방법에 따라 담관결찰에 사용된 동일 계통의 400g 이상의 흰쥐를 같은 방법으로 마취하여 복부를 절개하여 개방한 후 문맥을 통해 pronase와 collagenase를 관류하여 간을 소화시킨 다음, 이어 arabinogalactan 농도구배 원심분리를 시행하여 간성상세포를 분리하였다. 간성상세포의 생존율은 trypan blue 배제 염색을 사용하여 95% 이상인 것을 확인하고, 6-, 12- 또는 24-well의 플라스틱 배양접시에 0.5×10^6/ml에서 5×10^6/2ml의 밀도로 분주한 후, 12mM sodium bicarbonate, 12mM glucose, insulin(4U/L), penicillin(100,000 U/L), streptomycin (0.1g/L), 1uM corticosterone, 10mM HEPES와 20% serum(10% calf +10% horse)을 보충한 medium 199 (Gibco BDL)에서 95% air/5% CO_2의 상태를 유지하면서 배양하였다. 간성상세포는 플라스틱 배양 용기에서 3～5

일 배양하여 활성 간성상세포로 형질전환하였다. 이 상태로 48시간마다 배양액을 교환하면서 4, 7, 14, 21일 간격으로 배양접시로부터 세포를 회수하여 Western blot 분석을 시행하였다.

5. Western blot 분석

각 기간별 배양한 간성상세포를 phosphate buffered saline(PBS)으로 두 번 씻어낸 후 RIPA 완충액과 Diagnan C 완충액을 사용하여 세포질과 핵의 단백질을 각각 추출한 다음 Lowry 방법(BioRad, Hercucules, CA, USA)을 사용하여 단백질을 측정하였다. 단백질 샘플은 10% SDS polyacrylamide protein gel에 10μg/lane으로 load하여 전기영동하였다. 전기영동 후 단백질은 transfer buffer가 들어있는 transblot 장치를 사용하여 PVDF 막(Bio-RAD, Hercucules, CA, USA)으로 전이하였다. PVDF 막은 비특이적 반응을 차단하기 위해 0.05% tween 20이 포함된 tris-buffered saline(TBS-T)을 사용하여 실온에서 45분간 blocking 하였다. 그 후 PVDF 막은 1차 항체인 polyclonal goat anti-mouse stem cell factor(Santa Cruz, Santa Cruz, CA, USA)(1:500/TBS-T)에 옮겨 실온에서 1시간 반응시켰다. 이어 PVDF 막은 TBS-T로 6회 세척한 다음, 2차 항체인 biotinylated rabbit anti-goat immunoglobulin (1:400/TBS-T) (Dako, A/S Grostrup, Denmark)에 옮겨 실온에서 1시간 반응시킨 후, steptavidin HRP detection kit(Dako, A/S Grostrup, USA)에 옮겨 실온에서 30분 반응시켰다. 그 다음 PVDF 막은 TBS-T로 6회 세척한 후 SuperSignal West Pico Chemiluminescent substrate kit(Pierce, Rockford, IL, USA)를 사용하여 제조회사의 추천 과정에 따라 발색하였다.

6. 통계 분석

Sham군과 BDL군 간의 섬유화 면적, 활성 간성상세포 분포 면적 및 비만세포 수의 차이 비교를 위해 독립표본 T-검정(independent sample T-test)을 하였고, BDL 군의 기간별 차이를 보기 위해 일원 분산분석(ANOVA test)을 하여 Turkey 다중비교분석으로 사후 검정하였으며, 세 변수 사이의 상관성을 보기 위해 피어슨 상관계수(Pearson's correlation coefficient)를 구하였다. 결과가 $p<0.05$이면 통계학적으로 유의하다고 판정하였다. 통계 프로그램은 SPSS ver 10.0을 사용하였다.

III. 결 과

1. BDL군의 형태 및 섬유화 면적의 변화

HE와 sirius red염색을 하여 Sham군과 BDL군의 각 기간별 형태 변화와 섬유화 면적 변화에 따른 간 섬유증 진행 변화를 관찰하였다. Sham군에서는 수술 후 4, 7, 14, 21일에서 약간의 교원질이 문맥부위에만 제한되어 있었으나, BDL군에서는 담관 결찰 후 4일군에서 성긴 교원질의 침착이 Sham군에 비해 뚜렷하게 증가하는 것이 관찰되었고 약간의 담관 증식도 동반하였다. BDL 7일군부터 기간의 증가와 함께 담관 증식 및 간 섬유증 진행정도가 더욱 심해지면서 BDL 14일군에서는 섬유화 면적의 확장으로 섬유성 격벽(fibrous septa)이 뚜렷하게 관찰되었으며, BDL 21일군에서는 일관되게 문맥-중심정맥 사이에 가교성 섬유증(bridging fibrosis)이 출현하였다(Fig. 1.).

Sirius red 염색에 의한 섬유화 면적을 화상분석으로 계측하여 백분율을 구한 결과 Sham 군의 경우 각 기간의 증가에 따른 변화가 없었으나, BDL 군의 경우 Sham 군(4일군: 2.6±0.8%, 7일군: 2.6±0.5%, 14일군: 2.2±0.6%, 21일군: 2.5±1.0%)에 비해 4일 군(4.8±0.6%, $p<0.01$), 7일 군(6.5±1.2%, $p<0.01$), 14일 군(8.0±1.6%, $p<0.01$), 21일 군(8.3±3.0%, $p<0.01$)에 모두 통계학적으로 매우 유의한 차이가 있었다. BDL 군의 기간 증가에 따른 섬유화 면적은 각 군간 유의한 차이가 있었으며($p<0.05$), 기간 증가에 따라 섬유화 면적도 증가하기는 하였으나, 사후 검정을 위해 다중 비교분석한 결과 4일 군, 7일 군, 14일 군 사이에는 통계학적으로 유의한 증가가 없었으며(p=ns), 21일 군만이 4일 군에 비해 통계학적으로 유의한 증가를 나타내었다($p<0.05$)(Fig. 2).

2. 활성 간성상세포의 분포 면적 변화

활성 간성상세포의 관찰을 위해 α-SMA 면역염색한 결과 Sham 군에서는 a-SMA 양성반응이 혈관의 평활근세포, 문맥부위 혈관의 혈관벽에서만 관찰되었으나 BDL 군에서는 혈관의 평활근세포, 문맥부위 혈관의 혈관벽 이외에 간 실질부위와 섬유성 격막 부위에서 a-SMA 양성세포가 출현하였고, 주로 문맥 주변으로 뻗어 나간 섬유상 격막을 따라 분포하였으며, 이들 세포들은 세포질로부터 길고 가는 돌기를 내어 같은 종류의 주변 세포들과 연결구조를 형성하였다(Fig. 1).

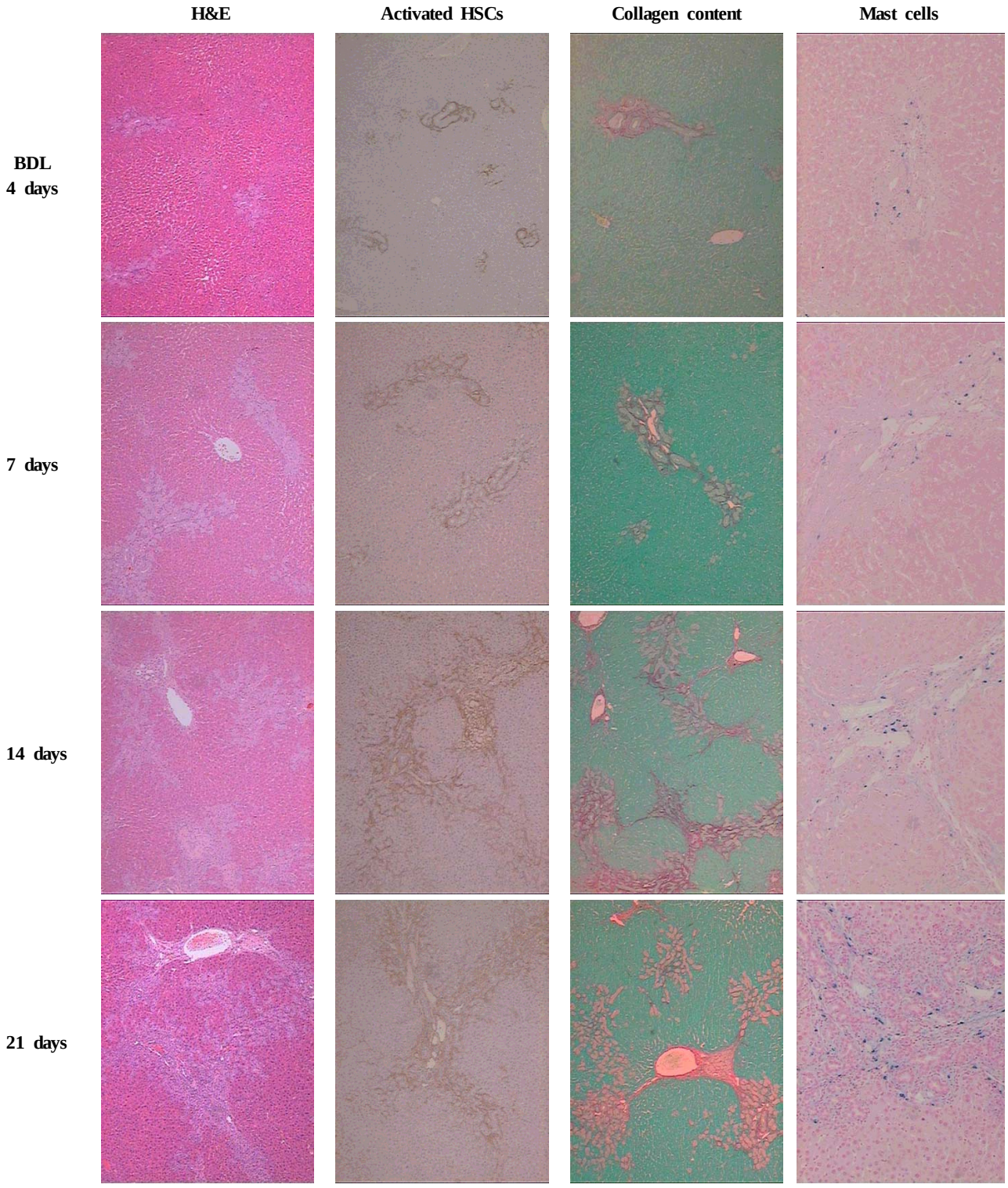

Fig. 1. Microscopic pictures of the fibrotic liver sections in 4, 7, 14 and 21 days after bile duction ligation. The sections were stained with hematoxylin-eosin, sirius red for collagen and alcian blue, pH 0.3 for mast cells respectively. Activated HSC was detected by immunohistochemistry with monoclonal antibody for α-smooth muscle actin.

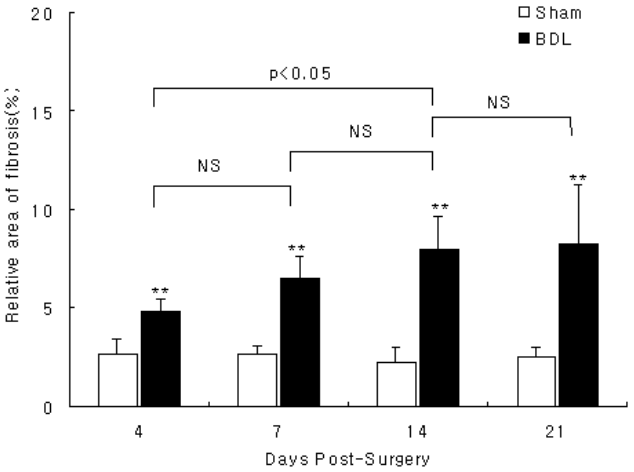

Fig. 2. Comparison of relative area of fibrosis (%) in rats of Sham and BDL rats studied 4, 7, 14, and 21 days postsurgery. Bar represent mean±SD of groups consisting of 5 rats. NS, no significant; **p<0.01 compared with the data from Sham rats.

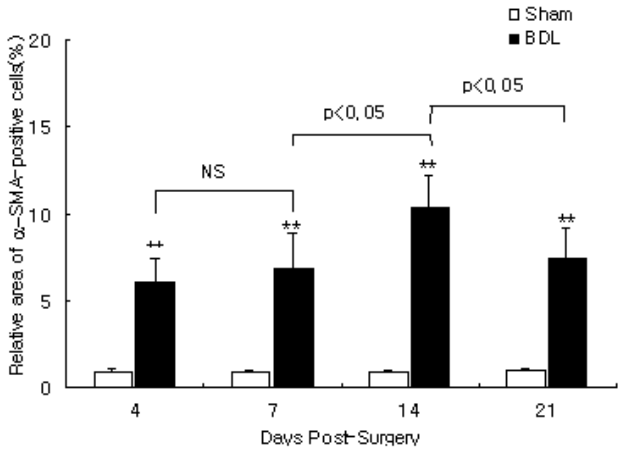

Fig. 3. Comparison of relative area of α-SMA-postitive cells (%) in rats of Sham and BDL rats studied 4, 7, 14, and 21 days post-surgery. Bar represent mean±SD of groups consisting of 5 rats. NS, no significant; **p<0.01 compared with the data from Sham rats.

a-SMA 염색표본에서 a-SMA 양성반응 부위 및 세포의 분포 면적을 화상 분석한 결과 Sham 군의 경우 각 기간의 증가에 따른 변화가 없었으나, BDL 군의 경우 Sham 군(4일군: 1.0±0.2%, 7일군: 0.9±0.1%, 14일군: 0.9±0.1%, 21일군: 1.0±0.1%)에 비해 4일 군(6.1±1.3%, p<0.01), 7일 군(6.9±2.1%, p<0.01), 14일 군(10.4±1.8%, p<0.01), 21일 군(7.4±1.8%, p<0.01)에 모두 통계학적으로 매우 유의한 차이가 있었다. BDL 군의 기간 증가에 따른 교원질 침착 면적은 각 군간 유의한 차이가 있었으나(p<0.01), 사후 검정을 위해 다중 비교분석한 결과 4일 군과 7일 군 사이에 유의한 증가가 없었으며, 4일 군과 14일 군, 7일 군과 14일 군 사이에는 통계학적으로 유의한 증가가 있었고 (p<0.05), 21일 군은 14일 군에 비해 통계학적으로 유의한 감소를 나타내었다 (p<0.05)(Fig. 3)

3. 비만세포 밀도의 변화

간 조직절편내 비만세포 동정과 아형의 종류를 보기 위해 일차로 Enerbeck(1966)의 원법에 따라 alcian blue 염색 후 safranin으로 대조염색하여 염색한 결과 모두 청색으로 염색되어 alcian blue-양성세포임을 확인하고, 배경염색을 위해 방법을 약간 수정하여 대조염색으로 safranin 대신 nuclear fast red를 사용하였다. 간 비만세포는 치밀한 핵을 가진 장타원형으로 Sham 군과 BDL 군 모두 주로 문맥의 결합조직 내에 출현하였다(Fig. 1). 또한 적은 수이긴 하지만 간 표면을 싸고 있는 피막 결합조직내에서도 발견되었다.

Alcian blue 염색표본에서 1mm^2 당 평균 비만세포 밀도를 구하기 위해 화상 분석한 결과 BDL 4일군(21.5±3.9개)에서는 Sham 4일군(17.4±3.0개)에 비해 약간 증가하였지만 통계학적으로 유의한 차이가 없었고, Sham 군(7일군: 16.4±3.4개, 14일군: 15.6±2.3개, 21일군: 16.5±3.7개)에 비해 BDL 7일군(21.9±2.2개, p<0.05), 14일 군(29.3±2.8개, p<0.01), 21일 군(38.3±5.1개, p<0.01)에서는 모두 통계학적으로 유의하게 증가하였다. BDL 군의 기간 증가에 따른 비만세포 수의 비교에서는 각 군간 유의한 차이가 있었으나(p<0.01), 사후 검정을 위해 다중 비교분석한 결과 4일 군과 7일 군 사이에는 통계학적으로 유의한 차이가 없었으며, 14일 군(p<0.05)과 21일 군(p<0.01)에서 유의한 증가를 나타내었다. 특히 BDL 21일 군의 경우 Sham 21 군에 비해 2배 이상의 증가를 보였다(Fig. 4)

4. 섬유화 면적, 활성 간성상세포 분포 면적, 비만세포 밀도와의 상관관계

BDL 군의 기간 증가에 따른 간 조직내 섬유화 면적, 활성 간성상세포, 비만세포 밀도 증가에 대한 세 변수 간 상관성을 조사한 결과 섬유화 면적에 대한 활성 간성상세포 분포 면적(r=0.76, p<0.01)(Fig. 5), 평균 비만세포 밀도(r=0.71, p<0.01)가 매우 유의한 상관성을 보였다(Fig. 6).

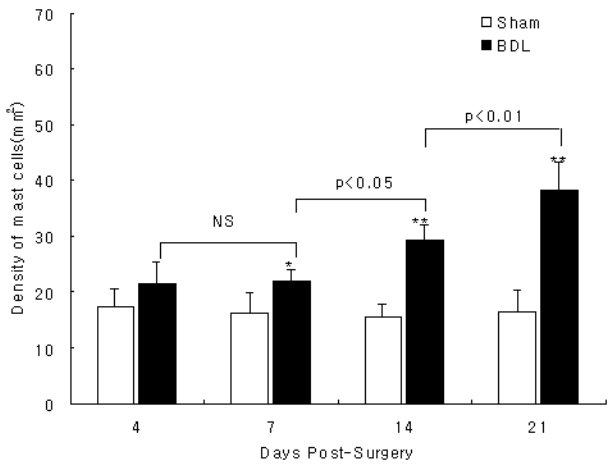

Fig. 4. Comparison of density of mast cells per mm^2 in rats of Sham and BDL rats studied 4, 7, 14, and 21 days post-surgery. Bar represent mean±SD of groups consisting of 5 rats. NS, no significant; *p<0.05, **p<0.01 compared with the data from Sham rats.

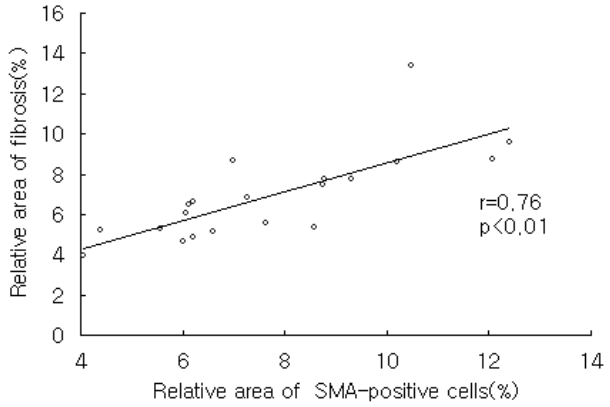

Fig. 5. Correlation between relative area of fibrosis and ralative area of α-SMA-positive cells in liver sections of BDL rats. Linear correlation for two elements is highly significant.

5. Stem cell factor의 검출

쥐 간성상세포의 배양 기간별 SCF 분비를 조사하기 위하여 배양한 간성상세포를 배양접시로부터 회수하여

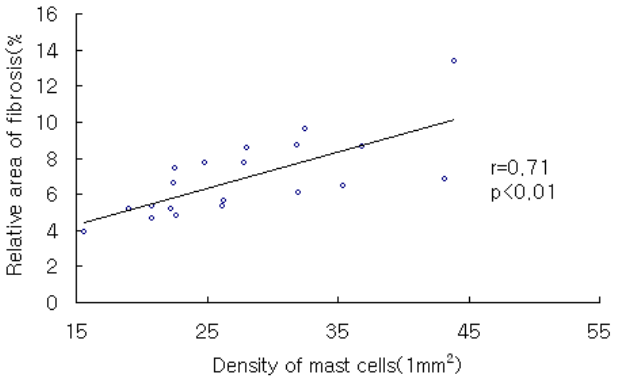

Fig. 6. Correlation between relative area of fibrosis and density of mast cell per mm^2 in liver sections of BDL rats. Linear correlation for two elements is highly significant.

세포로부터 핵과 세포질을 분리 추출하여 Western blot을 한 결과, 4일 초대 배양에서는 SCF 단백질을 핵과 세포질추출액에서 검출할 수 없었으나 7일 초대 배양의 핵과 세포질 추출액에서부터 검출되었고, 14일 초대 배양에서 좀더 높게 발현되었으며 2회 passeged HSC까지도 분비되는 것으로 나타났다(Fig. 7). SCF 단백질은 표준 size marker를 함께 사용한 결과 30-kDa 단백질 크기인 것으로 확인되었다.

IV. 고 찰

사람이나 동물에서 간 섬유화 과정은 간성상세포가 활성화되어 근섬유모세포 유사세포로 형질전환된 세포에 의해 간 조직 사이에 교원질을 포함한 세포외기질을 분비하여 섬유성 격벽을 만들면서 진행된다. 이렇게 형성된 섬유성 조직에는 활성 간성상세포 외에 비만세포가 뚜렷하게 증가되며, 이 두 세포의 전자현미경적 근접성으로



Fig. 7. Western blot analysis of SCF protein expression in rat HSC at different stages of activation(4= 4days, 7=7days, 14=14days cultured on plastic, P2=HSC passaged twice).

인해 간 섬유화 과정에는 이 두 세포의 밀접한 상호 작용이 이루어질 것으로 가정하였다(Akiyoshi 등, 1998; 제갈, 2000).

비만세포는 histamine, trypatase를 포함하여 TGF-β1 그리고 basic fibroblast growth factor(bFGF)와 같은 섬유형성 인자나 성장인자를 분비할 수 있어서 그동안 섬유증 발생에 깊이 관계하는 것으로 알려져 왔다(Armbrust 등, 1993; Qu 등, 1995). 이 중 histamine은 in vitro에서 섬유모세포 증식과 교원질 합성의 강력한 촉진제로(Hatamochi 등, 1985), 반대로 tryptase는 섬유모세포의 화학주성 및 유사분열 인자로 보고되어 있다(Rouss 등, 1991). 또한 *in vivo*에서도 CCl_4 투여 12주후 간섬유증 쥐의 간조직에서 정상 조직에 비해 histamine이 4배 정도 증가하였고, 만성 담즙울체성 간질환 환자에서 혈청 histamine이 유의하게 증가하였다(Gittlen 등, 1990). 뿐만 아니라 전신성 비만세포 증가증 환자에서 높은 비율로 문맥부위 섬유증이 나타나는 것을 확인하고 비만세포 중 개물질이 간섬유증을 촉진한다는 것을 보고하였다(Yam 등, 1986).

우리의 실험 결과 섬유화 면적이 수술 후 기간 경과에 따라 Sham 군에 비해 BDL 군에서 뚜렷한 증가를 보였으나, BDL군에서는 4일과 7일 사이에는 유의한 증가가 없었으며 14일째에 유의한 증가를 보였다. 이는 BDL군에서의 기간 경과에 따른 a-SMA 양성 세포의 증가 결과와 일치하며, 섬유화 면적 증가와 α-SMA-양성 세포의 증가 사이에 상관이 높은 것으로 나타났다. 이 결과는 a-SMA-양성 세포인 활성 간성상세포가 교원질 합성에 직접 관여한다는 것을 재확인하는 것이다. 또한 이 결과는 배양 간성상세포를 이용한 western blot 분석에서 배양 4일에는 SCF가 검출되지 않다가 7일째부터 검출되기 시작하여 14일째에는 7일째에 비해 약 2-3배가 증가한 것과 일치한 결과로서 BDL군에서의 활성 간성상세포가 SCF를 분비한다고 입증할 수 있었다. 이는 담즙 울체성 간질환 환자로부터 얻은 경화성 간조직의 균질액에서 SCF가 2-3배 증가하였으며, SCF를 분비하는 중요한 원천으로서 섬유모세포일 가능성을 시사한 바와 일치하는 결과이다(Gaca 등, 1999). 그러나 BDL군에서 21일째 활성 간성상세포가 17일 보다 매우 급격하게 감소하는 결과를 보였는데, 이는 아마도 활성 간성상세포의 급격한 증가 후에 일부 활성 간성상세포의 apoptosis나 resolution에 의한 것으로 판단된다. 우리의 앞서 CCl_4에 의한 간섬유증 실험(제갈, 2000)에서는 4주째(28일)에도 여전히 활성 간성상세포가 증가하는 것으로 미루어 감소하였던 활성 간성상세포는 다시 증가할 것으로 예상된다. 최근 Brito 등(1997)의 연구에 따르면 *Schistosoma mansoni* 감염 쥐의 간 육아종 조직으로부터 분리한 간성상세포와 비만세포를 같이 배양한 결과 간성상세포로부터 SCF가 분비되는 것을 확인하였으며, 이 SCF가 TNF-a 처리 후에 중화되어 차단되는 것을 관찰하고 비만세포로부터 유래한 TNF-α가 HSC 증식, 교원질 합성, SCF 생성을 지속시키며 심지어 비만세포의 수도 유지시킨다고 제안하였다. 그러나 우리의 Western blot을 사용한 실험 결과에서는 간성상세포의 1차 배양에서의 활성화 기간(7일, 14일)과 그 후 2회 계대 배양까지는 SCF 발현양이 증가하는 것을 보여 주었다. 따라서 초기 배양에서의 비만세포에 의한 TNF-α에 의한 영향의 가능성은 있으나, 2회 계대 배양에 의해 오염 가능성이 상실되기 때문에 활성 간성상세포는 다른 세포의 도움 없이도 SCF를 생성할 수 있는 것으로 확인되었다.

한편, 비만세포의 성장이나 발달에는 섬유모세포 또는 다른 결합조직세포에 의해 합성되는 SCF가 중요한 요소(Galli 등, 1994)이며, 섬유모세포에 의한 교원질 합성 증가는 비만세포에서 유래하는 TGF-β에 의해 촉진된다고 알려져 있다(Gordon 등, 1994). 우리의 실험에서 비만세포는 4일째에는 Sham군과 BDL군 간의 차이를 보이지 않았으며, BDL군의 7일째부터 약간 유의한 증가를 나타내었으며, 14일째부터 Sham군에 비해 매우 유의한 증가를 보였다. 또한 BDL군의 기간 경과에 따른 비교에서도 4일과 7일에서는 유의한 차이가 없다가 14일째부터 매우 유의하게 증가하였다. 이 같은 결과는 담관 결찰에 의한 쥐 간섬유증에서도 SCF는 비만세포의 동원, 성장 및 활성화에 매우 중요한 요소로 작용한다는 것을 의미한다. 또한 섬유증 발생과정에서의 증가된 비만세포가 섬유모세포와 인접한 부위에 출현하고, 비만세포로부터 유래한 분비과립들이 섬유모세포에 직접 전달된다는 주장을 뒷받침해주는 결과이다(제갈, 2000). 그리고 이 두 세포의 인접 출현은 *in vitro*에서 SCF이 stem cell factor receptor(c-kit)와 결합에 의해 HMC-1을 이주시키는 화학주성 반응을 일으킬 수 있다는 것을 입증하는 소견이다(Nilsson 등, 1994). 최근 우리들의 미발표 실험에서 *Helicobacter pylori*-감염 위염조직내에 증가된 비만세포에서 세포막을 따라 c-kit이 발현이 활성화됨을 확인하였다.

SCF는 kit ligand로도 불리며 막 결합형과 용해형의 두

가지가 존재한다(Anderson 등, 1990). 이 중 막 결합형은 c-kit과 결합을 통하여 세포와 세포의 결합을 중개할 수 있다(Flanagan 등, 1994). 또한 SCF에 의한 SCF/c-kit system의 자극은 intrinsic tyrosine kinase의 이합체 형성과 활성화를 유도하여 여러 기질들의 인산화를 일으키는 것으로 알려져 있다(Blum-Jensen 등, 1991; Herbst 등, 1991). 그리고 이 경로에는 세포의 증식, 분화, 운동성을 조절하는 것으로 알려진 protein kinase C(serine/threonine kinase)가 관계한다(Nishizuka, 1998). 사람에서도 SCF는 여러 다른 protein kinase C isoforms의 활성화에 의해 비만세포의 분화, 활성화 및 이주가 이루어질 것으로 여기고 있다(Clemens 등, 1992).

따라서 우리의 연구는 활성 간성상세포와 비만세포 사이에 SCF와 c-kit의 결합에 의한 활발한 상호 작용으로 간 내에서 섬유 형성을 촉진한다는 것을 시사하는 결과이다.

V. 결 론

본 연구는 담관 결찰에 의해 발생된 간섬유증 진행과정에서 간성상세포와 비만세포 사이의 상호작용에 있어서 SCF의 역할을 규명하기 위하여 시도하여 다음과 같은 결과를 얻었다.

담관 결찰 후 기간 경과에 따라 간 문맥부위에서의 담관 증식과 함께 섬유화가 진행되었고, 섬유화 면적은 4일째부터 Sham 군에 비해 유의하게 증가하였으며, 7일째에는 유의한 증가가 없다가 14일째 이후 뚜렷한 증가를 나타내었다. 이 결과는 BDL군에서의 섬유화 부위를 따라 활성 간성상세포 분포 면적이 14일째 뚜렷한 증가를 보이고, 비만세포 밀도가 14일째 이후 뚜렷하게 증가하는 것과 아주 높은 상관성을 보여 간섬유증의 진행과정에서 간성상세포와 비만세포 사이에 세포간 밀접한 상호작용이 이루어진다는 것을 확인할 수 있었다. 또한 간성상세포의 배양에서 활성화된 간성상세포로부터 7일째부터 SCF가 분비되기 시작하여 14일째에서 2배 이상 급격히 증가한 결과는 SCF가 비만세포 동원에 중요한 한 요소임을 확인할 수 있었다. 그러나 간성상세포와 비만세포 사이의 직접 관련성을 입증하기 위해서는 앞으로 간 비만세포에서의 SCF에 대한 수용체인 c-kit 발현에 대한 조사와 함께 SCF와 c-kit의 결합에 관한 보다 정밀한 관찰이 필요할 것으로 생각된다.

참 고 문 헌

1. Anderson DM, Lyman SD, Baird A, Wignall JM, Eisenman J, Rauch C, March CJ, Boswell S, Gimpel SD, Cosman D, Williams DE. Molecular cloning of mast cell growth factor, a hematopoietin that is active in both membrane-bound and soluble forms. *Cell* 63:235-242, 1990
2. Akiyoshi H, Terada T. Mast cell, myofibroblast and nerve terminal complexs in carbon tetrachloride-induced cirrhotic rat livers. *J Hepatol* 29:112-119, 1998
3. Armbrust T, Batusic D, Ringe B, Ramadori G. Mast cells distribution in human liver disease and experimental rat liver fibrosis. Indication for mast cell participation in development of liver fibrosis. *J Hepatol* 26:1042-1054, 1997
4. Blum-Jensen P, Claesson-Welsh L, Siegbahn A, Zsebo KM, Westermark B, Heldin CH. Activation of the human c-kit product by ligand-induced dimerization mediates circular actin reorganization and chemotaxis. *EMBO J* 10:4121-4128, 1991
5. Brito JM, Borojevic R. Liver granulomas in schistosomiasis: mast cell dependent induction of SCF expression in hepatic stellate cells is mediated by TNF-α. *J Leukoc Biol* 62:389-395, 1997
6. Cairns JA, Walla AF. Mast cell tryptase is a mitogen for epithelial cells: stimulation of IL-8 production and intercellular adhesion molecule-1 expression. *J Immunol* 156:275-283, 1996
7. Clemens MJ, Trayner I, Menaya J. The role of protein kinase C isoenzymes in the regulation of cell proliferation and differentiation. *J Cell Sci* 103:881-886, 1992
8. Enerback L. Mast cells in rat gastrointestinal mucosa. *Acta Pathol Microbiol Immunol Scand* 66:303-312, 1966
9. Farrell DJ, Hines JE, Walls AF, Kelly PJ, Bennett MK, Burt AD. Intrahepatic mast cells in chronic liver disease. *Hepatology* 22:1175-1181, 1995
10. Flanagan JG, Chan D, Leder P. Transmembrane form of the kit ligand growth factor is determined by

alternative splicing and is missing in the Sld mutant. *Cell* 64:1025-1032, 199126.

11. Gaca MDA, Pickering JA, Arthur MJP, Benyon C. Human and rat hepatic stellate cells produce stem cell factor: a possible mechanism for mast cell recruitment in liver fibrosis. *J Hepatol* 30:850-858, 1999
12. Galli SJ, Zsebo KM, Geissler EN. The c-kit ligand, stem cell factor. *Adv Immunol* 55:1-96, 1994
13. Gittlen SD, Schulman ES, Maddrey WC,. Raised histamine concentration in cirrhotic cholestatic liver disease. *Gut* 31:96-99, 1990
14. Gordon JR, Galli SJ. Promotion of mouse fibroblast collagen gene expression by mast cell stimulation via Fc epsillon RI. Role for mast cell derived TGFβ and TNFα. *J Exp Med* 24:649-659, 1994
15. Gressner AM. Transdifferentiation of hepatic stellate cells(Ito cells) to myofibroblast; a key event in hepatic fibrogenesis. *Kidney Int Suppl* 54:S39-S45, 1996
16. Herbst R, Lammers R, Schlessinger J, Ullrich A. Substrate phosphorylation specificity of the human c-kit receptor tyrosine kinase. *J Biol Chem* 266:19908-199013, 1991
17. Li QY, Raza-Ahmed A, MacAulay MA, Lalonde LD, Rowden G, Trethewey E. The relationship of mast cell and their secreted products to volume of fibrosis and posttransplantation hearts. *Transplantation* 53: 1047-1051, 1992
18. Lopez-De Leon A, Rojkind M. A simple micro-method for collagen and total protein determination in formalin-fixed paraffin-embedded sections. *J Histo-chem Cytochem* 33:737-743, 1985
19. McGee J, Patrick R. The role of perisinusoidal cells in hepatic fibrogenesis. *Lab Invest* 26:429-440, 1972
20. Nakamura A, Yamazaki K, Suzuki K, Sato S. Increased portal tract infiltration of mast cells and eosinophils in primary biliary cirrhosis. *Am J Gastroenterol* 92:2245-2249, 1991
21. Nilsson G, Butterfield JH, Nilsson K, Siegbahn A. Stem cell factor is a chemotctic factor for human mast cells. *J Immunol* 153:3717-3722, 1994
22. Nishizuka Y. The molecular heterogeneity of protein kinase C and its implications for cellular regulation. *Nature* 334:661-665, 1998
23. Pesci A. Bertorelli G, Gabrielli M, Olivieri D. Mast cell in fibrotic lung disorders. *Chest* 103: 989-96, 1993
24. Qu Z, Lieblex JM, Poevers MR et al. Mast cells are a major source of basic fibroblast growth factor in chronic inflammation and cutaneous hemangioma. *Am J Pathol* 147:546-573, 1995
25. Ramm GA. Isolation and culture or rat hepatic stellate cells. *J Gastroenterol Hepatol* 13:846-851, 1998
26. Rioux KP, Sharkey KA, Wallace JL,Swin MG. Hepatic mucosal mast cell hyperplasia in rats with secondary biliary cirrhosis. *Hepatology* 23:888-895, 1996
27. Rojkind M, Giambrone MA, Biempica L. Collagen types in normal and cirrhotic liver. *Gastroenterology* 3: 1609-1617, 1979
28. Rouss SJ, Hartmann T, Caughey GH. Mast cell tryptase is a mitogen for cultured fibroblasts. *J Clin Invest* 88:493-499, 1991
29. Yam LT, Chan CH, Li CY. Hepatic involvement in systemic mast cell disease. *Am J Med* 80:819-826,
30. Yamamoto T, Hartmann K, Eckes B, Krieg T. Role of stem cell factor and monocyte chemoattractant protein-1 in the interaction between fibroblasts and mast cells in fibrosis. *J Dermatol Sci* 26:106-111, 2001
31. Zamboni I, Demartino C. Buffered picric acid formaldehyde: new rapid fixative for electron microscopy[abstract]. *J Cell Biol* 35:148, 1967
32. 제갈승주. 사염화탄소 유도 간섬유증 발생에 있어서 비만세포와 근섬유모세포의 상호 관련성. 임상병리검사과학회지 33:200-216, 2001