

전기자극이 성견 골결손부에 매식된 임플란트 주위조직의 치유에 미치는 영향

심재창 · 김영준 · 정현주 · 김옥수

전남대학교 치과대학 치주과학교실 및 치의학연구소

I. 서론

치아의 상실에 의한 저작기능 장애를 회복하기 위한 보철치료에서 치과임플란트가 기본적인 술식으로 받아들여지고 있다.²⁾ 악골내에 매식된 임플란트가 성공적으로 기능하기 위해서는 매식 초기에 임플란트 주위가 골에 의하여 충분히 고정되어야 하며, 임플란트에 가해지는 기능적 부하를 지지할 수 있는 골이 임플란트 주위에 존재해야 한다^{3,4)}. 따라서 골결손 등으로 임플란트를 지지할 수 있는 골이 충분하지 않을 때는 골이식술이나 생체친화성 차폐막을 이용하여 골재생을 도모하고 있다⁵⁻¹⁰⁾. 그러나 골이식술의 경우 치유중 이식재의 탈락 및 노출 등에 의한 치유지연의 문제가 있으며^{5,6)}, 차폐막을 이용하는 경우에도 차폐막의 종류, 이식재 존재유무, 술자의 숙련도 등에 따라서 성공률에 차이를 보이고 있다⁷⁻⁹⁾.

최근 임플란트와 골의 유착을 촉진시키고 치유기간을 단축시키려는 연구들이 있다. 이들 연구는 골형성을 촉진시키거나 그 양을 증진시키기 위하여 임플란트 표면에 골형성 단백질질을 처리하거나^{10,11)} 성장인자를 적용하는 방법¹²⁾으로 매식된 임플란트 주

변의 골반응은 우수하지만 적용된 성장인자나 골형성 단백질의 안정성¹⁰⁾ 및 적절한 carrier 선택 문제¹²⁾ 등 임상적용에 앞서 해결해야 될 문제들이 많다. 또한 치아 발거 직후 발치와에 임플란트를 즉시 매식하는 방법도 치유기간을 단축시킬 수 있으나¹³⁾ 그 경우가 한정되어 있고¹⁴⁾, 매식된 임플란트와 발치와 사이에 넓은 gap이 존재하는 경우, 이런 틈새를 제거하기 위하여 차폐막 혹은 골 이식술이 부가적으로 필요하다^{15,16)}.

한편, 1953년 Yasuda¹⁷⁾가 가토의 대퇴골에 하중을 가했을 때 압축부가 전기적으로 음전하를 띠고 그 부위에 골이 첨가, 형성되는 압전현상(piezoelectric effect)과, 금속전극을 골에 매식한 후 미소전류자극에 의한 골형성을 보고한 이후, 여러 연구자들을 통하여 전기자극을 골에 가하면 자극부위의 산소분압 저하와 국소 pH 상승에 의하여 음극주위로 현저한 골형성이 된다고 알려져 있다^{8,19)}. 현재 전기자극법은 정형외과 분야에서 골절된 부위에서 골유합이 잘 일어나지 않을 때나²⁰⁾ 가성관절증 등²¹⁾에 치료의 보조수단으로서 치유를 촉진시키는데 적용되고 있다.

치의학 분야에서도 치아에 외력을 가하면 치조골과 치아에 미약한 전위차가 발생하여 압박측에는 양

*교신저자 : 정현주, 광주광역시 동구 학동 5번지 전남대학교 치과대학 치주과학교실, 우편번호 : 501-757

전하가, 신장측에서는 음전하가 발생한다는 것이 알려져 있다²²⁾. 전기자극을 이용하여 구개열 환자의 발치후 치조골의 치유촉진, 치주질환에 의한 치조골결손의 치유에 대한 보고가 있었다²³⁾. 또한 임플란트 매식 후 전기자극을 가하였을 때 임플란트 주위에 골 침착이 증가하였다는 보고도 다수 있었는데²³⁻²⁶⁾, 특히 Moriya와 Tanaka²⁵⁾는 백서의 대퇴골에 임플란트 매식후 전기 자극시 임플란트 주위에 많은 골 생성이 관찰되었다고 하였다. 국내에서도 박과 양²⁶⁾이 성견의 대퇴골에 골결손을 형성하고 임플란트 매식 후 직류전류 자극을 가하였을 때 전기 자극을 가한 임플란트 주변의 골 형성 촉진 및 인장강도가 더 증가함을 보고하는 등 이전의 연구결과들은 전기자극에 의해 임플란트와 골간 직접 접촉률이 증가하거나 촉진될 수 있음을 시사하였다.

전기자극이 골형성을 촉진시킨다는 결과로 볼 때 치과 임플란트 매식시 전기자극을 가하면 골형성이 촉진되고 골의 기계적 강도가 증가되어 임플란트 처치기간이 단축될 수 있을 것으로 보인다. 그러나 지금까지의 연구들은 가토와 같은 작은 동물에서 1-2 주의 짧은 기간동안 자극을 가한 후 조직학적으로 평가하거나²²⁻²⁵⁾ 성견의 대퇴골에 골결손을 형성하고 그 치유양상을 관찰한²⁶⁾ 결과로, 하악골의 원통형 골결손부에 매식된 임플란트에서 그 주변골의 치유양상 및 재생된 골의 기계적 특성을 관찰한 보고는 거의 없다.

이에 본 연구에서는 임플란트와 매식 외동 간에 균일한 gap을 만들고 임플란트에 미소전류자극을 가하였을 때 임플란트 주위의 골형성에 어떠한 영향을 미치는지 조직학적 및 생체역학적으로 관찰하고자 하였다.

II. 실험재료 및 방법

1. 실험재료

연구치가 완전히 맹출된 체중 15 Kg 내외의 잡종 성견 10마리를 이용하였고 임플란트는 평활한 표면을 갖는 나사형의 타이타늄 임플란트(직경 3.8mm, 길이 8.5mm, AVANA®, 오스템)를 개체당 4개씩 식

립하였으며 뒤틀림 제거력 측정을 위하여 성견 2마리에서 각각 6개씩의 임플란트를 사용하였다.

1) 실험군 설정

임플란트 주위 골결손부에 아무 처치도 하지 않은 군을 대조군으로, 전기자극을 가하지 않고 임플란트 주위 골결손부에 동종탈회동결건조골을 이식한 군을 실험 1군으로, 이식 후 미소전류장치를 이용하여 임플란트에 전기자극을 가한 군을 실험 2군으로 하였다.

2) 동종탈회동결건조골의 제조

다른 실험 후 희생된 성견의 대퇴골과 경골에서 원위골단부, 근위골단부, 골막과 골수 및 연조직을 제거하고, 골분쇄기와 분마기를 이용하여 골을 잘게 부순 뒤 체를 통과하여 70-500 μ m의 골편을 얻었다. 이를 실온에서 클로로포름과 메탄올의 1:1 혼합용액에 1시간동안 처리하여 지방을 제거한 후 증류수에 세척하였고 골편 gm당 50ml의 0.5N 염산용액에 담가 4시간마다 용액을 교환하여 12시간 탈회시키고 산에 용해되는 단백을 제거하였다. 이렇게 얻어진 탈회골을 증류수에 세척한 후 동결건조기(Neocool®, Yamato, Japan)에서 24시간 동결건조하여 동종탈회동결건조골을 제작하였다.

3) 미소 전류자극장치의 제작

이번 실험에 이용한 전류자극장치는 Moriya와 Tanaka²⁵⁾의 미소전류장치를 참고하여 제작하였다. 전원으로 1.55V의 산화은 전지를 이용하고 여기에 150 K Ω 의 저항을 연결하고 일정한 전압을 항상 유지할 수 있도록 PNP형의 field effect transistor 2개를 이용하여 약 10 μ A의 자극 전류치를 갖는 장치를 제작하였다(Figure 1). 미소전류자극장치의 부식 및 방전을 막기 위하여 교정용 레진(Orthodontic resin®, Dentsply, U.S.A.)으로 포매하였고 전극으로는 양극, 음극 모두 직경 1.5mm의 백금봉을 이용하였다.

2. 실험방법

1) 발치 및 임플란트 매식

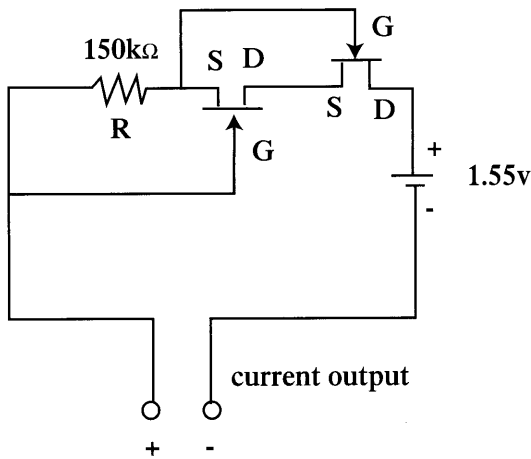


Figure 1. Circuit diagram of the microcurrent generator. R: resistor S: source D: drain G: gate

실험동물의 족근정맥에 염산케타민(케다라®, 유한양행) 2mg/kg을 주사하여 전신마취를 유도하고 기관 내에 삽관한 후 할로텐과 산소를 주입하여 전신마취 상태를 유지하였다. 무치악 치조제의 형성을 위하여 하악 좌, 우측 제2, 3, 4소구치들을 발치하고 1개월 간 치유시켰다. 발치 1개월 후에 전신마취 상태에서 임플란트를 매식할 부위에 에피네프린 함유 염산 리도카인(리도카인®, 광명제약)으로 국소마취를 시행하고 15번 수술도로 치조골 정상부보다 약간 설측에서 수평절개를 골에 가하여 판막을 형성하였다.

임플란트의 매식을 위한 와동 형성은 제조회사의 지시에 따라서 시행하였다. 한쪽 악궁에 2개의 임플란트 와동을 형성하고 임플란트 주위에 균일한 gap을 형성하기 위하여 와동에 외직경이 5 mm인 trephine bur (TRE, 3i Implant Innovations® Inc. U.S.A.)를 이용하여 직경 5 mm, 깊이 4mm의 원통형 결손부를 형성하였다. 결손이 만들어진 매식 와동에 임플란트를 골정에서 1 mm 하방으로 매식하고 판막을 조정후 3-0 비흡수성 봉합사(Mersilk®, Ethicon Co., U.K.)를 이용하여 봉합하였다. 감염방지를 위하여 술후 7일간 항생제(엠펙린®, 종근당, 500mg/day)를 근육 주사하였으며 술후 1주에 봉합

사를 제거하였다. 술후 2주간은 유동식을, 이후에는 일반사료를 공급하였다.

2) 미소전류장치의 설치

실험군의 경우 미소전류자극장치 삽입을 위하여 하악골 하연부 피부를 소독하고 절개후 하악골 하연을 외과적으로 노출시켜서 음극은 하악골에서 임플란트의 기저부와 접촉되도록 하고 양극은 음극으로 설정된 부위보다 약 10 mm 후방에서 하악골 하연으로부터 5-7 mm 길이로 골내에 삽입하였다(Figure 2). 경부내 흉쇄유돌근 사이의 공간에 미소전류자극장치를 삽입하고 장치에 부착되어 있는 전선을 음극과 양극으로 설정된 각각의 백금봉과 연결하였다. 3-0 흡수성 봉합사(coated Vicryl®, Ethicon Co., U.K.)를 이용하여 근육간에 층상봉합을 하며 바깥쪽 표피는 5-0 비흡수성 봉합사(Mersilk®, Ethicon Co., U.K.)를 이용하여 봉합하였다.

3) 조직표본 처리

실험동물을 4주에 4마리, 8주 후 6마리를 희생시켰으며 8주 희생군중 2마리는 뒤털림 제거력 측정에 이용하였다. 조직학적 관찰을 위한 처치는 실험부위가 포함된 악골을 적출하여 70% 에탄올에 7일간 고정하고 2일간에 걸쳐 에탄올의 농도를 높여 가면서 탈수시킨 후 methylmethacrylate에 포매, 중합하였다. 경조직 절단기를 이용하여 약 100 μm 두께의 협설측 표본을 얻은 후 연마하여 20 μm 두께의 비탈회절편을 제작하고 H-E염색을 시행한 후 광학 현미경으로 조직 소견을 관찰하였다.

4) 조직계측학적 분석

임플란트와 주위골간 접촉률(bone implant contact ratio; BIC)은 Global Lab Image Analysis (Data Translation Inc., U.S.A.)를 이용하였다. 광학 현미경(Olympus BH-2, Olympus Co., Japan)의 CCD 카메라(ITC-47, Ikegami Tsushinki Co., Ltd., Japan)를 영상저장장치(1DT-55, Data Translation Inc., U.S.A.)로 컴퓨터와 연결하여 현미경적 조직상이 컴퓨터 화면에 나타나도록 한 후 프린터로 출력하여 모눈종이

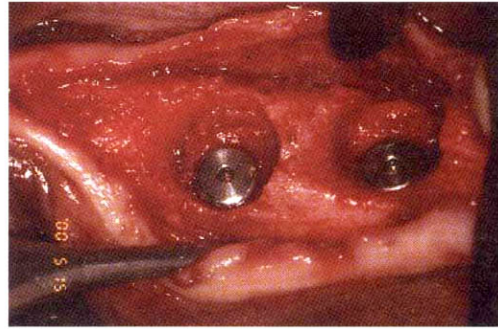
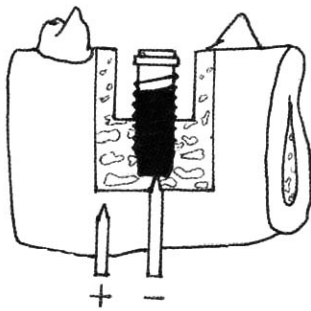


Figure 2 Scheme of the electrode position and surgical defect on the mandible. The width and depth were 0.6 mm and 4 mm. Four threads were usually exposed in the defect area.

상에서 분석하였다. 4주 관찰군과 8주 관찰군에서 임플란트당 3-5개의 조직편을 선택하여 임플란트 전체 나사산의 길이를 측정하고 나사와 접촉하는 골의 길이를 측정하여 백분율을 구하였다.

임플란트 주위 골결손부내에 형성된 골의 면적율 (bone area ratio) 계측은 Image Analyzer (Media Cybernetics, U.S.A.) program을 이용하였다. 광학현미경상에서 촬영한 상에서 임플란트의 제 1 나사산에서 최하방 골결손부에 위치한 나사산 부위(0.6 x 4mm)까지에 형성된 골면적을 측정하고 골결손부 면적에 대한 백분율을 구하였다.

5) 뒤틀림 제거력(Removal Torque) 측정

뒤틀림 제거력 측정은 8주 후 희생된 군들 중 2마리에서 12개의 임플란트를 이용하여 시행하였다. 얻어진 임플란트 블록은 상부의 연조직을 조심스럽게 제거하고 뒤틀림 제거력을 측정할 수 있도록 임플란트의 덮개나사(cover screw)를 노출시켜 제거하였다. 치과 handpiece용 disk를 이용하여 냉각수 주수하에 임플란트 상부에 torque driver의 첨부가 들어갈 수 있게 ‘.’ 형의 홈을 형성한 다음 Tohnichi torque driver® (Tohnichi Mfg. Co., Japan)를 이용하여 뒤틀림 제거력(단위:Ncm)을 측정하였다.

6) 통계처리

각 계측치의 평균값 및 표준편차를 구하였으며 각 시간별로 실험군과 대조군간의 차이 검정을 위하여

Kruskal-Wallis test를 사용하여 유의한 차이가 있는지 알아보았다.

III. 결과

1. 임상적 소견

4주와 8주 후 희생군에서 일부 임플란트가 수술 후 1주째부터 구강내로 노출되었으며 주위 치은 조직의 염증소견이 관찰되어 0.12% 클로르헥시딘 용액(헥사메딘®, 부광약품, 한국)으로 염증소견이 소실될 때까지 매일 소독하였으며, 노출된 임플란트를 다시 치은관막으로 덮으려는 시도는 하지 않았다. 대부분의 임플란트가 구강내에 노출되지 않았으며 임플란트가 매식된 부위의 치은 염증소견은 관찰되지 않았다. 4주와 8주 실험군 중 2마리에서 미소전류자극장치가 삽입된 하악골 하연에서 화농이 나타나 페니실린계 항생제(아목사펜®, 종근당, 한국)를 생리식염수에 섞어 창상부위를 소독하여 약 2주 후에는 육안적 화농이 소실되었다.

2. 조직학적 소견

1) 대조군

수술 4주째 조직학적 소견에서는 임플란트의 최상부와 첫 번째 나사산 부근까지 결합조직의 함입이 관찰되었다. 그 하부 골결손부의 임플란트 나사산들

은 신생골과 접촉되어 있었으나 일부 나사산에서는 골수강이 임플란트에 접촉되어 있었다. 골결손부의 임플란트 주위에 형성된 신생골들의 골소주는 크고 불규칙하였고 서로 연결되어 있었으며 주변에 크고 작은 많은 골수강이 존재하였다 (Figure 4).

매식후 8주째에는 4주째 소견과 유사하게 임플란트의 첫 번째 나사산 하방까지 결합조직이 관찰되었다. 하부 골결손부 주변은 4주에 비해 더 성숙된 골조직이 임플란트 나사산과 홈에 직접 접촉되어 있었으며 조골세포들이 치조골면을 따라서 배열하고 있었다. 골결손부내 임플란트 주위 골조직은 층판골로 치밀한 결합양상이 보였으며 다양한 형태의 골수강과 동심원 층판이 관찰되었다(Figure 5).

2) 실험 1군

술후 4주째의 조직학적 소견에서는 대조군에서와 유사하게 임플란트 제 1나사산 부근까지 결합조직의 함입이 관찰되며 일부 동종탈회건조골편은 결합조직에 둘러 싸여 있었다. 하부 골결손부에 위치되었던 임플란트 나사산과 홈은 대조군보다 더 많은 부분이 신생골과 직접 접촉되어 있었으나 일부 나사산과 홈은 골수강에 둘러 싸여 직접적인 접촉을 관찰할 수가 없었다. 골결손부의 임플란트 주위에 형성된 신생골들의 골소주는 크고 불규칙하였고 서로 연결되어 있었으며 주변에 크고 작은 많은 골수강이 존재하였다. 골결손부 하방 임플란트 역시 골과 직접 결합하고 있었으나 일부는 골수강이 임플란트에 접촉되어 있었다(Figure 6).

매식후 8주째에도 대조군에서와 유사하게 임플란트 제 1나사산 부근까지 결합 조직의 함입이 관찰되었다. 하부 골결손부 주변은 4주에 비해 더 성숙되고 많은 양의 골조직이 임플란트 나사산과 홈에 직접 접촉되어 있었으나 일부 나사산은 골수강에 둘러 싸여 직접 접촉되어 있지 않았다. 임플란트와 재생된 골조직과의 계면에서는 층판골로 치밀한 결합양상이 보였으며 이식골편은 흡수되어 관찰되지 않았다 (Figure 7).

3) 실험 2군

술후 4주째의 조직학적 소견에서는 대조군, 실험 1군과는 달리 골결손부에 결합조직의 함입 없이 임플란트 최상부까지 골형성이 관찰되었다. 골결손부에 해당되는 임플란트의 나사산과 홈은 대조군과 실험 1군에 비해 더 많은 비율의 골접촉과 형성을 보였으며 실험 1군의 8주째와 유사한 비율의 골접촉과 형성을 보였다. 골결손부에 이식된 골편들은 아직 흡수되지 않고 남아 있었으나 유골물질이 이식골편 주위를 둘러싸며 이식골편들을 연결하고 있었으며 재생된 골의 골소주는 크고 불규칙하였다. 골결손부 하방 임플란트 역시 골과 직접 결합하고 있었다 (Figure 8).

매식후 8주에도 4주 후에 비하여 더 많이 임플란트 덮개나사 상부까지 골이 형성되어 있었다. 임플란트와 접촉하는 주변 골은 4주 후에 비하여 동심원 층판의 크기가 더 작고 미성숙 골소주들의 분포가 적어 골개조와 층판화동의 골 성숙 양상이 더 진행된 소견을 보였다(Figure 9).

3. 조직계측학적 관찰

1) 임플란트와 골간 접촉률

임플란트 매식 4주 후 골접촉률은 대조군은 42.7%, 실험 1군은 47.4%, 실험 2군은 60.1%로 실험 2군이 가장 높은 접촉률을 보였으며 대조군과 실험 1군간에는 유의한 차이가 없었지만 실험 2군과 대조군, 실험 2군과 실험 1군 사이에는 유의한 차이가 있었다($p < 0.05$, Table 1). 8주 후의 결과에서도 실험 2군이 가장 높은 골접촉률을 보였다($p < 0.05$, Table 1).

2) 임플란트 고정제 주위의 골형성 면적률

골결손부에 매식된 임플란트 주위에 형성된 골 비율은 4주 후에 대조군에서는 58.8%, 실험 1군은 71.8%, 실험 2군은 84.0%로, 실험 2군이 대조군, 실험 1군에 비하여 골면적률이 유의하게 높았다 ($p < 0.05$). 8주 후에도 대조군은 70.5%, 실험 1군은 81.4%, 실험 2군은 89.6%로 실험 2군이 가장 높았다 ($p < 0.05$, Table 2).

Table 1. Mean ratio of bone to implant contact 3 (different groups at 4 and 8 weeks of healing)

Group	Bone to Implant contact ratio (%)	
	4 weeks	8 weeks
Control(n=3)	42,7 ± 4,4	54,6 ± 3,7 [†]
Experiment I(n=3)	47,4 ± 5,2	55,9 ± 7,1 [†]
Experiment II(n=3)	60,1 ± 4,5	67,6 ± 8,3 [†]

Values are mean ± SD(%) n: implant number

Control: Titanium machined implant only

Group I: Titanium implant with DFDBA grafting

Group II: Electrical stimulation after DFDBA grafting

* means statistically significant difference among 3 groups by Kruskal-Wallis test(p<0,05).

† means statistically significant difference between the values at 4 weeks and 8 weeks of healing(p<0,05)

Table 2. Mean ratio of bone area in 3 different groups at 4 and 8 weeks of healing

Group	Bone area ratio (%)	
	4 weeks	8 weeks
Control(n=3)	58,8 ± 12,3	70,5 ± 7,5 [†]
Experiment I(n=3)	71,8 ± 13,6	81,4 ± 9,9 [†]
Experiment II(n=3)	84,0 ± 7,7	89,6 ± 9,7 [†]

Values are mean ± SD(%) n: implant number

Control: Titanium machined implant only

Group I: Titanium implant with DFDBA grafting

Group II: Electrical stimulation after DFDBA grafting

* means statistically significant difference among 3 groups by Kruskal-Wallis test(p<0,05).

† means statistically significant difference between the values at 4 weeks and 8 weeks of healing(p<0,05)

4. 뒤틀림 제거력 측정 결과

임플란트 매식 후 8주째 뒤틀림 제거력 측정치는 대조군은 43.4 Ncm, 실험 1군에서 49.0 Ncm, 실험 2군에서 55.5 Ncm로, 실험 2군이 유의하게 가장 높은 뒤틀림 제거력을 보였다(P<0,05, Figure 3c).

IV. 고찰

최근 임플란트를 이용한 보철치료는 임상에서 중요한 치료법의 하나로 자리잡아가고 있다. 임플란트 매식 후 장기간 훌륭하게 기능을 영위하는데 가장 중요한 것은 임플란트와 그 주변골의 골유합이다. 골내형 임플란트가 기능적 하중을 전달 수 있을 정도의 적절한 골유합을 얻기 위해서는 골의 종류와 상태에 따라 차이는 있지만 일정한 치유기간이 필요하다²⁷⁾. 특히 심한 골결손이 존재하거나 골질이 좋지

않은 경우에는 통상의 임플란트에서 보다 치유기간이 더 많은 시간이 필요하며 이에 임플란트 주위 골의 치유를 조기에 촉진시켜 임플란트와 골의 유합기간을 단축시키려는 시도가 이루어지고 있다^{10,26)}. Lazzara¹³⁾는 발치후 즉시 임플란트를 매식하면 보철물 수복까지의 기간을 단축하고 보철물 제작시 심미적, 기능적으로 유리하다고 하였다. 그러나 발치와에 임플란트를 매식시 임플란트와 발치와벽 사이에 0.5 mm 이상의 gap이 존재하면 임플란트와 골의 직접적인 접촉비율이 건강한 치조골에서의 임플란트 매식시보다 현저히 떨어진다고 하였다²⁸⁾. 따라서 발치와를 포함하여 심한 골결손이 존재하는 치조골에서 미소전류자극이 임플란트 주위의 골유합을 촉진시킨다면 치유기간이 단축될 수 있다.

원통형의 골결손부에 임플란트 매식에 관한 연구에서 Carsson 등²⁹⁾은 토끼의 경골에 임플란트 매식시 임플란트와 골벽사이에 0.35 mm 이상의 gap이

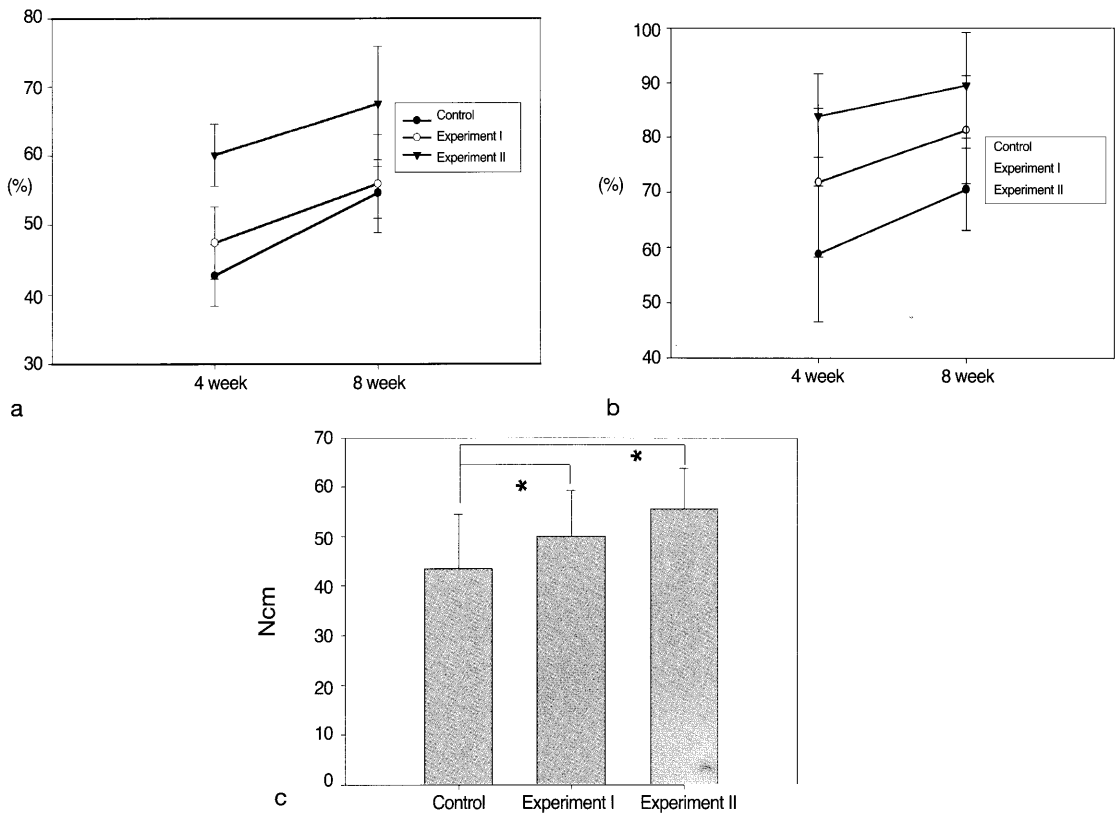


Figure 3. Comparison of the ratio of bone to implant(a) contact, ratio of bone area(b) and removal torque among value(c) the 3 different groups at 4 and 8 weeks of healing.(Control: Titanium machined implant only, Group I: Titanium implant with DFDBA grafting, Group II: Electrical stimulation after DFDBA grafting)

* means statistically significant difference among 3 groups by Kruskal-Wallis test($p < 0.05$).

존재하면 임플란트와 골의 직접 접촉을 관찰할 수 없다고 했으며, Akimoto 등²⁸⁾은 성견의 하악 치조골에서 임플란트와 원통형의 골결손부에 0.5 mm 이상의 gap이 존재하면 골 재생양 및 골과 임플란트의 접촉비율이 골결손이 없는 부위에 매식된 임플란트보다 현저히 떨어진다고 하였다. 본 실험에서는 성견의 하악 치조골 협설측 폭경이 6-8 mm인 점을 고려하여 지름 5 mm, 깊이 4 mm의 원통형 골결손을 형성하고 직경 3.8 mm 길이 8.5 mm의 임플란트를 매식하고 동종탈회동결건조골을 이식하였으며, 전기 자극시 음극주위에서 골 형성이 촉진된다는 보고에 근거하여 해당 임플란트에 전기자극을 가하였을 때 임플란트 주위골의 재생 및 골의 기계적 특성을 평가하고자 시행되었다.

전기자극의 방법으로는 적용부위에 대한 침투방법에 따라 체내장치법(totally invasive method), 반체내장치법(semi-invasive method), 체외장치법(non-invasive method)으로 분류된다³⁰⁾. 체내장치법은 미소전류자극장치 전체를 체내에 삽입하는 형태로 주로 직류전기 자극에 이용되고 있다. 그러나 이 방법은 감염의 위험성, 양극산화에 따른 전극주위조직의 손상가능성이 지적되고 있다.^{30,31)} 반체내장치법은 전원부는 체외에 두고 전극의 일부 혹은 전부를 체내에 삽입하는 형태로 직류와 교류전기자극을 응용한 것이므로 장치장착을 위한 부가적인 수술과 환자의 협조가 필요하다³⁰⁾. 체외장치법은 장치를 체외에 설치함으로써 수술의 필요성은 없으나 장치의 구강내 장착이 힘들며 전자장이 적용되는 부위의 조절이

어렵고, 결과가 환자의 협조도에 크게 의존하게 된다^{30,32}. 본 실험에서는 외과적 처치에 의한 감염의 위험성과 장치의 체내이식이라는 부담이 있지만 실험동물의 인위적인 장치제거의 가능성을 배제하고, 지속적이고 안정적인 전기자극을 줄 수 있어 임플란트 주위골 재생에 대한 전기자극의 직접적인 효과를 관찰할 수 있는 체내 장치법을 선택하였다. 이번 실험에서는 전기자극 장치를 하악골 우각부 하방에서 흉쇄유돌근 사이의 공간에 삽입하였는데 일부 실험군에서 하악골 우각부를 따라서 화농 현상이 실험 2주째부터 관찰되어 화농이 멈출 때까지 항생제가 포함된 생리 식염수로 약 2주간 소독을 계속하였으며 나머지 실험군에서는 잘 치유되는 소견을 보였다.

전기자극에 의한 골 형성이 증진되는 기전은 여러 가지 가설들^{17,19,33,34}이 제시되고 있지만, 그 중에서 전기자극을 가하면 그 결과 자극부위 주위에 골형성 세포들의 이주를 자극하는 물질들이 생성되고 골형성 세포들이 자극부위 주위로 이동, 증식, 분화하여 조골세포를 형성함으로써 골형성이 유도된다는 이론이 제안되고 있다^{33,34}. 전기자극시 골에 영향을 주는 요소로는 전류량의 크기와 총 전기량 등이다. Brighton 등³⁵은 양 전극간 평균 전류가 약 10 μA 에서 골형성이 촉진된다고 하였고 Dymecki 등³⁶은 골형성이 촉진되고 골괴사를 최소화하는 적정 전압이 1.15-1.25V라고 하였다. 직류전류를 사용한 전기적 골유도 실험의 문제점은 직류전류가 생체내로 들어가면서 분극이 일어나고 조직내 전류량이 적어지는 것이다. Friedenberge 등²¹과 Karaki³⁷는 정전류 회로를 사용할 경우 전류의 변동이 적고 실험전류의 설정이 정확하기 때문에 전류에 의한 영향을 평가하는데 우수하다고 하였다. 이번 실험에 사용된 미소전류자극장치도 이러한 점을 고려하여 저항의 변화가 있는 골내에서도 유지되도록 field effect transistor를 사용한 정전류 회로를 이용하였다. 전지의 선택에 있어서도 수은전지는 장기간 사용시 출력 전류치의 변동이 심하지만 산화는 전지는 일정하였다는 Moriya와 Tanaka의 보고²⁵에 근거하여 산화은 전지를 사용하였다. 이번 실험에 사용된 장치는 평균 10 μA (8-12 μA)의 전류량과 1.4~1.55V의 전압을 보여

골형성을 촉진시키는데 적절할 것으로 여겨지는 미소전류자극장치를 제작 이용하였으며 4주와 8주 실험동물을 희생시킨 후 전원을 적절하여 전압을 측정 한 결과 실험시작 때 보다 약간 감소한 0.9-1.2V를 나타내어 실험종료시까지 지속적인 전기자극이 가해졌음을 알 수 있었다.

전극의 고정 및 설정은 김과 정³⁸의 실험방법을 참고하여 하악골 하연에서 임플란트 최하방부위와 접촉하게 위치시켰으며 전극의 재료로는 백금을 사용하였다. 전극 재료는 Vitalium, 백금, 그리고 Stainless steel이 이용되고 있는데 Zengo²²에 의하면 Stainless steel 사용시 양극에서 산화반응이 일어나 조직의 파괴가 현저하지만 백금을 사용한 부위에서 조직의 파괴가 적었다고 하였다. 이번 실험에서는 이런 점들을 고려하여 음극, 양극 모두 백금선을 이용하였으며 실험동물 희생 후 제거한 전극들이나 조직 부위에서 육안적으로 부식이나 변색이 관찰되지 않았다.

이번 실험의 조직학적 소견에서는 4주 후에 대조군과 실험 1군에서는 임플란트의 첫 번째 나사선까지 결합조직의 합입이 관찰되었으나 그 하방 나사선부터는 임플란트와 골이 접촉되는 소견을 보였다. 그러나 실험 2군에서는 4주에서 임플란트 덮개나사 부분까지 골재생이 관찰되었으며 임플란트 고정체 전체에서 골과 임플란트 계면에 비교적 균일한 두께로 접촉된 골조직들이 관찰되었다. 이는 전기자극에 의하여 임플란트 주변으로 골형성 세포들이 이주하여 골형성을 촉진하였기 때문으로 추정된다. 8주 후 소견에서도 대조군과 실험 1군에서는 결합조직의 침윤이 첫 번째 나사선까지 관찰되었으며 실험 2군에서는 임플란트 덮개나사 상방부까지 골재생이 보였다. 그러나 모든 군에서 결손부에 위치한 임플란트 고정체는 골과 임플란트 계면이 층판골로 결합된 양상을 보여 4주후에 비하여 더 성숙된 모습이었으며, 임플란트 주변골은 모든 군에서 골성숙도의 차이가 없이 유사한 소견을 보였다.

골내 임플란트 매식 후 치유과정을 평가하기 위한 방법으로는 조직계측학적 소견³⁹, 전단강도 측정⁴⁰, 그리고 뒤틀림 제거력 측정⁴¹등의 방법이 있다. 본 실험의 골과 임플란트 계면의 조직계측학적 관찰에

서는 4주 후에 골접촉률이 대조군에서는 42.7%, 실험 1군은 47.4%, 실험 2군은 60.1%로 실험 2군이 다른 군들에 비하여 가장 높은 골접촉률을 보였는데 이는 전기자극에 의하여 임플란트 주변에 골 형성이 촉진되었기 때문으로 생각된다. 8주 후에는 대조군은 54.6%, 실험 1군은 55.9%, 실험 2군은 67.6%로 4주째에 비하여 더 증가되는 경향을 보였으며 실험 2군이 대조군, 실험 1군에 비하여 유의하게 높은 골접촉률을 보였다($p < 0.05$). Botticelli 등⁴²⁾은 1.25mm의 gap이 있는 원통형 골결손부에 매식된 임플란트 주위의 골형성 실험에서 차폐막 사용유무에 관계없이 4개월 후 70-75%의 골접촉률을 보였다고 하였다. 이 결과는 본 실험의 실험 2군을 제외한 결과보다는 더 높은 수치이지만, Botticelli 등⁴²⁾의 실험에서 사용된 임플란트 형태는 본 실험의 시판되는 순수 티타늄 임플란트보다 골 반응이 더 우수하다고 알려진⁴³⁾ sandblasted, large-grit, acid-etched(SLA) 표면을 갖는 임플란트였고 또 관찰기간이 4개월로서 본 연구에서보다 더 길었기 때문으로 추정된다. 본 연구의 8주째 관찰에서 조골세포가 관찰되어 계속적인 골개조 현상이 일어나고 있는 것을 볼 때 관찰기간이 더 길어지면 골접촉률이 더 증가할 것으로 생각된다.

골형성 면적율의 비교에서는 4주 후에 대조군에서는 58.8%, 실험 1군은 71.8%, 실험 2군은 84%로 실험 2군이 대조군, 실험 1군에 비하여 유의하게 높은 골접촉률을 보였다($p < 0.05$). 8주 후에서도 대조군은 70.5%, 실험 1군은 81.4%, 실험 2군은 89.6%로 4주째에 비하여 골형성 면적이 증가되는 경향을 보였으며 실험 2군이 가장 높은 골접촉률을 보였다($p < 0.05$). 8주째 실험 1군과 2군의 골형성 면적율은 Botticelli 등⁴²⁾의 실험에서보다 더 높은 수치(73-76%)로 이는 형성된 골결손부가 Botticelli 등은 임플란트 나사산에서 결손부까지의 거리가 1 mm로 본 실험에서보다 더 컸고(0.6 mm), 골이식이나 전기자극과 같은 부가적인 처치를 가하지 않았기 때문에 직접적으로 비교하기는 곤란하다.

뒤틀림 제거력 측정은 Johansson과 Albrektsson³⁹⁾이 나사형 임플란트와 골간의 결합력을 평가하기 위하여 처음으로 사용한 이후 현재 많이 이용되는 방

법이다. 본 실험에서는 Anusavice 등⁴⁴⁾의 이론에 따라 인장 강도보다는 전단결합 강도가 적합할 것으로 간주되어 torque gauge를 이용한 removal torque 측정법을 이용하였다. 본 실험에서 뒤틀림 제거력의 값이 결손부내 골이식 및 전기자극 여부에 따라서 차이를 보였는데 대조군은 43.4 Ncm, 실험 1군은 49.0 Ncm, 실험 2군은 55.5 Ncm로 실험 2군이 대조군과 실험 1군에 비하여 유의하게 높았다($p < 0.05$). 이는 전기자극이 골의 전단강도를 증가시킨다는 Park과 Kenner²⁴⁾, Weinstein 등⁴⁵⁾의 보고로부터 유추해볼 때 미소전류자극에 의하여 임플란트 주위골 형성이 촉진될 뿐만 아니라 골의 기계적 성질이 강화될 수 있음을 시사한다.

그러나 이번 실험에 이용된 전기자극법은 부가적인 수술 및 감염의 위험성 등 임상적으로 사용하기 위해 해결되어야 할 문제들이 있다. 따라서 임플란트의 골유합을 증진시키기 위해 이용되는 전기자극 장치를 체외에 두면서 전기자극이 구강내 특정부위에만 작용하는 형태의 모델이 개발되어야 할 것으로 생각된다. 또한 본 실험 모델에서는 하악골의 협설 측 두께가 6-8 mm로 직경 3.7 mm의 임플란트를 매식하고 충분한 골결손부를 형성하기에는 다소 협소한 경우도 있었다. 따라서 향후 임플란트의 골결손부 모델을 만들 때 조직학적 및 조직계측학적으로 비교가 가능한 실험 동물 및 실험부위에서의 critical defect 형성에 대한 고려가 필요하다.

본 실험의 결과를 요약하면 골과 임플란트 계면의 골접촉률과 골형성 면적율은 4주째 실험 2군이 8주째의 대조군, 실험 1군보다 더 높았다. 이는 전기자극을 임플란트에 가하면 골과 임플란트의 접촉이 더 촉진될 뿐만 아니라 임플란트 주변골의 형성도 더 신속하게 촉진됨을 의미한다. 따라서 골결손부에 임플란트를 매식한 후 전기자극을 가하면 골형성 양이 증가될 뿐 아니라 골형성을 촉진시켜 치유기간을 단축시키는 효과도 있을 것으로 기대된다.

V. 결론

미소전류자극을 골에 가하면 자극부위에 골형성

이 촉진된다는 연구보고에 근거하여 성견의 하악 치조골에 임플란트 매식 후 전기자극을 주었을 때 골과 임플란트간의 골유착이 증진되는지를 조직학적 및 조직계측학적 분석, 그리고 생체 역학적 검사를 통하여 평가하고자 실험을 시행하였다.

성견의 하악 소구치들을 발거하고 4주간 치유시킨 후 직경 5mm, 깊이 4mm의 원통형 결손부를 만들고 임플란트를 매식한 후 전기자극유무에 따라 대조군은 전기자극을 가하지 않은 군, 실험 1군은 동종탈회동결건조골을 이식한 군, 실험 2군은 동종탈회동결건조골 이식 후 10 μ A의 직류 정전류 자극을 가한 군으로 하였다. 4주 및 8주 후에 희생시켜 조직학적으로 평가하고 골과 임플란트 계면의 골접촉률과 골결손부에 매식된 임플란트 주위에 형성된 골면적을 측정하였으며 8주 희생군에서 일부 시편의 뒤틀림 제거력을 측정하여 다음과 같은 결과를 얻었다.

1. 광학현미경으로 관찰시 모든 군에서 임플란트와 골이 접촉되는 소견을 보이고 있었고, 4주와 8주째 대조군과 실험 1군에서는 결손부내로 결합조직의 함입이 관찰되었으나 실험 2군에서는 결합조직의 함입없이 골형성이 증가되었다.
2. 골접촉률은 임플란트 매식 4주 후에 실험 2군(60.1%), 실험 1군(47.4%), 대조군(42.7%)의 순으로 실험 2군이 대조군과 실험 1군에 비하여 유의하게 높았고($p < 0.05$), 8주 후에도 실험 2군(67.6%), 실험 1군(55.9%), 대조군(54.6%)의 골접촉률을 보였으며, 4주째와 마찬가지로 실험 2군이 대조군과 실험 1군에 비하여 유의하게 높았다($p < 0.05$).
3. 임플란트 주위 골결손부내 골형성 면적율은 4주 후에 대조군에서는 58.8%, 실험 1군은 71.8%, 실험 2군은 84.0%로 실험 2군이 대조군과 실험 1군에 비하여 유의하게 높았고($p < 0.05$), 8주 후에서도 대조군은 70.5%, 실험 1군은 81.4%, 실험 2군은 89.6%로 4주째에 비하여 골형성 면적이 증가되었으며 실험 2군이 가장 높았다($p < 0.05$).
4. 8주째 각 군의 뒤틀림 제거력은 실험 2군(56

Ncm), 실험 1군(49 Ncm), 대조군(43 Ncm)의 순이었으며 실험 2군이 대조군과 실험 1군에 비하여 통계학적으로 유의하게 높았다($p < 0.05$).

이상의 결과는 치조골결손부에 임플란트를 매식하고 탈회동결건조골 이식 후 미소전류자극을 가하면 골과 임플란트의 접촉이 더 증진될 뿐만 아니라 임플란트 주변골의 형성도 촉진되며 유합된 골의 기계적 성질이 개선될 수 있음을 시사하였다.

VI. 참고문헌

1. Lewis S. Treatment planning: teeth versus implants. *Int J Periodontics Restorative Dent* 16:366-377, 1996.
2. Kinsel RP, Lamb RE, Ho D. The treatment dilemma of the furcated molar: root resection versus single-tooth implant restoration. A literature review. *Int J Oral Maxillofacial Implants* 13:322-332, 1995.
3. Brånemark P-I. Introduction to osseointegration. In Brånemark P-I, Zarb GA, Albrektsson T(eds): *Tissue-integrated prostheses. Osseointegration in clinical dentistry*. Chicago, Quint. Publishing Co., pp11-76, 1985.
4. Carlsson L, Rostlund T, Albrektsson B, Albrektsson T, Branemark PI. Osseointegration of titanium implants. *Acta Orthop Scand* 57:286-289, 1986.
5. Chang C-S, Matukas VJ, Lemons JE. Histologic study of hydroxyapatite as an implant material for mandibular augmentation. *J Oral Maxillofac Surg* 41:729-736, 1983.
6. Block MS, Kent JN. Long-term radiographic evaluation of hydroxyapatite-augmented mandibular alveolar ridges. *J Oral Maxillofac Surg* 42:793-805, 1984.
7. Javanovic SA, Spiekermann H, Richter EJ. Bone regeneration around titanium dental implants in

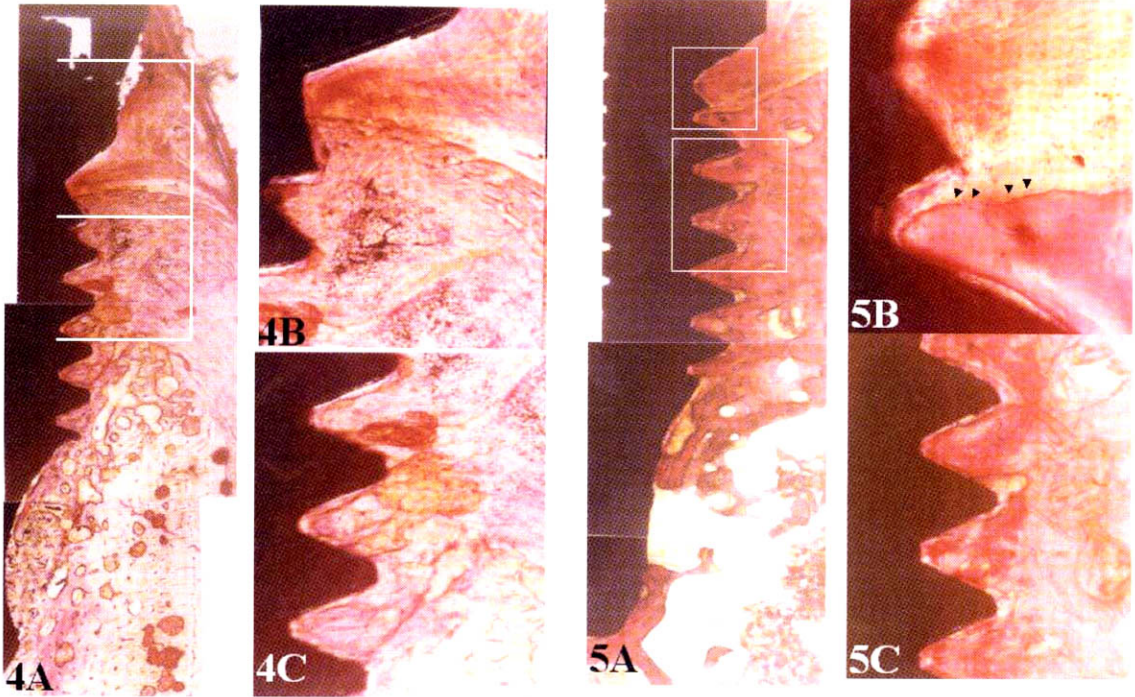
- dehisced defect sites: A clinical study. *Int J Oral Maxillofac Implants* 7:233-245, 1992.
8. Becker W, Schenk MD. Variations in bone regeneration adjacent to implants augmented with barrier membranes alone or with demineralized freeze-dried bone or autologous grafts: A study in dogs. *Int J Oral Maxillofac Implants* 10:143-154, 1995
 9. Carpio L, Loza J, Lynch S, Genco R. Guided bone regeneration around endosseous implants with anorganic bovine bone mineral. A randomized controlled trial comparing bioresorbable versus non-resorbable barriers. *J Periodontol* 71:1743-1749, 2000.
 10. White K, Rheude B, Kirkwood K, Dee K. Mineralization of Substrates Modified with BMP-7 Derived Peptides, American Society for Mechanical Engineers. 2001;Summer Bioengineering Conference #210.
 11. Kirkwood K, Rheude B, Kim YJ, White K, Dee K. In vitro mineralization studies with substrate-immobilized bone morphogenic protein peptides. *J Oral Implantol* 29:57-65, 2003.
 12. Stenport VF, Johansson CB, Sawase T, Yamasaki Y, Oida S. FGF-4 and titanium implants: a pilot study in rabbit bone. *Clin Oral Impl Res* 14:363-368, 2003.
 13. Lazzara R. Immediate implant placement into extraction sites: surgical and restorative advantages. *Int J Periodont Restorative Dent* 9:333-344, 1989.
 14. Calicchia F, Bravi F. Case reports offer a challenge to treatment strategies for immediate implants. *Int J Periodontics restorative Dent* 11:67-81, 1991.
 15. Gher ME, Quintero G, Assad D, Monaco E, Richardson AE. Bone grafting and guided bone regeneration for immediate implants in humans. *J Periodontol* 65:881-891, 1994
 16. Nemcovsky CE, Artzi Z. Comparative study of buccal dehiscence defects in immediate, delayed, and late maxillary implant placement with collagen membranes: clinical healing between placement and second-stage surgery. *J Periodontol* 73:754-761, 2002.
 17. Yasuda I. Piezoelectricity of living bone. *J Kyoto Med Soc* 4:395-406, 1953.
 18. Jahn TL. A possible mechanism for the effect of electrical potentials on apatite formation in bone. *Clin Orthop* 56:261-273, 1968.
 19. Brighton CT, Adler S, Black J, Itada N, Friendenberg ZB. Cathodic oxygen consumption and electrically induced osteogenesis. *Clin Orthop* 107:277-289, 1975.
 20. Bassett CAL, Mitchell SN, Gaston SR. Treatment of ununited tibial diaphyseal fractures with pulsing electromagnetic fields. *J Bone Joint Surg* 63-A:511-523, 1981.
 21. Friendenberg ZB, Zemsky LM, Pollis RP, Brighton CT. The response of non-traumatized bone to direct current. *J Bone Joint Surg* 56:1023-1031, 1974.
 22. Zengo AN, Basset CA, Pawluk RJ, Proutzos G. In vivo bioelectric potentials in the dentoalveolar complex. *An J Orthod* 66:130-141, 1974.
 23. Chiarenza AR. The use of dental implants as cathodes for the DC stimulation of osteogenesis in alveolar bone. *J Oral Implantol* 5:466-488, 1975.
 24. Park JB, Kenner KH. Effect of electrical stimulation on tensile strength of the porous implant and bone interface. *Biomater Med Devices Artif Organs* 3:233-243, 1975.
 25. Moriya M, Tanaka H. Experimental study on the application of direct current to the intraosseous implant. *J Jpn Prosthodont Soc* 34:309-319, 1990.
 26. 박상원, 양홍서. 미소전류자극이 TPS-IMZ 임플란트 주위의 골유착과 골형성에 미치는 영향. 대

- 한치과보철학회지 34:722-745, 1996.
27. Roberts WE, Smith RK, Ziberman Y, Mozsary PG, Smith RS. Osseous adaptation to continuous loading of rigid endosseous implants. *Am J Orthod* 86:95-102, 1984.
 28. Akimoto K, Becker W, Persson R, Baker DA, Rohrer MD, O'Neal RB. Evaluation of titanium implants placed into simulated extraction sockets: A study in dogs. *Int J Oral Maxillofac Implants* 14:351-360, 1999.
 29. Carlsson L, Rostlund T, Albrektsson B, Albrektsson T. Implant fixation improved by close fit; Cylindrical implant-bone interface studied in rabbits. *Acta Orthop Scand* 59:272-275, 1988.
 30. 井上 四郎. 骨 電氣刺戟療法, pp13-45, 1991, 建友館
 31. Kubota K. Effect of electrical currents on alveolar bony defects. *Kyushu Dent J* 36: 64-81, 1982.
 32. Brighton CT, Pollack SR. Treatment of recalcitrant non-union with a capacitively coupled electrical field. *J Bone Joint Surg* 67-A: 577-585, 1985.
 33. Lew D, Marino A. The effect of electrical stimulation on bone formation around hydroxyapatite implants placed on the rabbit mandible. *J Oral Maxillofac Surg* 49:735-739, 1991
 34. Marino AA. Direct current and bone growth, in Marino AA(ed): *Modern Bioelectricity*. New York, NY, Marcel Dekker, 1988, pp657-709, 34.
 35. Brighton CT. Treatment of nonunion of tibia with constant direct current. *J Trauma* 21:189-195, 1981.
 36. Dymecki SM, Black J, Brighton CT. The cathodic potential dose-response relationship for medullary osteogenesis with stainless steel electrodes. *BRAGS Abstract* 4:29, 1984.
 37. Karaki R. Experimental study of internal remodeling and callus formation in mandible by electrical stimulation. *J Kyushu Dent Soc* 32:590-608, 1979.
 38. 김영준, 정현주. 3급 치근분지부 골결손에서 미세전류자극이 치주조직의 재생에 미치는 영향에 관한 실험적 연구. *대한치주과학회지* 27:845-866, 1997
 39. Johansson C, Albrektsson T. Integration of screw implants in the rabbit: A 1-year follow up removal torque of titanium implants. *Int J Oral Maxillofac Implants* 2:69-75, 1987.
 40. Vangness CT, Carter DR, Frankel VH. In vitro evaluation of loosening characteristics of self-tapped and non-self-tapped cortical bone screw. *Clin Orthop* 157: 279-286, 1981.
 41. Morberg P, Albrektsson T. Removal torque for bone-cement and titanium screws implanted in rabbits. *Acta Ortho Scand* 62:554-556, 1991.
 42. Botticelli D, Berglundh T, Buser D, Lindhe J. The jumping distance revisited *Clin Oral Impl Res* 14:35-42, 2003.
 43. Buser D, Schenk RK, Strinemann S, Fiorelini JP, Fox CH, Stich H. Influence of surface characteristics on bone integration titanium implants, A histomorphometric study in miniature pigs. *J Biomed Mater Res* 25:889-902, 1991.
 44. Anusavice KJ, Dehoff PH, Fairhurst CW. Comparative evaluation of ceramic metal bond test using finite element stress analysis. *J Dent Res* 59:608-617, 1980.
 45. Weinstein AM, Klavitter JJ, Cleveland TW, Asmos DC. Electrical stimulation of bone growth into porous Al₂O₃. *J Biomed Mater Res* 10:231-247, 1976.

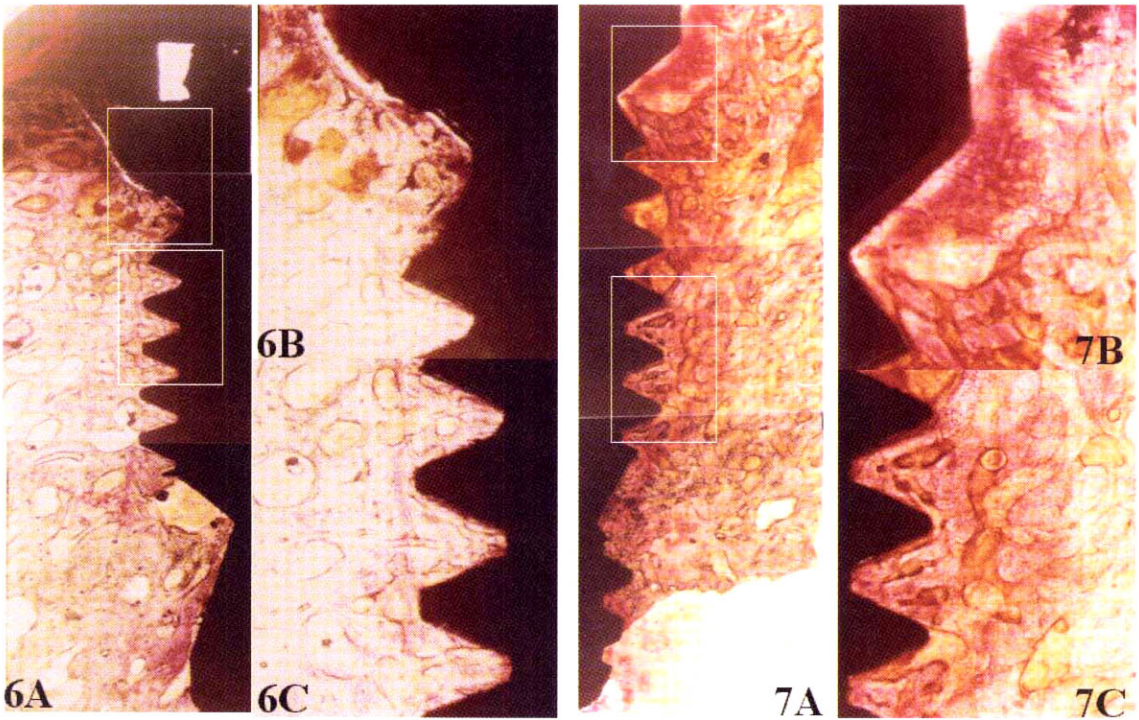
사진부도 설명

- Figure 4. Bucco-lingual ground section at 4 weeks after implantation (Control). Fibrous tissue ingrowth is found to the first thread of implant. The implant threads are in contact with newly formed immature bone, but some threads are not in contact with immature bone (H-E stain, A 20×, B and C 40×).
- Figure 5. Bucco-lingual ground section at 8 weeks after implantation(Control). Fibrous tissue ingrowth is found to the first thread of implant. Osteoblasts (arrow heads) are arranged along the alveolar bone surface. The implant is in good contact with bone. The trabecular pattern appears thicker and compacter than 4 weeks (A 20×, B 100× C 40×).
- Figure 6. Bucco-lingual ground section at 4 weeks after implantation (Experimental group I). Fibrous tissue ingrowth is found to the first thread of implant. Implanted particles are surrounded by osteoid around implant threads (H-E stain, A 20×, B 40×).
- Figure 7. Bucco-lingual ground section at 8 weeks after implantation (Experimental group I). The surrounding bone of implant is more mature than 4 weeks. The implant is in contact with lamellar bone (H-E stain, A 20×, B and C 40×).
- Figure 8. Bucco-lingual ground section at 4 weeks after implantation (Experimental group II). Extensive direct apposition of new woven bone to implant cover screw is shown. Implanted particles surrounded by osteoid are observed (arrow heads). The irregular and elliptic shaped trabecular pattern appears adjacent to implant threads (arrows)(H-E stain, A 20×, B and C 100× D 40×).
- Figure 9. Bucco-lingual ground section at 8 weeks after implantation (Experimental group II). The surrounding bone of implant is more mature than 4 weeks after implantation. The trabecular pattern appears thicker and compacter than 4 weeks after implantation. The implant is in contact with the mature lamellar bone (H-E stain, A 20× B and C 40×).

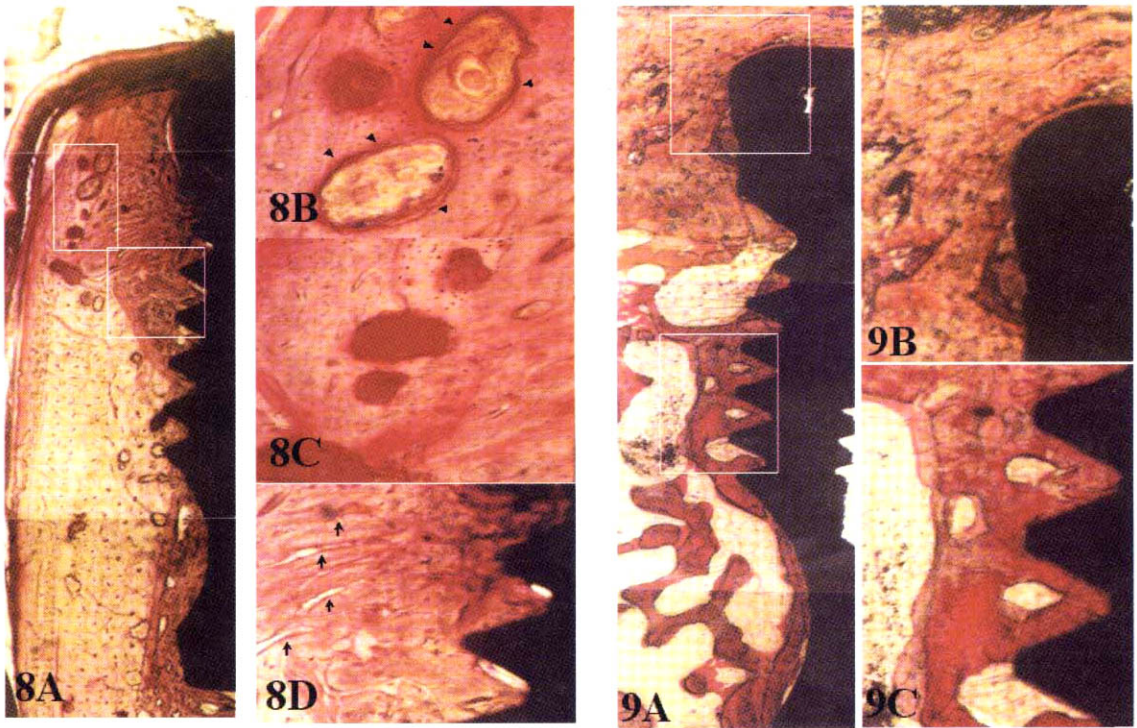
사진부도 (1)



사진부도 (II)



사진부도 (Ⅲ)



Effects of electrical stimulation on healing of endo-osseous titanium implants in circumferential defect

Jae-Chang Shim, Hyun-Ju Chung, Young-Jun Kim, Ok-Su Kim

Department of Periodontology, College of Dentistry, Dental Science Research Institute,
Chonnam National University

Several experimental studies showed that the application of small amounts of electric current to bone stimulated osteogenesis at the site of the cathode and suggested that electrical currents promote osseointegration around dental implants. The purpose of this study was to determine the effect of direct microcurrent to endosseous titanium implants placed in bone defects.

The right and left 2nd, 3rd and 4th mandibular premolars in ten mongrel dogs (15Kg of weight) were extracted. One month later, Ti-machined screw type implants(3,8 mm diameter x 8,5 mm length, AVANA[®], Ostem) were placed in surgically created circumferential defect area(width 5mm, depth 4mm). The implants were divided into three groups according to the treatment modalities: Control group- implants without electrical stimulation; Experimental group I- implants with allogenic demineralized freeze dried bone grafting; and Experimental group II- implants allogenic demineralized freeze dried bone grafting and electric stimulation. The animals were sacrificed in the 4th and 8th week after implant placement and un-decalcified specimens were prepared for histological and histometrical evaluation of bone-implant contact ratio (BIC) and bone formation area ratio (BFA) in defect area. Some specimens at 8 weeks after implantation were used for removal torque testing.

Histologically, there was connective tissue infiltration in the coronal part of defect area in control and the experimental group I, whereas direct bone contact was found in the experimental group II without connective tissue invasion. Average BIC ratios at 4 weeks of healing were 60,1% in the experimental group II, 47,4% in the experimental group I and 42,7% in the control. Average BIC ratios at 8 weeks after implantation were 67,6% in the experimental group II, 55,9% in the experimental group I and 54,6% in the control. The average BFA ratio was 84,0% in the experimental group II, 71,8% in the experimental group I and 58,8% in the control at 4 weeks, and the BFA ratios were 89,6% in the experimental group II, 81,4% in the experimental group I and 70,5% in the control at 8 weeks after implantation. The experimental group II showed also significantly greater BIC and BFA ratios compared to the control and the experimental group I ($p < 0.05$). The removal torque values at 8 weeks after implantation were 56 Ncm in the experimental group II, 49 Ncm in the experimental group I and 43 Ncm in the control. There was a statistically significant difference among 3 groups ($p < 0.05$).

These results suggest that electrical stimulation improve and accelerate bone healing around endosseous titanium implants in bone defect.

Keywords: electrical stimulation, bone-implant contact(BIC), bone formation area(BFA), removal torque value