

SLA로 표면처리한 microthreaded crest module 임프란트의 임상적, 조직학적, 조직계측학적 분석

문상권¹ · 방은경¹ · 김창성¹ · 조규성² · 채중규¹ · 김종관² · 최성호²

¹ 연세대학교 치과대학 치주과학교실, 치주조직 재생연구소

² 연세대학교 치과대학 치주과학교실, 치주조직 재생연구소, BK21 의과학 사업단

I. 서론

지난 30여 년간의 연구 및 임상경험에 의하여 현재는 골유착 개념의 골내 임프란트가 가장 이상적인 것으로 인정되었다. 골유착은 처음에는 광학현미경 하에서 관찰되는 '살아있는 골과 부하를 받는 임프란트 표면 사이의 직접적인 구조적, 기능적 연결' 로 정의되었으나 머지않아 '기능적 부하 하에서 유지되는 골과 합성물질 사이의 임상적으로 증상이 없는 견고한 고정'이라는 좀 더 임상적인 정의가 부여되었다. 임프란트는 골유착의 개념이 확립된 후 이론적 발전과 연구로 치과임상에서 널리 사용하고 있다. 초기에는 주로 완전 무치악 환자에서 사용하였으나³⁻⁵ 가철성 부분의치가 필요한 부분 무치악 환자의 경우에도 성공적인 결과를 보였다^{6,7}.

임프란트 성공의 근간이 되는 골유착을 증진시키기 위해 표면처리를 시행하는데, 그 방법에는 크게 표면에 다른 재료를 첨가하는 방식과 표면에 흠집을 내서 거칠게 만드는 방법이 있다. 전자는 hydroxyapatite(HA) 코팅이 대표적인 방식이고 후자는 산처리, blasting과 산처리를 병행하는 방법 등이 있다. 표면처리를 통해 표면적을 넓힘으로써 골질이 불량한

경우나 초기 치유기간 없이 임프란트 식립 후 즉시 기능하는 즉시부하(immediate loading) 임프란트를 계획하는 경우에 초기 고정력을 높이는 효과를 기대할 수 있고⁸⁻¹¹, 미분화 세포의 부착을 용이하게 하여 신생골 형성을 촉진한다고 보고하고 있다¹².

임프란트의 장기적인 성공은 임프란트와 구강내 경, 연조직 사이의 적절한 융합에 의해서 좌우된다. 성공적으로 골유착이 일어난 임프란트와 조직 사이에서의 붕괴는 대부분 치조능 부위(crestal region)에서 시작된다^{3,13,14}. 골파괴가 첫 번째 나사선 부위까지 연장되어서 나타나는 현상인 'saucerization'은 보철 기능 1년 후에 흔히 관찰된다. 피개형 임프란트(submerged implant)의 경우, 기능 1년 후에는 0.9-1.6mm의 골파괴가 일어나고 그 이후에는 0.05-0.13mm의 골파괴가 일어남이 관찰되었다^{3,4,15,16}. Adell³은 15년간의 후향적 연구를 통해 기능 1년 후에 평균적으로 1.2mm의 골소실이 일어나며 그 이후에는 연간 평균 0.1mm의 골소실이 일어난다고 보고하였다. 이 연구 결과를 바탕으로 Albrektsson 등¹⁷, Smith와 Zarb¹⁸는 임프란트의 성공 기준을 제시하면서 '임프란트 기능 1년 후 수직적 골소실이 연간 0.2mm 이하일 것'이라는 항목을 포함시켰다. 비피개형 임프란트(non-

*본 연구는 한국과학재단 MRC 프로그램(R13-2003-013) 지원으로 수행되었음.

교신 저자: 최성호, 서울특별시 서대문구 신촌동 134 연세대학교 치과대학 치주과학교실, 우편번호: 120-752

submerged implant)에서도 골소실이 관찰되었다. 골소실은 하악에 비해 상악에서 크게 나타났으며 그 양은 기능 1년 후 0.6-1.1mm인 것으로 관찰되었다^{13,19,20}. 이러한 골소실이 야기되는 원인에 대해 Oh 등²¹은 수술시의 외상(surgical trauma), 과도한 교합력(occlusal overload), 임플란트 주위염(peri-implantitis), microgap, 생물학적 폭경(biologic width), crest module 등 6가지의 가설을 제시하였다. 유한요소법 분석결과 최대응력은 골과 임플란트 사이에서 접촉이 일어나기 시작하는 부위인 치조능 부위에 집중되는 것으로 나타났다^{22,23}. 피질골은 압축력에 가장 잘 저항하고, 인장력에 대해서는 30% 약하고, 전단력에 대해서는 65% 약한 것으로 알려져 있다²⁴. 대부분의 경우 피질골로 이루어진 치조능 부위에 집중되는 힘은 임플란트 주변의 골소실을 야기하는 것으로 나타났다. Norton²⁵은 33개의 임플란트를 방사선학적으로 분석한 결과 지대주(abutment)와 internal conical interface를 이루며 표면처리가 시행된 microthreaded crest module을 가지는 임플란트에서 골소실을 크게 줄일 수 있음을 보고하였다. 이러한 microthreaded crest module에 대한 유한요소법 분석결과나 임상에서의 x-ray를 사용한 연구는 많이 시행되었지만 조직학적으로 분석한 결과는 그리 많이 시행되지 않았다.

본 연구에서는 SLA로 표면처리한 microthreaded crest module 임플란트를 성견에 매식한 실험에서 임상적, 조직학적, 조직계측학적 분석을 통해 다소의 지견을 얻었기에 이를 보고하는 바이다.

II. 실험재료 및 방법

1. 실험 동물

체중 10-15kg 내외의 5마리의 성견을 실험동물로 하였으며 모두 건강한 상태였다. 변화된 환경에 대한 1주간의 적응 기간을 갖게 한 후 실험을 시작하였으며, 표준화된 실험 사육용 사료를 사용하였다. 모든 실험동물은 연세대학교 임상의학연구센터에 의한 관리를 따랐다.

2. 실험 재료

본 실험에서는 직경 3.4mm, 길이 6mm의 SLA로 표면 처리한 microthreaded crest module 임플란트[†]를 사용하였다.

3. 실험 방법

1) 발치

임플란트 식립 8주전 발치를 시행하였다. 수술은 atropine[‡] 0.05mg/kg을 피하 주사하고, Rompun[®]* 4 mg/kg을 정맥주사하여 전신마취를 유도한 후 시행하였으며, 수술부위에는 에피네프린(1:100,000)이 포함된 2% 염산 리도케인^{††}을 이용한 국소마취를 추가로 실시하였다. 열구내 절개를 실시한 후 판막을 거상하고 좌측과 우측의 하악 제1, 2, 3, 4소구치를 발치하였다. 하악 제2, 3, 4 소구치 발치시에는 근심과 원심을 분리하여서 치근의 파절을 예방하고자 하였다. 인접 치아들에 대한 치석제거술과 치근활택술을 실시한 후 판막을 흡수성 봉합사^{‡‡}를 사용해서 봉합하였다. 수술 후 3일 동안 항생제^{‡‡‡}를 투여했으며, 발사를 시행하기 전까지 매일 chlohexidine^{‡‡‡}을 사용한 관주를 실시하였다. 수술 7일 후 발사를 시행하였다.

2) 임플란트 식립

발치 8주 경과 후 임플란트를 식립하였다. 발치시와 같은 방법으로 마취를 시행하고 견치의 원심부에서부터 하악 제1대구치의 근심부까지 치조능 절개로 발치된 무치악부위에서 판막을 거상하였다. 생리식염수 관주 하에 가이드 드릴(guide drill)을 시작으로 점진적으로 드릴 크기를 증가시키면서 골삭제를 실시하였으며 카운터싱크(countersinking)와 태핑도

† Implantium[®] Dentium, Suwon, Korea

‡ Kwangmyung Pharm. Co., Ltd, Seoul, Korea

* Bayer Korea Ltd, Seoul, Korea

†† Yuhan Corporation, Seoul, Korea

‡‡ 5-0 Vicryl[®] Ethicon Ltd, Edinburgh, Scotland, UK

‡‡‡ Cefazoline[®] Kwangmyung Pharm. Co., Ltd, Seoul, Korea

‡ Hexamedin Soln, Bukwang Pharm. Co., Ltd,

실시하였다. 이후 임프란트를 식립하였으며 흡수성 봉합사를 사용한 수직누상봉합법으로 봉합을 실시하였다. 일차유합을 위해 필요한 경우 골막에 대한 이완절개를 실시한 후 봉합하였다. 한 마리당 편측으로 2개씩, 4개의 임프란트를 식립하여 총 20개의 임프란트를 식립하였다. 수술 후 관리 및 발사 역시 발치시와 같은 방법으로 시행하였다.

3) 조직 표본 제작

임프란트 식립 8주 경과 후 희생된 성견의 하악골을 절단한 후 10% 중성포르말린액에 담구어 고정시켰다. 24시간의 간격을 두고 70%부터 시작해서 90%, 95%, 100%로 알콜의 농도를 증가시키면서 탈수를 시행한 후 xylene과 methyl-methacrylate 레진을 사용한 포매를 실시하였다. 마지막으로 benzoyl peroxide를 첨가하고 절단 및 연마장치를 이용하여 최종적으로 두께 50 μ m의 표본을 만들고 toluidine blue, basic fuchsin과 alizarin red 5를 사용한 Paragon 염색법으로 염색한 후 광학 현미경으로 조직 소견을 관찰하였다.

4. 평가방법

1) 임상적 관찰

치유기간 동안의 연조직에서의 염증반응의 유무, 피개나사(cover screw)의 노출 여부 등을 관찰하였다.

2) 조직학적 소견

현미경을 사용하여 임프란트 주위 조직의 소견을 관찰하였다.

3) 조직계측학적 분석

조직계측학적 분석은 현미경[¶]과 연결된 컴퓨터를 통해 실시되었으며, 영상분석소프트웨어^{¶¶}를 이용하였다. 광학 현미경에 CCD 카메라를 부착하여 영

상저장장치로 컴퓨터와 연결하여 조직의 현미경상을 디지털 영상으로 컴퓨터 화면상에 나타나도록 한 후, 영상분석소프트웨어를 사용하여 정량 계측하고자 하였다. 모든 측정은 대안렌즈 배율 10 \times , 대물렌즈 배율 2 \times 하에서 실시되었다. 정확한 측정을 위해 필요한 경우 고배율의 대물렌즈로 교체 후 조직 표본에 대한 관찰을 실시하였다.

골-임프란트 접촉률은 다음과 같이 구하였다.

골-임프란트 접촉률 =

$$\frac{\text{임프란트와 접촉하고 있는 골의 길이}}{\text{임프란트 측면의 길이}} \times 100$$

이와 같은 방법으로 하방(apical) 부위의 thread와 상방(coronal) 부위의 microthread에서의 골-임프란

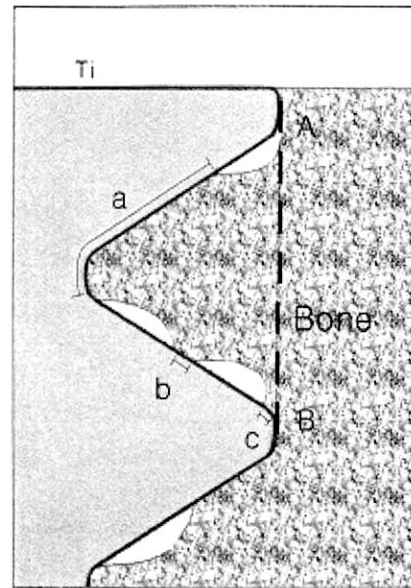


Figure 1. Morphometry of ground sections. For each thread, the length from A to B along the fixture surface was measured first(d), and then the length in contact with bone was measured next(a+b+c), bone to implant contact was calculated as $(a+b+c)/d \times 100$. For each thread, the area of the triangular region defined by an imaginary line connecting A and B(dotted line) and the fixture surface is measured first(Af). The area of bone inside the triangular region is calculated next(Ab). Percentage of bone area inside threads was calculated as $(Ab/Af) \times 100$.

¶ Olympus BX50, Olympus Optical Co., Tokyo, Japan

¶¶ Image-Pro Plus®, Media Cybernetics, Silver Spring, M.D

트 접촉률 및 전체적인 골-임프란트 접촉률을 구하였다(Figure 1).

임프란트 나사산과 나사산의 정점을 연결하는 선과 나사산의 사면 그리고 임프란트 몸체에 의해 경계 지어지는 부위의 면적을 구한 후(나사산과 나사산 사이의 면적) 해당하는 부위에 존재하는 골의 면적(나사산과 나사산 사이의 골면적)을 구해서 그 비율로 나사산 사이의 골면적 비율을 산출하였다.

나사산 사이의 골면적 비율은 다음과 같이 구하였다.

$$\text{골면적 비율} = \frac{\text{나사산과 나사산 사이의 골면적}}{\text{나사산과 나사산 사이의 면적}} \times 100$$

골-임프란트 접촉률의 측정에서와 마찬가지로 thread와 microthread에서의 골면적 비율 및 전체적인 골면적 비율을 구하였다(Figure 1).

5. 통계처리

Paired t-test를 사용해서 microthread와 thread 사이의 골접촉률, 골면적 비율을 모두 $p < 0.05$ 수준에서 통계학적 유의정도를 비교하였다.

III. 연구 결과

1. 임상적 관찰

치유기간 동안 임프란트를 피개하고 있는 연조직에서 염증성 소견이나 특이한 소견은 관찰되지 않았으며 피개나사의 노출도 관찰되지 않았다. 임프란트 식립 수술 8주 후 판막 거상시 임프란트 주위로 정상적인 골치유가 관찰되었으며 촉진, 타진시 임프란트의 동요도가 느껴지지 않았다.

2. 조직학적 소견

임프란트 주위에서 염증성 소견은 관찰할 수 없었으며, 전체적으로 고른 골 형성을 관찰할 수 있었다(Figure 2a, 2b). 혈관이 지나고 있는 하버시안 관(haversian canal)을 포함한 골원(osteon)이 관찰되었다(Figure 3). 임프란트와 접하고 있는 골은 대부분 미성숙골(woven bone)이었으며 이는 임프란트 주위의 골 소주(trabecular)와 연결되어 있었다. 피질골에서는 전체적으로 치밀골에 의해 둘러싸여 있었으며 해면골에서는 임프란트 나사산 사이로 골 형성이 진행되어지고 있는 것을 관찰할 수 있었다(Figure 4a, 4b).

3. 조직계측학적 분석

1) 골-임프란트 접촉률

Microthread와 thread에서의 골-임프란트 접촉률을 비교한 결과 각각 $43.90 \pm 20.30 \%$ 와 $53.19 \pm 20.97 \%$ 로 나타났으며 통계학적으로 유의한 차이는

Table 1. Bone to Implant contact.

	Bone to Implant Contact(%)		
	Microthread	Thread	Total
Contact	43.90 ± 20.30	53.19 ± 20.97	48.54 ± 20.95

Table 2. Percentage of Bone Area inside Threads.

	Bone Area inside Threads(%)		
	Microthread	Thread	Total
Bone Area	$54.43 \pm 10.39^*$	38.44 ± 16.44	46.67 ± 15.68

*: Statistically different from Thread($p < 0.05$).

없었다. 전체적인 골-임플란트 접촉률은 $48.54 \pm 20.95\%$ 로 나타났다(Table 1).

2) 나사산 사이의 골면적 비율

Microthread와 thread에서의 나사산 사이의 골면적 비율을 비교한 결과 각각 $54.43 \pm 10.39\%$, $38.44 \pm 16.44\%$ 로 나타났다. Microthread와 thread사이에서 통계학적으로 유의한 차이가 나타났다($p(0.05)$). 전체적인 나사산 사이의 골면적 비율은 $46.67 \pm 15.68\%$ 로 나타났다(Table 2).

IV. 고찰

임플란트는 거시적 구조(macrostructure), 미시적 구조(microstructure), 지대주(abutment)와 연결되는 양식에 따라 여러 가지 형태를 가지게 된다. 다양한 디자인을 가지는 임플란트의 궁극적인 목적은 골유착을 증진시키는데 있다.

거시적 구조에 따라 임플란트는 크게 근첨형(tapered)과 비근첨형(nontapered)로 나눌 수 있는데, 이 중 근첨형 임플란트는 골을 측면으로 밀어주는 뼈기작용에 의해 확고한 초기고정을 얻을 수 있고, 근단으로 좁아지는 형태를 갖고 있으므로 임플란트 식립 수술 중에 인접 자연치아를 손상시킬 가능성이 훨씬 줄어들고 골 조직의 양이 충분치 못한 경우에도 골열개(dehiscence)나 골천공(fenestration)을 일으킬 가능성이 훨씬 줄어들게 된다. 그리고 발치 후 즉시 임플란트 식립에도 유리하기 때문에 무치악 상태로 지내는 기간을 단축시킬 수 있다.

미시적 구조는 임플란트 표면처리 방식에 따라 다양한 형태를 가지게 된다. 이 중 Sand-blasting and acid etching(SLA)표면에 대한 in vivo 연구는 1990년에 처음 발표되었으며²⁶, Buser 등⁹과 Cochran 등²⁷은 표면을 SLA 처리한 임플란트가 다른 표면처리를 시행한 임플란트에 비하여 골-임플란트 접촉이 더 빠르다고 보고하였다. SLA 처리한 임플란트에서 TPS 코팅 임플란트보다 in vitro 상에서 조골세포의 알칼리성 인산효소 활성이 더 높았으며 또한 SLA 처리한 표면과 접하고 있는 골세포들은 TPS 코팅 임플란트

표면과 접하고 있는 골세포들보다 더 잘 분화되어 있었고 골 형성세포에 가깝다고 Martin 등²⁸이 보고하였다. 따라서, SLA 처리를 한 경우가 짧은 기간에 양호한 골 치유 양상을 보여 전체적인 임플란트의 치료기간을 단축시킬 수 있을 것으로 기대된다. 최근의 연구에 의하면 SLA 표면을 갖는 ITI 임플란트에서 조기부하(early loading)가 가능한 것으로 나타났다²⁹. 임플란트 주위염(peri-implantitis)은 연조직의 염증과 급속한 골 소실을 야기하며, 임플란트 주위염에 이환된 임플란트의 표면에 재골유착(re-osseointegration)이 일어나는지의 여부에 대해서는 논쟁의 여지가 많다³⁰⁻³². 절삭형 표면과 SLA 표면에서의 연구에 의하면 임플란트 주위염으로 파괴된 골에서의 골생성(bone fill)이 각각 72%와 76%로 비슷하게 나타났다³¹, 재골유착의 양은 각각 22%와 84%로 큰 차이가 있는 것으로 나타났다³². SLA 표면에서 더 높은 재골유착이 일어나는 원인에 대해서는 아직 뚜렷하게 밝혀진 바가 없지만, 염증제거 수술 후 더 안정된 혈병(coagulum)을 형성해서 치유를 촉진하고 임시적 결합조직(provisional connective tissue)의 성숙을 용이하게 해서 골의 형성을 유도한다는 가설이 제시되고 있다³².

임플란트는 지대주와 결합하는 방식에 따라 external connection과 internal connection으로 나눌 수 있다. External connection 임플란트는 임플란트와 지대주가 나사에 의해서 연결이 되며 교합력이 preload를 초과할 경우, 나사풀림(screw loosening)이나 변형이 일어나서 임상적으로 실패가 야기될 수 있으며³³, 나사풀림은 6-48%의 빈도로 나타나는 것으로 보고 되었다³⁴. 보철물 장착시 지대주의 장착 여부를 확인하기 위해서 x-ray 사진을 찍어야 하는 번거러움도 있다. 또한 임플란트와 지대주 사이에는 micro-gap이 존재하게 된다. 이에 반해 internal connection 임플란트는 측방력을 임플란트 내부 깊숙한 곳으로 분산시키며, 지대주 나사(abutment screw)를 보호하고, 긴 측벽으로 인해 견고하게 joint opening에 저항하며, 진동을 완충시키며 미생물의 침입을 방지하고 심미적으로 우수한 보철물을 제작할 수 있는 장점이 있다³⁵.

유한요소법 분석결과 최대응력은 골과 임플란트가 접촉이 일어나기 시작하는 부위의 치조능 부위(crestal region)에 집중되는 것으로 나타났다^{22,23}. Norton²⁵은 33개의 임플란트를 방사선학적으로 분석한 결과 지대주(abutment)와 internal conical interface를 이루며 표면처리가 시행된 microthreaded crest module을 가지는 임플란트에서 골소실을 크게 줄일 수 있음을 보고하였다. Hansson³⁶은 유지요소(retention elements)를 치조능까지 연장할 경우 임플란트에 가해지는 측방력을 상당히 줄일 수 있다고 보고 하였다. 또한, 원뿔형(conical)의 임플란트-지대주 계면의 위치가 변연골 상에 놓이고, 유지요소가 임플란트 경부(implant neck)까지 연장되고 충분한 두께의 측벽(wall)과 단성계수가 있을 경우 측방력으로 인해 가해지는 최대응력을 상당히 줄일 수 있음이 밝혀졌다³⁷. 하지만, 임플란트-지대주 계면이 변연골보다 2mm 높게 위치될 경우에는 상기한 장점이 사라지는 것으로 나타났다³⁷.

이번 실험에 사용된 임플란트는 근침형 디자인을 가지며 표면은 SLA로 처리하였으며, 지대주와는 치조능 높이에서 내부연결형 방식으로 연결되고 치조능 부위까지 유지요소인 microthread가 있어서 이론적으로 많은 장점을 지니고 있다.

이런 디자인에 근거하여 본 연구에서는 Implantium[®] 임플란트의 상방(coronal) 부위의 microthread와 하방(apical) 부위의 thread 사이에서의 골-임플란트 접촉률(percentage of bone to implant contact)과 나사산 사이의 골면적 비율(percentage of bone area inside threads)을 비교하였다. 골-임플란트 접촉이 반드시 골유착을 의미하는 것은 아니지만 이를 위한 조직계측학적 분석에 많이 이용된다. 임플란트의 궁극적인 목표는 구강기능의 재현이고 이를 위한 안정적인 보철물의 사용을 위해서 골과 임플란트 사이의 유착율을 높이는 것이 가장 중요한 요소이다. 많은 연구 결과에서 표면 처리를 시행한 임플란트에서 더 높은 골-임플란트 접촉율을 보이는 것으로 나타났다. 6개의 각기 다른 표면을 가진 임플란트의 골-임플란트 접촉율을 식립 6주 후에 평가한 결과, SLA로 표면처리한 임플란트가 52-

58%로서 가장 높은 것으로 나타났다⁹. 임플란트 식립 후 3개월에는 58.3%의 골 접촉율을 보였으며 6개월에는 70.3%의 골 접촉율을 보여 시간이 경과함에 따라 점차 증가하는 것으로 나타났다. 본 실험에서는 microthread와 thread에서의 골-임플란트 접촉률이 각각 $43.90 \pm 20.30 \%$ 와 $53.19 \pm 20.97 \%$ 로 나타났다며 통계학적으로 유의한 차이는 없었다. 같은 표면처리가 시행된 상황에서는 thread 크기의 차이가 골-임플란트 접촉률에는 큰 영향을 미치지 않은 것으로 판단된다. 전체적인 골-임플란트 접촉률은 $48.54 \pm 20.95 \%$ 로 나타났는데, 한 연구에서는 최소한 50%이상의 골-임플란트 접촉율이 있어야지만 안정적인 보철물을 기대할 수 있을 것이라고 발표하였다³⁸. 본 실험에서는 이 수치보다 낮은 골-임플란트 접촉률이 관찰되었지만 임플란트 식립 후 치유기간이 8주로 비교적 짧은 편이었다는 점을 감안하면 더 오랜 치유기간 후에는 더 높은 골-임플란트 접촉율을 보여 안정적으로 기능을 할 수 있을 것으로 여겨진다.

연구에 의하면 골질(bone quality)이 좋지 않을 때 임플란트의 성공률이 떨어지는 것으로 나타났다^{39,40} 때문에 골질은 임상적으로 매우 중요하다. 나사산 사이의 골면적 비율은 생성되어진 골의 넓이를 나사산 사이의 넓이로 나눈 비율로 임상적으로 골질을 나타낼 수 있는 지표이다. 연구에 의하면 표면처리를 시행하지 않은 임플란트의 골면적 비율이 표면처리를 시행한 임플란트보다 떨어지는 것으로 나타났다⁴¹. 본 실험에서는 Microthread와 thread에서의 나사산 사이의 골면적 비율을 비교한 결과 각각 $54.43 \pm 10.39 \%$, $38.44 \pm 16.44 \%$ 로 통계학적으로 유의한 차이가 나타났으며, 전체적인 나사산 사이의 골면적 비율은 $46.67 \pm 15.68 \%$ 로 나타났다. 이는 다음과 같은 이유로 설명될 수 있다. 첫째, microthread는 상대적으로 골질이 좋은 cortical bone 부위에 위치했다는 점이다. 둘째, microthread와 thread의 형태학적인 차이에 기인한다. Microthread는 나사산 사이의 면적이 작기 때문에 같은 양의 골이 나사산 사이에 위치해도 상대적으로 나사산 사이의 면적이 큰 thread에 비해서 큰 비

을을 가질 수 있게 되었다.

본 연구는 임프란트가 기능을 하지 않았다는 사실로 인해 한계점을 지니고 있다. 추후의 연구에서는 임프란트가 기능을 수행할 수 있도록 보철 수복을 실시하고 실제로 가장 큰 골소실이 일어나는 기능 1년 후까지의 변화를 관찰할 수 있도록 방법과 기간에 대한 보완을 실시해야할 것으로 사료된다.

V. 결론

SLA로 표면처리한 microthreaded crest module 임프란트를 성견에 매식한 실험에서 임상적, 조직학적 관찰 및 microthread와 thread에 대한 조직계측학적 분석을 시행하여 다음과 같은 결과를 얻었다.

1. 치유기간 동안 임프란트를 피개하고 있는 연조직에서 염증성 소견이나 피개나사의 노출은 관찰되지 않았으며 수술 8주 후 판막 거상시 임프란트 주위로 정상적인 골치유가 관찰되었으며 임프란트의 동요도가 느껴지지 않았다.
2. 조직학적 관찰 결과 임프란트 주위에서 염증성 소견은 관찰 할 수 없었으며, 골형성을 관찰 할 수 있었다. 피질골에서는 전체적으로 치밀골에 의해 둘러싸여 있었으며 해면골에서는 임프란트 나사산 사이로 골 형성이 진행되어지고 있는 것을 관찰 할 수 있었다.
3. Microthread와 thread에서의 골-임프란트 접촉률을 비교한 결과 각각 $43.90 \pm 20.30 \%$ 와 $53.19 \pm 20.97 \%$ 로 나타났으며 통계학적으로 유의한 차이는 없었다. 전체적인 골-임프란트 접촉률은 $48.54 \pm 20.95 \%$ 로 나타났다.
4. Microthread와 thread에서의 나사산 사이의 골면적 비율을 비교한 결과 각각 $54.43 \pm 10.39 \%$, $38.44 \pm 16.44 \%$ 로 나타났으며 통계학적으로 유의한 차이가 나타났다($p < 0.05$). 전체적인 나사산 사이의 골면적 비율은 $46.67 \pm 15.68 \%$ 로 나타났다.

VI. 참고문헌

1. Brånemark P-I. Introduction to osseointegration. In: Brånemark P-I, Zarb GA, Albrektsson T (eds). Tissue-Integrated Prosthesis: Osseointegration in Clinical Dentistry. Chicago: Quintessence 11-76, 1985.
2. Zarb GA, Albrektsson T. Osseointegration: A requiem for the periodontal ligament? [guest editorial]. *Int J Periodontics Restorative Dent* 11: 88-91, 1991.
3. Adell R, Lekholm U, Rockler B, Brånemark P-I. A 15-year study of osseointegrated implants in the treatment of the edentulous jaw. *Int J Oral Surg* 10(6): 387-416, 1981.
4. Adell R, Ericksson B, Lekholm U, Brånemark P-I. A long-term follow-up study of osseointegrated implants in the treatment of totally edentulous jaws. *Int J Oral Maxillofac Implants* 5: 347-359, 1990.
5. Brånemark P-I, Svensson B, van Steenberghe D. Ten-year survival rates of fixed prostheses on four or six implants ad modum Brånemark in full edentulism. *Clin Oral Impl Res* 6: 227-231, 1995.
6. Henry PJ, Tolman DE, Bolender CH. The Applicability of osseointegrated implants in the treatment of partially edentulous patients: Three years of a prospective multicenter study. *Quintessence Int*, 24: 123-129, 1993.
7. van Steenberghe D, Bolender C, Herrmann I, Linden U. The applicability of osseointegrated oral implants in the rehabilitation of partial edentulism: A prospective multicenter study on 558 fixtures. *Int J Oral Maxillofac Implants* 5: 272-282, 1990.
8. Buser D, Schenk RK, Steinemann S, Fiorellini JP, Fox CH, Stich H. Influence of surface characteristics on bone integration of titanium implants. A

- histomorphometric study in miniature pigs. *J Biomed Mater Res* 25: 889-902, 1991.
9. Buser D, Nydegger T, Hirt HP, Cochran DL, Nolte LP. Removal torque values of titanium implants in the maxilla of miniature pigs. *Int J Oral Maxillofac Implants* 13: 611-619, 1998.
 10. Piatelli A, Manzon L, Scarano A, Paolantonio M, Piatelli M. Histologic and histomorphometric analysis of the bone response to machined and sandblasted titanium implants: An experimental study in rabbits. *Int J Oral Maxillofac Implants* 13: 805-810, 1998.
 11. Khang W, Hawley CW, Feldman S, Gunsolly JC. Preliminary results of a dual center study evaluating rough surface and smooth surface implant [abstract]. *J Periodontol* 71: 1202-1203, 2000.
 12. Cochran DL, Simpson J, Weber H-P, Buser D. Attachment and growth of periodontal cells on smooth and rough titanium. *Int J Oral Maxillofac Implants* 9: 289-297, 1994.
 13. Buser D, Weber HP, Lang NP. Tissue integration of non-submerged implants. 1-year results of a prospective study with 100 ITI hollow-cylinder and hollow-screw implants. *Clin Oral Implant Res* 1: 33-40, 1990.
 14. Jemt T, Lekholm U, Grondahl K. A 3-year follow up study of early single implant restoration ad modum Bränemark. *Int J Periodontics Restorative Dent* 10: 341-349, 1990.
 15. Adell R, Lekholm U, Rockler B, et al. Marginal tissue reactions at osseointegrated titanium fixtures. (I) A 3-year longitudinal prospective study. *Int J Oral Maxillofac Surg* 15: 39-52, 1986.
 16. Cox JF, Zarb GA. The longitudinal clinical efficacy of osseointegrated dental implants: A 3-year report. *Int J Oral Maxillofac Implants* 2: 91-100, 1987.
 17. Albreksson T, Zarb G, Worthington P, Eriksson AR. The long-term efficacy of currently used dental implants: A review and proposed criteria of success. *Int J Oral Maxillofac Implants* 1: 11-25, 1986.
 18. Smith D, Zarb G. Criteria for success of osseointegrated endosseous implants. *J Prosthet Dent* 62: 567-572, 1989.
 19. Weber HP, Buser D, Fiorellini JP, Williams RC. Radiographic evaluation of crestal bone levels adjacent to nonsubmerged titanium implants. *Clin Oral Implant Res* 3: 181-188, 1992.
 20. Bragger U, Hafeli U, Huber B, Hammerle CH, Lang NP. Evaluation of postsurgical crestal bone levels adjacent to non-submerged titanium implants. *Clin Oral Implant Res* 9: 218-224, 1998.
 21. Oh TJ, Yoon JK, Misch CE, Wang HL. The causes of early implant bone loss: Myth or science? *J Periodontol* 73: 322-333, 2002.
 22. Kitoh M, Matsushida Y, Yamane S, Ikeda H, Suetsugu T. The stress distribution of the hydroxyapatite implant under the vertical load by the two-dimensional finite element method. *J Oral Implantology* 14: 65-72, 1988.
 23. Meijer HJA, Starmans FJM, Steen WHA, Bosman F. A three-dimensional, finite element analysis of bone around dental implants in an edentulous human mandible. *Archives in Oral Biology* 38: 491-496, 1993.
 24. Guo EX. Mechanical properties of cortical bone and cancellous bone tissue. In: Cowin SC, ed *Bone Mechanics Handbook*. Boca Raton, FL: CRC Press 10/1-23, 2001.
 25. Norton MR. Marginal bone levels at single tooth implants with a conical fixture design. The influence of surface macro- and microstructure. *Clin Oral Implant Res* 9: 91-99, 1998.
 26. Wilke HJ, Claes L, Steinemann SG. The influence of various titanium surfaces on the interface shear strength between implants and bone.

- In: Hemke G, Soltesz U, Lee AJC eds. *Clinical Implant Materials*, Vol. 9: Advance in Biomaterials, 309-314. Amsterdam: Elsevier Science Publishers.
27. Cochran DL, Schenk RK, Lussi A, Higginbottom FL, Buser D. Bone response to unloaded and loaded titanium implants with a sandblasted and acid-etched surface: A histometric study in the canine mandible. *J Biomed Mater Res* 40: 1-11, 1998.
 28. Martin JY, Schwartz TW, Hummert DM, Schraub J, Boyan BD. Effect of titanium surface roughness on proliferation, differentiation, and protein synthesis of human osteoblast-like cells. *J Biomed Mater Res* 29: 389-401, 1995.
 29. Ganeles J. Early loading with the ITI SLA surface as a predictable, routine procedure. *J Indiana Dent Assoc* 3: 15-16, 2002.
 30. Persson LG, Araujo M, Berglundh T, Grondahl K, Lindhe J. Resolution of periimplantitis following treatment. An experimental study in the dog. *Clin Oral Implant Res* 10: 151-203, 1999.
 31. Wetzel AC, Vlassis J, Hammerle CHF, Lang NP. Attempts to obtain re-osseointegration following experimental peri-implantitis in dogs. *Clin Oral Implant Res* 10: 111-119, 1999.
 32. Persson LG, Berglundh T, Sennerby L, Lindhe J. Re-osseointegration after treatment of peri-implantitis at different implant surfaces. *Clin Oral Implant Res* 12: 595-603, 2001.
 33. Schwarz MS. Mechanical complications of dental implants. *Clin Oral Implant Res* 8: 156-158, 2000.
 34. Binon PP. Implants and components: Entering the new millennium. *Int J Oral Maxillofac Implants* 15: 76-94, 2000.
 35. Paul PB. Implants and components: entering the new millennium. *Int J Oral Maxillofac Implants* 15: 76-94, 2000.
 36. Hansson S. The implant neck: smooth or provide with retention elements. *Clin Oral Implant Res* 10: 394-405, 1999.
 37. Hansson S. A conical implant-abutment interface at the level of the marginal bone improves the distribution of stress in the supporting bone. *Clin Oral Implant Res* 14: 286-293, 2003.
 38. Albrektsson T, Johansson C. Quantified bone tissue reactions to various metallic materials with reference to the so-called osseointegration concept. In: Davies JE, ed. *The Bone-biomaterial Interface*. Toronto: University of Toronto Press 357-363, 1991.
 39. Jaffin RA, Berman CL. The excessive loss of Branemark fixtures in type IV bone: A 5-year analysis. *J Periodontol* 62: 2-4, 1991.
 40. Friberg B, Jemt T, Lekholm V. Early failures in 4,641 consecutively placed Branemark dental implants. A study from stage I surgery to the connection of completed prostheses. *Int J Oral Maxillofac Implants* 6: 142-146, 1991.
 41. Paolo Trisi, Richard Lazzara, Alberto Rebaudi, Walter Rao, Tiziano Testori, Stephan S. Porter. Bone-implant contact on machined and dual acid-etched surfaces after 2 months of healing in the human maxilla. *J Periodontol* 74: 945-56, 2003.

사진부도 (1)

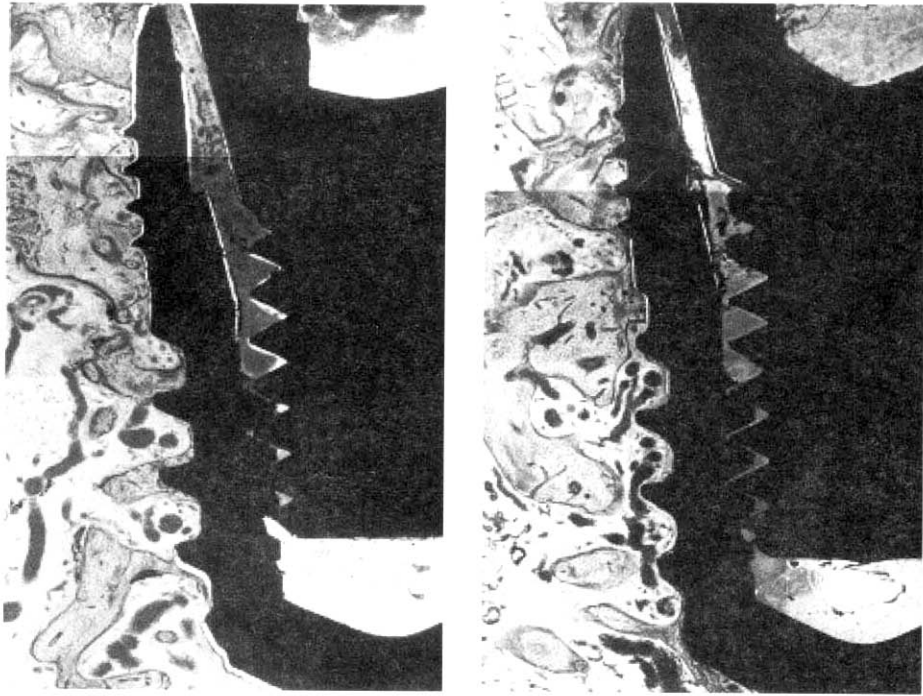


Figure 2a, 2b. Photomicrograph of the implants.($\times 20$) Good bone to implant contact can be observed in both the coronally located microthread and apically located thread.

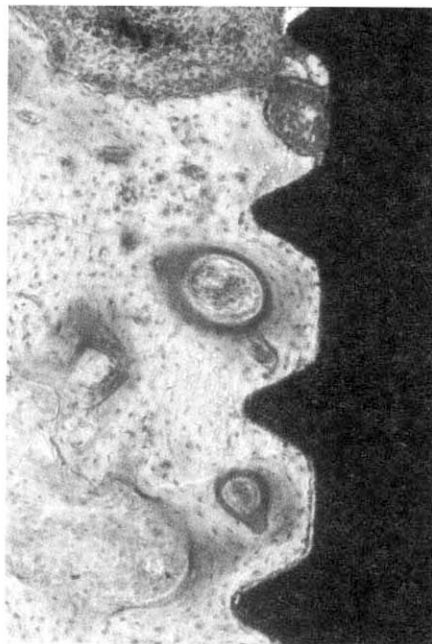


Figure 3. Osteon containing haversian canal and blood vessel.($\times 100$)

사진부도 (II)

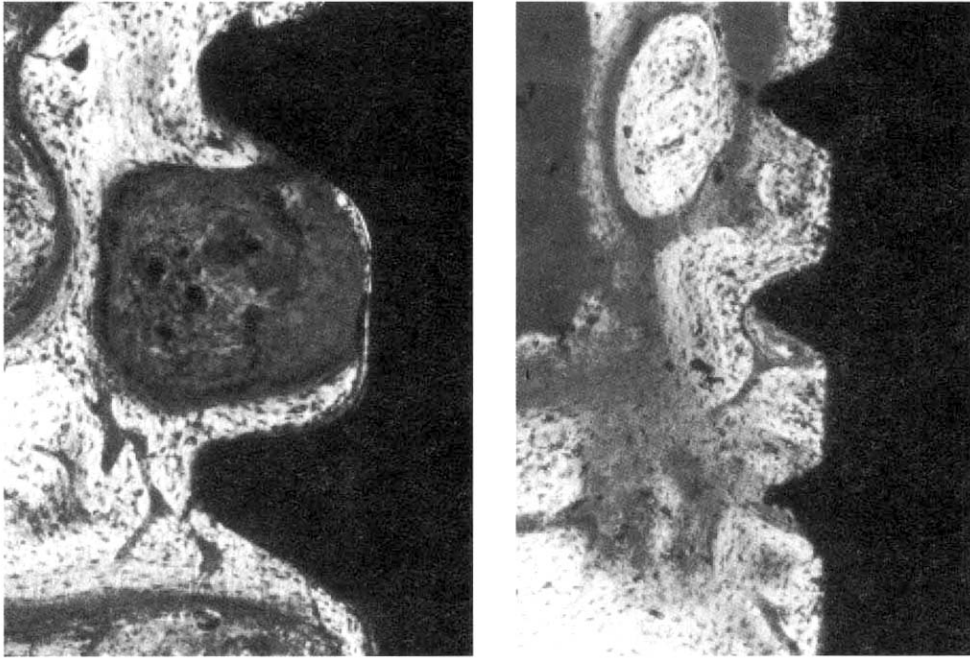


Figure 4a, 4b. Bone formation within the microthread(left) and thread(right), resulting in higher bone to implant and percentage of bone area inside threads.($\times 100$)

Clinical, histologic, and histometric evaluation of implants with microthreaded crest module and SLA surface

Sang-Kwon Moon¹, Eun-Kyoung Pang¹, Chang-Sung Kim¹, Kyoo-Sung Cho²,
Jung-Kiu Chai¹, Chong-Kwan Kim², Seong-Ho Choi²

¹Department of Periodontology, Research Institute for Periodontal Regeneration,
College of Dentistry, Yonsei University, Seoul, Korea

²Department of Periodontology, Research Institute for Periodontal Regeneration,
College of Dentistry, Brain Korea 21 Project for Medical Science, Yonsei University, Seoul, Korea

Background: Crestal bone loss known as saucerization is a frequently observed phenomenon. Recent studies have shown that implants with microthreaded crest module reduced the force concentration in the crestal region thus resulting in no or reduced crestal bone loss. This study presents a clinical, histologic, and histometric evaluation of implants with microthreaded crest module and SLA surface.

Methods: The implants were placed in the mandible of 5 beagle dogs weighing 10-15kg. Four premolars were bilaterally extracted 8 weeks prior to implant placement. Mucoperiosteal flap was elevated and drilling with increasing diameter was performed under saline irrigation. After countersinking 2 implants were placed in each side resulting in 4 implants per dog. Healing period of 8 weeks was allowed before sacrificing the animals. Histologic preparation was performed for histologic and histometric analysis. Bone to implant contact as well as percentage of bone area inside threads were measured. T-test was used for statistical analysis with p-value $p < 0.05$.

Results:

1. Healing was uneventful without any cover screw exposure. New bone formation around the implants was observed without any inflammatory infiltration.
2. Bone to implant contact in the microthread and thread were $43.90 \pm 20.30 \%$, and $53.19 \pm 20.97 \%$ respectively. The overall bone to implant contact was $48.54 \pm 20.95 \%$.
3. Percentage of bone area inside threads were $54.43 \pm 10.39 \%$, and $38.44 \pm 16.44 \%$ for the microthread and thread respectively. There was statistically significant difference ($p < 0.05$). The overall percentage of bone area inside threads was $46.67 \pm 15.68 \%$.

Key words; Bone to implant contact, Percentage of bone area inside threads, Microthread, Crest module, SLA surface.