

형제선별검사로 유아기에 조기 진단된 심한 방광요관역류 1례

아주대학교 의과대학 소아과학교실

이동기 · 신윤희 · 유재은 · 배기수

= Abstract =

A Case of High Grade Vesicoureteral Reflux in Infancy Detected Early through the Sibling Screening Test

Dong-Ki Lee, M.D., Yun-Hye Shin, M.D., Jey-Un Yu, M.D., and Ki-Soo Pai, M.D.

Department of Pediatrics, Ajou University College of Medicine, Suwon, Korea

We report a case of severe(gradeV) unilateral vesicoureteral reflux(VUR) without any renal damage in a 6-month-old boy through the early sibling screening test for VUR, whose old brother had reflux nephropathy. The early detection of VUR aroused us to take special precautions to prevent urinary tract infection in this patient. We believe that this approach was helpful to reduce the risk of renal damage in this patient and are reporting the case with a brief review of related literatures. It is our firm suggestion that screening for vesicoureteral reflux should be carried out in every child who has siblings with reflux nephropathy. (J Korean Soc Pediatr Nephrol 2004;8:256-261)

Key Words : Screening for vesicoureteral reflux, Prevention of UTI, Reflux nephropathy

서 론

방광요관역류(Vesicoureteral reflux, VUR)는 방광내 소변이 배뇨시 요관이나 신우, 신장부위로 역류되는 상태로써, 반복적인 요로감염과 높은 역류압을 통하여 신반흔, 신실질 위축, 신기능의 저하 등을 포함하는 역류성 신병증(reflux nephropathy)이 생기는 근본 원인이 된다[1]. 또한, 역류성 신병증은 소아기 고혈압, 단백뇨의 가장 흔한 원인이며, 연장 소아에서 말기신부전 원인의 68%, 50세 미만 성인에서 5-15%를 차지하는 것으로 알려져 있다[2]. 따라서, 방광요관역류

의 조기진단은 신부전의 예방에 중요함은 오래전부터 강조되고 있다.

한편, 방광요관역류는 가족적 발생경향이 있으며, 역류성 신병증 환자의 형제자매를 대상으로 배뇨성 방광요도조영검사를 시행한 결과 24-51%의 가족 이환 경향이 있음이 알려져 있다[3, 4]. 따라서 신손상 및 신부전의 주요원인이 되는 방광요관역류의 조기발견을 위해서는 방광요관역류가 증명된 환자의 형제자매에 대한 선별 검사가 필요할 것으로 생각되고 있으나, 국내에는 아직도 형제검진의 중요성에 대한 인식이 낮아, 이에 대한 검사가 보편화되어 있지 못한 실정이다.

이에 저자들은 역류성 신병증(reflux nephropathy)으로 진단받은 5세 남아에서 요로증상이 없는 6개월 된 남동생을 대상으로 선별검사를 실시하여, 좌측 5단계의 심한 방광요관역류가 있으

접수 : 2004년 9월 29일, 승인 : 2004년 10월 20일
책임저자 : 배기수, 경기도 수원시 팔달구 원천동 산5
아주대학교 의과대학 소아과학교실
Fax : 031)219-5169 Tel : 031)219-5167
E-mail : kisoopai@ajou.ac.kr

나 신손상은 아직 초래되지 않은 상태를 조기에 발견하고, 요로감염의 감시 및 방지책을 통하여 신손상의 위험을 최소화할 수 있었던 경험을 하였기에, 이를 보고하여 방광요관역류의 형제검진의 임상적 중요성을 부각시키고자 한다.

증 례

환 아 : 배○○

성별, 나이 : 남, 6개월

주 소 : 역류성 신병증 환아의 형제

현병력 : 환아는 재태연령 40주에 체중 3.3 kg 으로 정상질식 분만되었으며, 산전초음파 검사에서도 이상소견은 없었다. 환아는 두 형제 중 둘째로 5세된 형이 방광요관역류로 인한 신손상이 있어, 방광요관 역류에 대한 선별검사를 받기 위해 내원하였다.

과거병력 : 없음.

가족력 : 환아의 부모에게 특별한 질병력은 없으며, 부모 중에 소아시절 요로감염의 뚜렷한 병력도 없었다. 두 형제중 환아의 형은 현재 5세로 생후 11개월경 4일간의 발열을 주소로 본원 내원하여 혈액 및 요화학, 요배양 검사 및 영상 검사

등을 시행받은 적이 있다. 당시 혈액 검사상 백혈구 $15.5 \times 10^3/\text{ul}$, ESR : 76 mm/hr, CRP : 15.2 mg/dl 였고, 배양 검사상 동정되는 세균은 없었다. 요화학 검사상 WBC esterase(-), 적혈구 0/HPF, 백혈구 1/HPF, bacteria many/HPF, nitrite(+)였으며, 요배양검사상 10^5 이상의 *Escherichia coli*가 동정되었다. 복부 초음파에서는 양측 신우 확장 소견이 있었으며, VCUG(voiding cystourethrography, 배뇨성 방광요도조영검사)에서는 양측 4단계의 방광요관역류(VUR)가 발견되었고, $^{99\text{m}}\text{Tc-DMSA}$ 스캔에서 우신 상부 및 하부에 결손부위가 확인되었다(Fig. 1). 이후 2개월마다 정기적인 요검사 및 1년마다 VCUG 추적검사를 시행하였으나, 요로감염의 재발은 없었으며, 최근 4년 경과시 시행한 VCUG 검사상 VUR이 양측 3단계로 호전되는 경향을 보이고 있다. 환아는 현재 5세가 넘어 자연적으로 역류가 소실될 확률은 낮을 것으로 사료되며, 추후 경과를 보아 수술적 치료를 검토할 예정이다.

진찰 소견 : 특이 소견 없음

검사 소견 : 내원 당시 혈액 검사는 시행하지 않았으며, 요화학 및 요배양 검사를 시행하였고, 요화학 검사상 비중 1.010, pH 7.0, WBC es-

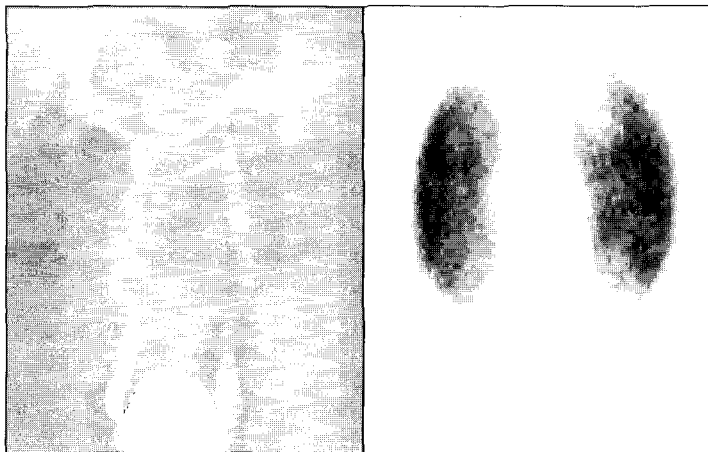


Fig. 1. Voiding cystourethrogram and $^{99\text{m}}\text{Tc-DMSA}$ scan showing bilateral grade IV vesicoureteral reflux and cortical defects on upper and lower poles of Rt. kidney in the old brother of the patient.

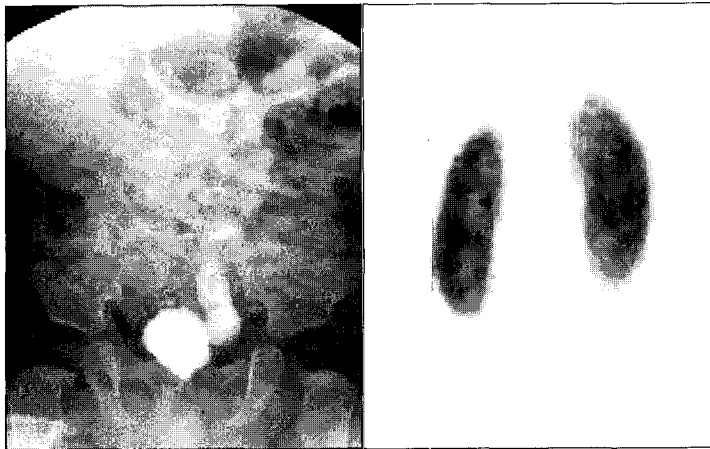


Fig. 2. Voiding cystourethrogram and ^{99m}Tc -DMSA scan of the patient revealing Lt. side grade V vesicoureteral reflux without any cortical defect.

terase(-), 적혈구 0/HPF, 백혈구 0/HPF로 요로감염을 시사하는 소견은 보이지 않았으며, 요배양 검사에서는 10^4 CFU/ml의 *Klebsiella pneumoniae*가 동정되었으나, 요화학 검사상 뇨 효소는 없어 채뇨과정 중 오염으로 간주하였으며, 반복 검사에서 정상임을 확인할 수 있었다. 방사선학적 검사상 복부 초음파는 시행하지 않았으나, VCUG에서 좌측 5단계의 방광요관역류가 있었으며, ^{99m}Tc -DMSA 스캔에서 양측 신에 손상부위는 발견되지 않았다(Fig. 2).

경과 : 환아는 요로계 감염 예방을 위하여 예방적 항생제(Septtrin)를 3개월간 복용하고 중지하였으며, 방광요관역류 진단 당시부터 10개월이 경과된 현재까지 발열성 질환의 발생은 없었으며, 1-2개월 간격으로 시행한 요화학 및 요배양 검사상 모두 정상 소견을 보이고 있다.

고찰

방광요관역류란 방광내 소변이 상부요로로 역류되는 현상으로, 요관방광 이행부의 선천적인 이상으로 인하여 발생하는 경우를 일차성, 방광이하 부위에 후부요도부 판막증과 같은 해부학적 폐쇄나 신경원성 방광과 같은 기능적 폐쇄에 의

하여 발생한 경우를 이차성 방광요관역류로 구분한다[5]. 정상적으로 요관방광 연결부(ureterovesical junction)는 요관이 방광 내벽, 특히 점막 하층을 사행하여 방광내로 개구되고, 이러한 해부학적 구조가 수동적으로 소변의 역류를 막아주는 판막 구실을 한다. 즉, 판막기능을 유지하는데는 점막하 요관길이와 요관직경의 비가 중요한 요인이 되는데, 이 비가 작은 것이 역류의 가장 중요한 원인이 된다[6]. Paquin은 점막하 요관길이와 요관직경의 비를 측정하여 정상아에서는 비율이 5:1이지만, 방광요관역류 환아에서는 4:1로 낮아서 역류가 발생하기 쉽다고 하였다[7].

방광요관역류는 소아에서 발생하는 요로계 기형의 흔한 질환중 하나이며, 요로감염 환아의 약 30-50%에서 발견되고, 일반인구의 약 1%에서 발생하는 것으로 보고되어 있다[1]. 성별 빈도는 여자가 2-3배 많은 것으로 알려져 있으며, 1세 이하에서는 남녀비가 거의 비슷한 것으로 알려져 있다[9]. 그러나, 국내에서는 남녀비가 1:1.1-1.2로 비슷한 것으로 보고 되었으며, 1세 이하에서는 남자가, 1세에서 6세 사이에서는 여자가 현저히 많고, 6세 이상에서는 남녀비가 비슷한 것으로 나타나 외국의 보고들과는 많은 차이가 있었다[10].

또한 방광요관역류는 가족력이 있는데, 그 유전 양식은 아직 확실히 규명되지 않았지만 가족성 발현을 보이는 사실에 근거하여 기존에 진단된 방광요관역류 환자의 형제자매를 대상으로 역류의 존재유무를 알기 위한 선별검사가 시행되고 있다[3, 4]. Parekh 등[4]은 형제자매의 유병률이 51%에 달하고, 선별검사로 방광요관역류가 발견된 무증상 형제자매들의 초기 임상양상은 요로감염증으로 인해 역류를 진단받은 환아와 유사하지만, 진단이후 지속적인 추적관찰 및 치료를 시행할 경우 역류성 신병증으로의 진행이 유의하게 감소하였음을 보고하였다.

형제자매의 역류관련 질환의 빈도에 관해서는 2002년 Kim 등[11]이 10.7%로 발표한 바 있고, 이후 2003년 Yu 등[12]은 16%까지 발생한다고 발표하였으며, 특히, 1세 미만에서는 28.6%로, 1-5세 14.8%, 5세 이상에서 12.5%에 비해 역류의 발생이 유의하게 높음을 보고하였다. 이는 방광요관역류가 나이가 들면서 점차 호전된다는 일반론과 일치하는 것이라 볼 수 있다.

방광요관역류의 진단방법에는 VCUG(voiding cystourethrography)와 같은 직접방법과 동위원소를 이용한 diuretic renogram, renal ultrasonogram 등의 간접적인 방법이 있으나, 이중 VCUG가 가장 보편적으로 많이 쓰이며 방광의 형태, 요관역류 여부, 방광경부와 요도의 모양 등을 확인할 수 있는 장점이 있다.

한편, 방광요관역류의 합병증으로는 빈발성 요로감염증과 신반흔, 고혈압, 만성 신부전 등이 있으며[5], 이중 신반흔은 신피질부의 염증후 조직의 피사나 섬유화 등이 일어나 생기는 것으로 신실질 일부가 파괴됨을 뜻하며, ^{99m}Tc -DMSA 스캔을 통하여 진단된다[13]. 신반흔의 병인론 및 위험요소와 관련한 보고는 다양하나, 중등도 이상의 방광요관역류는 신반흔 형성에 있어 가장 중요한 위험요소로 알려져 있다[14]. 역류를 동반한 신반흔은 신손상의 위험을 나타내는 중요한 지표로써 신반흔이 있는 경우 90% 이상에서 역

류를 동반하며, 역류가 있는 소아의 30-60%에서 신반흔이 나타난다고 보고되어 있다[15]. 고혈압은 5세 이전에는 드문 것으로 알려져 있으나, 신반흔의 빈도가 증가할수록 고혈압의 빈도가 증가하는 것으로 알려져 있는데 Torres 등[16]은 양측성 역류성 신병증 환자의 경우 약 34%에서 고혈압이 동반된다고 보고한 바 있다. 또한, 신반흔이 동반된 역류성 신병증은 연장 소아에서 말기 신부전의 68%, 50세 미만 성인에서는 5-15%를 점하는 것으로 보고되었다[2]. 신반흔에서 기인한 합병증은 20-30대까지는 임상증상이 나타나지 않다가, 만성 신부전의 단계가 되어서야 처음으로 진단되는 경우가 흔하므로, 신반흔에 대한 주기적인 추적관찰이 필요하다[17].

방광요관역류의 치료는 VCUG상 나타난 소견에 대한 국제적인 공인 분류[18]에 의해 등급을 나누어 방침을 정한다. Grade IV 이상은 신손상과 크게 관련이 있기 때문에 외과적인 치료가 원칙이고, grade II 이하는 내과적인 치료를, grade III 인 경우는 요로감염이 처음인 경우는 내과적 치료를, 두 번 이상 재발하는 경우는 외과적인 치료를 하는 것이 원칙이다. 치료의 목적은 요로감염증 및 신실질 손상의 치료 및 예방에 있다. 내과적 치료는 지속적으로 소량의 항생제를 투여하는 것으로써 통상적으로 치료량의 1/2-1/4을 저녁에 잠들기 전에 1회 투여하며, 이는 방광요관역류가 시간이 경과함에 따라 자연적으로 사라지는 질병경과에 근거를 둔 것이다. 치료 동안에는 요배양 검사를 3개월마다 시행하며, VCUG를 1년마다 시행하여 연속 2회 이상 역류가 없을 때까지 투약한다. 유의 사항으로 변비를 예방하고 배변후 항문을 앞에서 뒤쪽으로 닦으며, 배뇨를 자주 하는 등의 교육이 필요하다. 한편, 외과적 치료는 역류가 자연적으로 소실되기 어려운 grade IV, V에서 시행되고 내과적 치료에도 불구하고 요로감염이 자주 발생하거나, 사춘기까지 역류가 계속되어 자연적으로 소실될 가능성이 없는 경우, 또는 항생제 사용에도 불구하고 신반흔

이 형성되거나 지속적 항생제 투여가 용이하지 않을 때 시행된다[19].

열성 요로감염 환아에서 특히 연령이 낮을수록 신실질의 손상 정도가 크고, 방광요관역류의 정도가 심할수록 위험한 것으로 알려져 있다. 본 증례에서는 생후 6개월 된 환아에서 5단계의 심한 역류가 있음에도 불구하고 아직 신손상은 초래되지 않은 상태에서 발견이 되었고, 이후 요로감염의 발생에 대한 면밀한 관찰 및 조치를 통하여 신손상 위험을 줄이는 노력을 할 수 있게되었다. 심한 역류가 있다하더라도 신손상은 발생되지 않을 수도 있다. 그러나 그 존재를 알고 있는 상황에서는, 요로감염 발생시 적절한 조기대처가 가능하여 신손상 예방에 큰 도움이 될 것으로 보인다.

따라서, 역류성 신질환 환자의 무증상 형제자매에서도 신손상 방지를 위해 방광요관역류 여부 확인을 위한 조기선별검사를 적극적으로 시행해야 할 것으로 사료된다.

한 글 요약

저자들은 역류성 신질환 남아의 생후 6개월 된 남동생을 대상으로 시행한 조기 형제선별검사 에서 신손상을 보이지 않는 5단계의 좌측 방광요관역류를 발견할 수 있었다. 이후 요로감염의 발생을 방지하고자 하였으며, 이를 통하여 신손상 발생의 위험을 줄일 수 있었기에 문헌고찰과 함께 보고하는 바이다. 또한 역류성 신질환 환자의 형제자매에서 방광요관역류 여부에 대한 형제선별검사를 적극적으로 시행할 것을 제안하는 바이다.

참 고 문 헌

- 1) Goldman M, Bistrizter T, Horne T, Zoareft I, Aladjem M. The etiology of renal scars in infants with pyelonephritis and vesicoureteral reflux. *Pediatr Nephrol* 2000;14:385-8.

- 2) Ardissino G, Dacco V, Testa S, Bonaudo R, Claris A, Taioli E, et al. Epidemiology of chronic renal failure in children: data from the ItalKid project. *Pediatrics* 2003;111:382-7.
- 3) Hollowell JG, Greenfield SP. Screening sibilings for vesicoureteral reflux. *J Urol* 2002;168:2138-41.
- 4) Parekh DJ, Pope JC, Adams MC, Brock JW. Outcome of sibling vesicoureteral reflux. *J Urol* 2002;167:283-4.
- 5) Choi Y. Clinical significance of vesicoureteral reflux. *Korean Med Soc* 1994;37:939-43.
- 6) Stephens FD, Lenaghan D. Anatomical basis and dynamics of vesicoureteral reflux. *J Urol* 1962;87:669-80.
- 7) Paquin AJ, Ureterovesical anastomosis: The description and evaluation of a technique. *J Urol* 1959;82:573-83.
- 8) Gordon I, Barkovisc M, Pindoria S, Cole TJ, Woolf AS. Primary vesicoureteric reflux as a predictor of renal damage in children hospitalized with urinary tract infection: A systematic review and meta-analysis. *J Am Soc Nephrol* 2003;14:739-44.
- 9) Lewy PR, Belman AB. Familial occurrence of non-obstructive-non-infectious vesicoureteral reflux with renal scarring. *J Pediatr* 1975;86:851-6.
- 10) Kim PK, Kim HD, Choi SK, Oh KK. Vesicoureteral reflux in children. *Korean J Nephrol* 1986;5:61-8.
- 11) Kim JS, Koo JW. Incidence of vesicoureteral reflux in asymptomatic sibilings of patients with reflux. *J Korean Pediatr Soc* 2002;45:1540-5.
- 12) Yu JU, Suck HC, Song JY, Park MS, Pai KS, Kim YS. Incidence of vesicoureteral reflux and renal scar in asymptomatic sibilings of patients with primary vesicoureteral reflux. 2003;7:181-8.
- 13) Okur H, Kose O, Kula M, Ozturk F, Muh-taroglu S, Sumerkan B. The role of infection and free oxygen radical damage in reflux nephropathy; an experimental study. *J Urol* 2003;1874-7.

- 14) You CW. Risk factors of renal scar after acute pyelonephritis in children. J Korean Pediatr Soc 2001;44:54-61.
- 15) Vernon SJ, Coulthard MG, Lambert HJ, Keir MJ, Matthews JN. New renal scarring in children who at age 3 and 4 years had had normal scans with dimercaptosuccinic acid: follow up study. BMJ 1997;315:905-8.
- 16) Torres VE, Malek RS, Svensson JP. Vesicoureteral reflux in the adult. II. Nephrology, hypertension and stones. J Urol 1983; 130:41-4.
- 17) Craig JC, Irwig LM, Knight JF, Roy LP. Dose treatment of vesicoureteric reflux in childhood prevent end-stage renal disease attributable to reflux nephropathy? Pediatrics 2000;105:1236-41.
- 18) Levitt SB. Medical versus surgical treatment of primary vesicoureteral reflux, report of the international reflux study committee. Pediatrics 1981;67:392-400.
- 19) Lerner GR, Fleischmann LE, Permuter AD. Reflux nephropathy. Pediatr Clin North Am 1987;34:747-70.