

소아 급성충수염의 진단에서 점수제와 초음파검사

가톨릭대학교 의과대학 외과학교실

정재희 · 전수연 · 송영택

A Clinical Score and Ultrasonography for the Diagnosis of Childhood Acute Appendicitis

Jae Hee Chung, M.D., Su Youn Jeon, M.D., Young Tack Song, M.D.

*Department of Surgery, St. Mary's Hospital, the Catholic University of Korea
Seoul, Korea*

Diagnosis of acute appendicitis in children is sometimes difficult. The aim of this study is to validate a clinical scoring system and ultrasonography for the early diagnosis and treatment of appendicitis in childhood. This is a prospective study on 59 children admitted with abdominal pain at St. Mary's Hospital, the Catholic University of Korea from July 2002 to August 2003. We applied Madan Samuel's Pediatric Appendicitis Score (PAS) based on preoperative history, physical examination, laboratory finding and ultrasonography. This study was designed as follows: patients with score 5 or less were observed regardless of the positive ultrasonographic finding, patients with score 6 and 7 were decided according to the ultrasonogram and patients above score 8 were operated in spite of negative ultrasonographic finding. The patients were divided into two groups, appendicitis (group A) and non-appendicitis groups (group B). Group A consisted of 36 cases and Group B, 23 cases. Mean score of group A was 8.75 and group B was 6.13 ($p < 0.001$). Comparing the diagnostic methods in acute appendicitis by surveying sensitivity, specificity, positive predictive value, negative predictive value, and accuracy, PAS gave 1.0000, 0.3043, 0.6923, 1.0000, and 0.7288, and ultrasonography gave 0.7778, 0.9130, 0.9333, 0.7241, and 0.8300 while the combined test gave 1.0000, 0.8696, 0.9231, 1.0000, and 0.9490, respectively. Negative laparotomy rate was 3%. In conclusion, the combination of PAS and ultrasonography is a more accurate diagnostic tool than either PAS or ultrasonography.

(J Kor Assoc Pediatr Surg 10(2):117~122), 2004.

Index Words : *Appendicitis, Pediatric Appendicitis Score, Ultrasonography*

Correspondence : Young Tack Song, M.D., Department of Surgery, St. Mary's Hospital, the Catholic University of Korea. #62 Yoido-dong, Youngdungpo-gu, Seoul 150-713, Korea
Tel: 02)3779-1135, Fax: 786-0802

E-mail: ytong@catholic.ac.kr

* 본 논문의 요지는 2003년 11월 제 55 회 대한외과학회 추계통합학술대회에서 발표되었음

서 론

급성충수염은 소아에서 응급수술을 요하는 가장 흔한 질환이지만 임상양상이나 진찰소견이 애매하고 감별진단이 어려운 경우가 있어 진단당시 이미 천공된 경우가 18-20% 정도이며 1.2-5%에서는 농양이 형성되는 등의 합병증이 유발되기도 한다¹. 또한 충수염 이외의 질환이 발견되거나 정상충수를 절제하는 경우도 15-30% 정도가 된다².

저자들은 복부통증을 호소하는 환아에 대해 병력청취, 검사실 소견, 진찰소견을 바탕으로 한 진단점수제와 초음파 검사를 함께 이용하는 것이 급성충수염을 조기에 진단하고 진단지연으로 인한 합병증과 음성 회복률을 줄이는

데 효용이 있는지 알아보려고 하였다.

대상 및 방법

본 연구는 2002년 7월부터 2003년 8월까지 가톨릭대학교 의과대학 부속 성모병원에 복부 통증으로 내원한 59명의 소아를 대상으로 전향적으로 조사하였다. 모든 환아에게 Samuel(2002) 이¹ 병력 및 증상, 이학적 소견, 검사실 소견을 토대로 고안한 8개의 항목으로 된 총 10점 만점의 진단점수제(표 1)를 적용하였으며 이와 함께 초음파 검사를 추가로 실시하였다. 이를 통해 각각 진단 방법의 정확도를 비교하였다.

Samuel(2002)은 총 10점 만점 중 6점 이상을 통계학적으로 충수염이 의심되는 적절한 경계점으로 정하였다. 저자들은 같은 점수를 경계점으로 적용하였지만 약간 변형하여 초음파 소견을 추가함으로써 5점 이하에서는 초음파의 소견과 관계없이 추적관찰을 하였고 6점 또는 7점에서는 초음파 소견에 따라 양성이면 수술을 하고 음성이면 관찰을 하였다³. 8점 이상에서는 초음파 소견과 관계없이 수술을 하였다. 초음파검사의 진단 정확도를 조사하기 위하여 모든 환자에게 초음파검사를 시행하였다. 초음파상에 우하복부에서 관상구조물이 존재하면서 그 부위를 압박하였을 때 동통이 있고 관상구조물이 눌러지지 않으며 전체 직경이 6mm 이상일 때 충수염 양성으로 진단하였다.

수술결과 충수염으로 진단된 군을 충수염군(A군)으로,

Table 1. Pediatric Appendicitis Score (PAS)

Diagnostic indicants	Score
Cough/percussion tenderness	2
Hopping tenderness	2
RLQ tenderness	2
Anorexia	1
Pyrexia ($\geq 37.4^{\circ}\text{C}$)	1
Nausea/vomiting	1
Leukocytosis (WBC $\geq 10000(109/L)$)	1
Polymorphonuclear neutrophilia ($\geq 70\%$)	1
Migration pain	1
Total	10

*; score ≥ 6 ; diagnosis of appendicitis

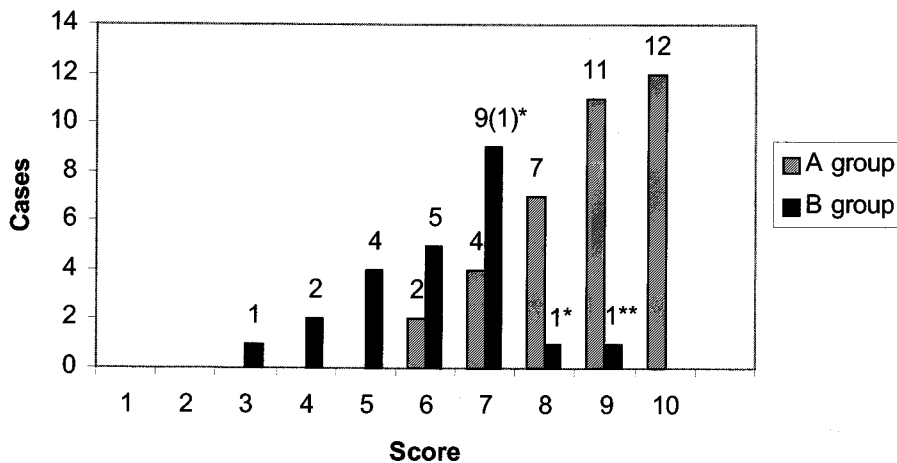


Fig. 1. Patient distribution by diagnostic score in group A and group B.

*: Negative appendectomy; mesenteric lymphadenitis 1 case (PAS 7), cecum diverticulitis 1 case (PAS 8).

** : Conservative care due to ultrasonographic negative finding, URI history and watery diarrhea (PAS 9).

Table 2. Management Result

PAS	No. of case	US finding	Group A	Group B	Management
5 ≤	7	+	0	1	Conservative care in all
		-	0	6	
6-7	20	+	6	1	Surgery : 7 (1 case : mesenteric lymphadenitis)
		-	0	13	Conservative care: 13
≥8	32	+	22	0	Surgery : 31 (1 case : cecum diverticulitis)
		-	8	2	Conservative care : 1

Group A; Appendicitis group

Group B; Non-appendicitis group

PAS; Pediatric appendicitis score

US; Ultrasonography

Table 3. Comparison of Sensitivity, Specificity, Positive Predictive Value, Negative Predictive Value According to Diagnostic Tool (McNemar's test)

	Sensitivity	Specificity	PPV	NPV	Accuracy
US	0.7778*	0.9130	0.9333	0.7241	0.8300
PAS	1.0000	0.3043**	0.6923	1.0000	0.7288
PAS +US	1.0000*	0.8696**	0.9231	1.0000	0.9490

* : p=0.0047, ** : p=0.0003

Abbreviations: PAS, pediatric appendicitis score; US, ultrasonography; PPV, positive predictive value; NPV, negative predictive value

수술결과 충수염이 아니었던 환자와 경과 관찰로 호전되어 퇴원한 환자를 비충수염군(B군)으로 나누었다. 충수염군과 비충수염군 각각에서 점수의 분포를 알아보고 각군의 평균점수를 통계학적으로 비교하였으며, 통계적인 유의성은 unpaired t-test로 검정하여 p값이 0.05 미만을 유의한 것으로 간주하였다. 또한 진단점수제 및 초음파를 단독으로 적용하였을 때와 두 검사방법을 함께 적용하였을 때의 진단의 정확도를 비교하였고 통계적인 유의성은 McNemar's test로 검정하여 p값이 0.05 미만을 유의한 것으로 하였다.

결 과

성별 및 연령

총 대상 환자는 59예로 남자가 38명, 여자가 21명이었으며 평균 연령은 10.4세였다. 충수염군(A군)은 36예, 비충수염군(B군)은 23예였다. 평균연령은 A군, B군에서 모두 10.4세였고 남녀비는 A군에서는 1.57: 1(남 22예: 여 14

예), B군에서는 1.87: 1(남 15예: 여 8예) 이었다.

진단 점수 평균 및 점수 분포

진단 점수제를 이용한 각군의 점수평균은 A군이 8.75점, B군이 6.13점으로 유의하게 A군에서 높았다($p < 0.0001$). 점수 분포는 A군에서 6점부터 10점까지 분포하였고 6점 2예, 7점 4예, 8점 7예, 9점 11예, 10점 12예, B군에서는 3점부터 9점까지 분포하였으며 3점 1예, 4점 2예, 5점 4예, 6점 5예, 7점 9예, 8점 1예, 9점 1예의 점수별 분포를 보였다(그림 1). 치료방법과 결과는 5점 이하(7예)의 점수를 보였던 환자는 모두 보존적 치료로 증세 호전을 보여 퇴원하였다. 6점-7점(20예)이었던 환자 중 7예가 초음파에서 충수염 소견을 보여 수술을 시행하였고 이 중 6예가 충수염으로 확인되었으며 1예는 장간막임파선염으로 확인되었다. 초음파 소견상 음성이었던 13명은 관찰결과 증상이 호전되었다. 8점 이상(30예)에서는 1예를 제외하고 모두 수술을 시행하였으며 수술을 시행한 29예 중 대장계 실염으로 확인된 1예를 제외하고 모두 충수염으로 확인되었다. 8점 이상이면서 수술을 시행하지 않은 1예는 감기와

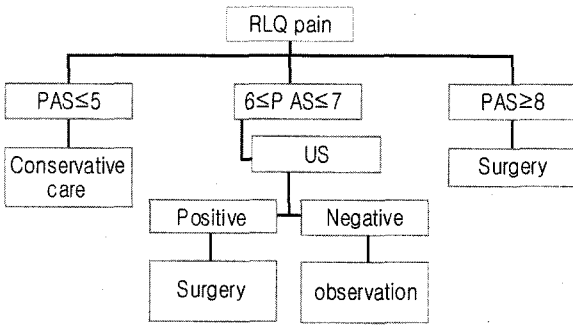


Fig. 2. Suggestions for the diagnosis and management of appendicitis (PAS, Pediatric appendicitis score; US, Ultrasonography).

설사 증세가 동반되고 초음파에서 음성소견을 보여 관찰하였고 증세 호전되어 퇴원하였다. 음성 개복율은 3%(2예/59예)였으며, 이는 장간막 임파선염과 대장계실염으로 확인되었다 (표 2).

진단 방법별 정확도

급성충수염진단에 대한 각각의 진단 방법별 민감도, 특이도, 양성예측도, 음성예측도, 정확도를 측정하여 비교하여 표 3과 같은 결과를 얻었다. 이 결과를 볼 때 점수제와 초음파를 함께 적용한 검사방법이 점수제만 사용한 것 보다는 특이도, 양성예측도, 정확도에서 우위를 보이고 초음파검사만 시행한 것보다는 민감도, 음성예측도, 정확도에서 우위를 보였다. McNemar's test로 민감도와 특이도에 대한 검정을 시행하였을 때 점수제와 초음파를 함께 적용한 검사방법이 점수제만 사용한 것 보다는 특이도에서 유의하게 향상되었으며 (p=0.0003), 초음파검사만 시행한 것보다는 민감도에서 유의하게 우월한 것으로 나타났다 (p=0.0047) (표 3).

고 찰

급성충수염은 Reginald Fitz(1886)⁴에 의해 처음으로 하나의 확립된 질환으로 보고 되었으며, 조기 수술적 치료가 권유된 이후 현재까지도 외과적 수술을 요하는 흔한 질환으로 되어있다. 충수염은 10-20대에 가장 빈발하고 남자에서 좀더 유병율이 높은 것으로 알려져 있다. 관강폐쇄로 인해 충수염이 발생하는 것으로 인정되고 있는데 림프절 비대(60%), 분석(35%), 이물질(4%), 협착이나 종물(1%) 등이 폐쇄의 원인이다⁵. 충수염의 사망률은 단순형에서는

0.1%, 천공형 및 농양형성 등의 합병증성 충수염의 사망률은 0.6-5% 정도이다⁶. 소아에서는 성인에 비해 합병증성 충수염의 비율이 높는데 그 이유는 비 특이적 복부통증이 많고 정확한 이학적 검사나 병력청취가 불가능한 경우가 많으며 성인에 비해 상대적으로 복막염으로의 진행이 빠르기 때문이다. 천공 시 성인에 비해 복막염으로 진행이 빠른 이유는 소아에서는 대망의 발달이 미약하고 염증의 진행속도가 빨라 병소를 효과적으로 국소화 시킬 수 없기 때문이다.

급성충수염의 진단은 식욕감퇴, 오심 및 구토를 동반한 전복부 동통 또는 제부 동통이 우하복부로 국한이 되는 유주동통 등의 통증의 양상, 우하복부 압통, 검사실 소견, 방사선학적 소견 등을 종합적으로 고려하여야 한다. 진단 지연으로 인한 천공 및 복막염으로의 진행되는 경우는 18-20%, 정상충수절제술(음성개복술)은 15-30% 정도로 보고 되고 있다⁷⁻¹⁰. 급성 우하복부 동통을 주소로 내원한 환아에 대해 급성충수염의 전형적인 증상 및 진찰소견을 보이는 경우를 제외하고는 치료방침을 결정하기가 어려운 경우가 많다.

Bachoo 등(2001)은¹¹ 급성복통으로 응급실로 내원한 소아에서 70%가 보존적 치료를 요하고 30%가 진단적 개복술 및 충수절제술이 필요하였다고 보고한 바 있으며 이러한 급성 복통으로 내원한 소아에 있어서 수술적 치료를 할지 보존적 치료 및 경과관찰을 할지 결정하는 것이 가장 우선시해야 할 문제라고 하였다. 빠르고 정확한 진단을 위해 여러 가지 진단방법들이 적용되어왔는데 진단점수제 및 초음파 검사, 복부전산화촬영 등이 그것이다.

진단 점수제는 1983년 Teicher 등¹²에 의해 발표되었고 23개의 인자로 점수제를 사용한 결과 1/3 이상에서 불필요한 수술을 줄일 수 있었다고 하였으며 이후 1986년 Alvarado¹³에 의해 고안된 점수제는 점수에 따라 수술여부를 결정하였으나 점수제 단독으로는 충수염의 진단법으로 사용할 수 없고 추가 방사선학적 검사가 필요한 환자를 선택하는데 진단 점수제를 사용하는 방향으로 결론을 내렸다. 1994년 Ramirez 등¹⁴은 진단 점수제를 이용하여 수술여부를 결정하였고 전향적 연구를 통하여 민감도 80%, 특이도 81%를 기록하였다고 보고하였다. 1997년 Galindo 등¹⁵은 초음파소견과 임상양상을 토대로 한 점수제를 이용하여 각각을 통계학적으로 비교하여 민감도와 특이도가 가장 높은 점수를 충수염의 진단 기준점(수술여부결정기준)으로 삼았으며 이때 점수제에 초음파 소견을 같이 고

려하였을 때 진단 정확도가 더 증가하였다고 보고했다. Dado 등¹⁶(2000)은 modified Lindberg's score에서 민감도 86%, 특이도 87%, 양성예측도 96%, 음성예측도 69%로 보고하였으며 2000년 Douglas 등¹⁷은 Alvarado score¹³에 초음파 소견을 추가하여 93%의 정확도로 충수염을 진단하였다고 보고하였다. 이외에도 Ohmann score¹⁸(1999), Eskelinen score¹⁹(2003) 등 충수염의 진단점수제는 여러 연구에서 진단 정확도를 높이기 위한 방법으로 적용하고 그 유용성을 입증하였다.

저자들이 사용한 Samuel의 PAS는 급성복통으로 내원한 소아에게 수술을 시행할 것인지, 또는 경과관찰을 할 것인지 결정하는데 적용할 수 있는 간단하고 비교적 정확한 진단 점수제라고 설명하였으며 민감도 1.0, 특이도 0.92, 양성예측율 0.96, 음성예측율 0.99이고 이를 적용함으로써 음성재복율을 5%미만으로 감소시킬 수 있었다고 하였다¹. 가장 이상적인 검사법은 100%의 민감도와 100%의 특이도, 100%의 예측율을 가지고 가양성 및 가음성의 확률이 없어야 한다는 면에서 PAS는 100%의 정확도를 가지지 않으며 아직 충수염의 진단에 있어 그러한 진단기준은 없다¹. 초음파를 통한 충수염의 진단에 있어서 Puylaert²⁰(1986)는 압박정도에 따른 충수염의 진단기준을 기술하였고 Galindo 등¹⁵(1998)은 초음파검사의 진단적 민감도와 특이도를 각각 84.7%와 92.1%로 보고 하였다. Douglas 등¹⁷도 93%의 정확도를 가지면서 다른 검사보다 유용성이 있다고 하였다. 저자들의 연구에서는 PAS점 이상의 점수를 보였던 환자의 31.2%에서 초음파검사에서는 음성 소견이었는데 충수돌기가 골반강내에 밀려들어가 있거나 주변 장에 의해 싸여있는 경우가 많았고 환자가 응급실에 내원한 시간에 따라 검사자의 숙련도가 달랐다는 점을 그 이유로 들 수 있겠다. 초음파검사가 환자의 복부 비만, 초음파 기계성능이 떨어지거나 검사자가 익숙하지 못할 때 진단율이 떨어지는 반면에 전산화 단층촬영은 좀더 객관적이면서 높은 진단율을 보인다. 보고된 바에 따르면 충수돌기염 환자에서 전산화 단층촬영은 88-100%의 민감도, 91-99%의 특이도, 94-98%의 진단 정확도를 가진다²¹. 이 등(2002)²²은 4mm 얇은 절편 조영증강 CT에서 충수염 소견들의 진단정확도를 비교한 연구에서 충수돌기의 팽대, 충수돌기벽의 비후, 충수돌기 주변 지방층의 선상음영, 충수돌기벽 조영증강, 맹장첨단부의 국소성 비후를 보인 경우가 충수염의 진단에서 의미있는 소견이라고 하였다.

본 연구에서는 복부통증으로 내원한 환아에서 급성 충수염이 의심되는 경우, 임상양상을 토대로 한 진단점수제와 초음파를 이용하여 수술적 치료를 할 것인지 관찰할 것인지를 결정하였다. 이를 통해 관찰치료를 한 군을 비충수염군으로 간주하였는데 급성충수염이 2-3일 내에 수술 없이 치료되는 경우가 보고된 바 없기에 타당하다고 생각된다. 또한 이 두 진단방법을 각각 단독으로 사용하는 것보다 병용하는 것이 통계적으로 더 의의가 있었다.

결론

저자들은 충수염의 보다 정확한 진단 및 조기의 적절한 치료를 위해 복부통증을 주소로 내원한 환아에게 진단점수제를 적용하여 5점 이하에서는 관찰을 하고, 6-7점 사이의 점수에서는 초음파검사를 함께 시행해 진단에 적용하고, 8점 이상에서는 수술을 시행하는 방법(그림 2)을 이용하여 95%의 높은 진단 정확도와 3%(2예)의 낮은 음성재복률의 성적을 얻을 수 있었다. 복부통증을 주소로 내원한 급성충수염이 의심되는 소아의 진단에 이 방법은 매우 유용하다고 생각한다.

참고 문헌

1. Samuel M: *Pediatric appendicitis score*. J Pediatr Surg 37:877-881, 2002
2. Van den Breck WT, Bijnen BB, Rijbroek B, Gouma DJ: *Scoring and diagnostic laparoscopy for suspected appendicitis*. Eur J Surg 168:349-354, 2002
3. Ooms HW, Koumans RK, You HK, Puylaert JB: *Ultrasonography in the diagnosis of acute appendicitis*. Br J Surg 78:315-318, 1991
4. Lally KP, Cox CS, Andrassy RJ: *Appendix*, in Townsend CM, Beauchamp RD, Evers BM, Mattox KL(eds): *Sabiston Textbook of Surgery: the biological basis of modern surgical practice*(ed 16), chap 45. Philadelphia, PA, WB Saunders, 2001, Pp917-28
5. Schwartz SI: *Appendix*, in Schwartz SI, Shires GT, Spencer FC: *Principle of Surgery*(ed 6), chap 27. New York, McGraw Hill, 1994, Pp1308
6. Douglas AH, Malloy M, Pearl RH, Scutte DC, Jaques DP: *Appendectomy. A contemporary appraisal*. Ann Surg 225:252-261, 1997
7. Balthazar EJ, Megibow AJ, Siegel SE, Birnbaum

- BA: *Appendicitis. Prospective evaluation with high-resolution CT.* Radiology 180:21-24, 1991
8. Lau WY, Ian ST, Yiu TF, Che KW, Wong SH: *Negative findings at appendectomy.* Am J Surg 148: 375-378, 1984
 9. Bjerregard B, Brynitz S, Holst CJ, Jess P, Kalajae E, Lund KJ, Thomsen C: *The reliability of medical history and physical examination in patients with acute abdominal pain.* Meth Inf Med 22:15-18, 1983
 10. Anderson RE, Hugander AP, Ghazi SH, Ravn H, Offenbartl SK, Nystrom PO, Olaison GP: *Why does the clinical diagnosis fail suspected appendicitis?* Eur J Surg 166:796-802, 2000
 11. Bachoo P, Mahomed AA, Ninan GK, Youngson GG: *Acute appendicitis: the continuing role for active observation.* Pediatr Surg Int 17:125-128, 2001
 12. Teicher I, Landa B, Cohen M, Kabnick LS, Wise L: *Scoring system to aid in diagnosis of appendicitis.* Ann Surg 198(6):753-759, 1983
 13. Alvarado A: *A Practical score for the early diagnosis of acute appendicitis.* Ann Emerg Med 15:557, 1986
 14. Ramirez JM, Deus J: *Practical score to aid decision making in doubtful case, appendicitis.* Br J Surg 81(5):680-683, 1994
 15. Galindo GM, Fadirique b, Nieto MA, Calleja S, Fernandez MJ, Ais G, Gonzalez J, Manzanares JJ: *Evaluation of ultrasonography and clinical diagnostic scoring in suspected appendicitis.* Br J Surg 85:37-40, 1998
 16. Dado G, Anania G, Buccarani U, Marcotti E, Donni A, Risaliti A, Pasqualucci A, Bresadola F: *Application of a clinical score for the diagnosis of acute appendicitis in childhood, Retrospective analysis of 197 patient.* J Pediatr Surg 35: 1320-1322, 2000
 17. Douglas CD, Macpherson NE, Davidson PM, Gani JS: *Randomised controlled trial of ultrasonography in diagnosis of acute appendicitis, incorporating the Alvarado score.* Br Med J 321:919-922, 2000
 18. Zielke A, Sitter H, Rampp TA, Schafer E, Hasse C, Lorenz W, Rothmund M: *Validation of a diagnostic scoring system(Ohmann score) in acute appendicitis.* Chirurgie 70(7):777-783, 1999
 19. Sitter H, Hoffmann S, Hassan I, Zielke A: *Diagnostic score in appendicitis. validation of a diagnostic score(Eskelinen score) in patients in whom acute appendicitis is suspected.* Langenbecks Arch Surg 389(3): 213-8, 2004
 20. Peylaert JB: *Acute appendicitis. US evaluation using graded compression.* Radiology 158:355-360, 1986
 21. Rao PM, Rhea JT, Novelline RA, Mostafavi AA, Lawrason JN, McCabe CJ: *Helical CT combined with contrast material administered only through the colon for imaging of suspected appendicitis.* Am J Roentgenol 169:1275-1280, 1997
 22. 이지연, 최동일, 박해원, 이영래, 국신호, 광현주, 김승권, 정은철: *얇은 절편 조영증가 CT에서 급성 충수돌기염 소견들의 민감도, 특이도 및 진단 정확도* 대한방사선학회지 47:379-387, 2002