

치아 우식증 진단시 필름 방사선사진상과 디지털 방사선영상의 비교: CCD, CMOS, PSP와 film

단국대학교 치과대학 구강악안면방사선학교실
한원정

A comparison of film and 3 digital imaging systems for natural dental caries detection: CCD, CMOS, PSP and film

Won-Jeong Han

Department of Oral and Maxillofacial Radiology, School of Dentistry, Dankook University

ABSTRACT

Purpose : To evaluate the diagnostic accuracy of occlusal and proximal caries detection using CCD, CMOS, PSP and film system.

Materials and Methods : 32 occlusal and 30 proximal tooth surfaces were radiographed under standardized conditions using 3 digital systems; CCD (CDX-2000HQ, Biomedysis Co., Seoul, Korea), CMOS (Schick, Schick Inc., Long Island, USA), PSP (Digora@FMX, Orion Co./Soredex, Helsinki, Finland) and 1 film system (Kodak Insight, Eastman Kodak, Rochester, USA). 5 observers examined the radiographs for occlusal and proximal caries using a 5-point confidence scale. The presence of caries was validated histologically and radiographically. Diagnostic accuracy was evaluated using ROC curve areas (Az).

Results : Analysis using ROC curves revealed the area under each curve which indicated a diagnostic accuracy. For occlusal caries, Kodak Insight film had an Az of 0.765, CCD one of 0.730, CMOS one of 0.742 and PSP one of 0.735. For proximal caries, Kodak Insight film had an Az of 0.833, CCD one of 0.832, CMOS one of 0.828 and PSP one of 0.868. No statistically significant difference was noted between any of the imaging modalities.

Conclusion : CCD, CMOS, PSP and film performed equally well in the detection of occlusal and proximal dental caries. CCD, CMOS and PSP-based digital images provided a level of diagnostic performance comparable to Kodak Insight film. (*Korean J Oral Maxillofac Radiol 2004; 34 : 1-5*)

KEY WORDS : Radiography, Dental, Digital; Dental Caries; ROC Curve

서 론

전통적으로 치아 우식증 진단은 사진 및 방사선학적 검사를 통하여 이루어진다. 치아 우식증 진단의 민감도(sensitivity)와 특이도(specificity)를 높일 수 있는 방법으로 직접 디지털 방사선영상법(direct digital radiography)이 소개되었다.¹ 디지털 방사선영상촬영법은 필름을 이용하여 촬영하는 기존의 방법보다 몇 가지 장점을 가지고 있다. 관

찰자가 디지털영상을 직접 조절함으로써 다양한 진단 정보를 얻을 수 있으며, 진단시 필요한 방사선 노출량을 감소시킬 수 있다.² 그 외에 현상과정이 필요하지 않으며 촬영과 거의 동시에 영상을 얻을 수 있는 장점을 가지고 있다.^{3,4}

1987년 첫번째 구내촬영용 CCD 장비인 Radio Visio Graphy (RVG, Trophy Radiologie, Vincennes, France)와 1994년 최초의 치과용 PSP 장비인 Digora (Orion Co./Soredex, Helsinki, Finland)가 소개된 이래, 현재는 CCD, CMOS, PSP가 디지털 구내방사선영상의 상 수용체(image receptor)로 이용되어 제품으로 시판되고 있다.

이러한 센서나 영상판에 의해서 얻어진 디지털영상의 해상도(spatial resolution)가 아직까지는 필름에 비해 낮지만,^{5,6} 영상 강조(enhancement)나 영상 처리(image processing)를

* 이 연구는 2002학년도 단국대학교 대학연구비의 지원으로 연구되었음.
접수일 : 2004년 1월 9일; 심사일 : 2004년 1월 12일; 채택일 : 2004년 2월 4일
Correspondence to : Prof. Won-Jeong Han
Department of Oral and Maxillofacial Radiology, School of Dentistry, Dankook University, San 7-1, Shimbu-dong, Cheonan, Choong-Nam, Korea 330-716
Tel) 82-41-550-1922, Fax) 82-41-556-7127
E-mail) wjhan@dku.edu

통하여 임상적인 유용성이 필름과 차이가 없다는 보고가 있다.⁷⁻¹⁰

치아 우식증에 대한 연구에서도 디지털 구내방사선영상이 필름에 필적할 만한 진단능을 가지고 있으며¹¹⁻¹⁵ 교합면과 인접면 우식병소에 대한 높은 민감도를 가진다고 하였다.¹⁶ 디지털 영상장비와 기존의 필름간의 치아 우식증 진단능을 비교하는 연구에서도 unenhanced CCD영상과 E-speed 필름상 사이에 치아 우식증 진단능의 차이가 없었으며¹⁷ CMOS와 필름에서도 인접면우식증의 진단능 차이가 없었고¹⁸ 초기 인접면 우식증에서도 RVG 센서가 필름에 필적할 만한 진단능을 보였다고 하였다.^{19,20}

지속적인 디지털 장비의 발전으로 센서의 sensitive area가 커졌고, 픽셀의 크기가 작아진 센서는 이미지의 질을 개선시킬 수 있게 되었다. 그 결과 환자의 방사선노출량을 많이 줄이면서 필름에 필적할 만한 진단능을 얻을 수 있게 되었다.

그러므로 교합면과 인접면 우식증 진단시 필름 방사선상과 디지털 방사선영상사이의 진단능 차이가 없다는 가설을 세우고, 치아 우식증이 있는 발치된 치아에서 Kodak Insight film과 3가지 디지털 영상장비인 CCD, CMOS, PSP의 치아 우식증 진단의 정확성을 ROC 분석을 통하여 비교, 평가하여 국내에서 많이 사용되고 있는 디지털 구내방사선 영상장비의 임상적 유용성을 평가하고자 하였다.

재료 및 방법

1. 연구재료

교합면 우식증을 갖는 32개의 치아와 교합면 우식증이 없는 32개의 치아 그리고 인접면 우식증이 있는 30면의 치아와 인접면 우식증이 없는 30면의 치아를 선택하여 평행촬영법으로 촬영한 치근단 방사선사진 및 디지털 영상을 연구대상으로 하였다.

2. 연구방법

1) 블록형성

치아의 인접면 중앙부가 일직선상에 오도록 석고 블록 내에 치아를 세 개씩 매식하였다. 촬영시 치조골의 효과를 내기 위하여 블록을 제작할 때 톱밥을 첨가하였다.

2) 필름 방사선사진의 촬영 및 현상

연조직과 유사한 방사선 투과상을 갖는 2cm 두께의 아르릴릭 판을 치아와 방사선원사이에 위치시키고 방사선원-치아간의 거리 30cm, 필름-치아간의 거리 1cm 유지하도록 표준화하여 촬영하였다. 구내촬영기는 70kVp, 7mA의 조건을 갖는 HD-70WII (Asahi Roentgen Ind. Co., Kyoto, Japan)를 이용하였고 필름은 No.2 Kodak Insight (Eastman Kodak

Co., Rochester, USA)를 사용하였다. 노출시간은 0.32초로 하였으며 촬영된 필름은 A/T2000XR (Air Techniques Inc., Hicksville, USA)자동현상기를 이용하여 현상하였다.

3) 디지털영상의 촬영 및 획득

필름 방사선사진촬영과 같은 촬영조건으로 디지털 영상을 획득하였다. 그러나 노출시간은 0.10-0.12초로 하였다.

(1) CCD를 이용한 영상획득

CDX-2000HQ (Biomedisys Co., Seoul, Korea)의 CCD를 사용하였으며, active area는 30×20mm, pixel size는 22×22μm, image matrix는 672×448이다.

(2) CMOS를 이용한 영상획득

Shick (Schick Inc., Long Island, USA)의 CMOS를 사용하였으며, active area는 30×20mm이다.

(3) PSP를 이용한 영상획득

Digora®FMX (Orion Co./Soredex, Helsinki, Finland)의 영상판을 사용하였으며 영상판의 active area는 30×40mm, pixel size는 64×64μm, image matrix는 466×628이다.

4) 치아우식증의 판독

5명의 치과 의사들이 (구강악안면방사선학 전공자 3명, 보존학 전공자 2명)이 동일한 판독조건에서 필름 방사선사진과 디지털영상에서 치아 우식증 유무를 5등급으로 나누어 판독하였다. 1. 치아우식증이 분명히 없다. 2. 치아우식증이 없을 것 같다. 3. 확실치 않다. 4. 치아우식증이 있을 것 같다. 5. 치아우식증이 분명히 있다. 디지털영상의 판독은 최대 해상도가 1280×1024인 17inch LCD 모니터상에서 하였으며 CCD와 CMOS로 획득한 영상은 CDX-2000HQ v1.3 프로그램을 이용하였고 PSP로 획득한 영상은 window 2.0를 위한 Digora 프로그램을 이용하여 판독하였다.

5) 조직학적 소견에서의 치아 우식증 평가

방사선촬영이 끝난 치아를 백악-법랑경계부 (cemento-enamel junction)에서 절단한 후 치관부만 교정용 투명레진 (Dentsply, Calk Co, USA)에 포매하였다. 이후 치아들을 500μm 두께의 절단용 톱날 (Isomet rotaty saw, Velnus Co., Japan)이 장착된 박절기 (microtome)상에 고정하여 치아장축에 평행하게 절단하였다. 절단된 시편은 광학현미경 (Stereomicroscope, SZ40, Olympus Co, Tokyo, Japan)을 이용하여 16배로 확대하여 관찰하고 교합면 및 인접면 우식증을 법랑질 우식증과 상아질 우식증으로 나누어 기록하였다.

6) 분석

필름상과 3가지 디지털영상에서 치아 우식증에 대한 진단능을 평가하고자 ROC 곡선하방 면적 (Az)를 구하였고 ANOVA를 이용하여 각 영상법간의 Az값 차이를 평가하였다 (SPSS v 10.1, SPSS Inc., Chicago, USA).

Table 1. The area under the ROC curve for occlusal caries detection by the 5 interpretators

| Interpreter | Film | Digital system | | |
|-------------|-------|----------------|-------|-------|
| | | CCD | CMOS | PSP |
| 1 | 0.821 | 0.747 | 0.754 | 0.732 |
| 2 | 0.843 | 0.775 | 0.781 | 0.761 |
| 3 | 0.739 | 0.729 | 0.696 | 0.693 |
| 4 | 0.688 | 0.715 | 0.761 | 0.711 |
| 5 | 0.708 | 0.691 | 0.726 | 0.733 |

Table 2. ROC curve areas for occlusal caries detection with 4 imaging modalities

| | Film | Digital system | | |
|----|-------|----------------|-------|-------|
| | | CCD | CMOS | PSP |
| Az | 0.765 | 0.730 | 0.742 | 0.735 |

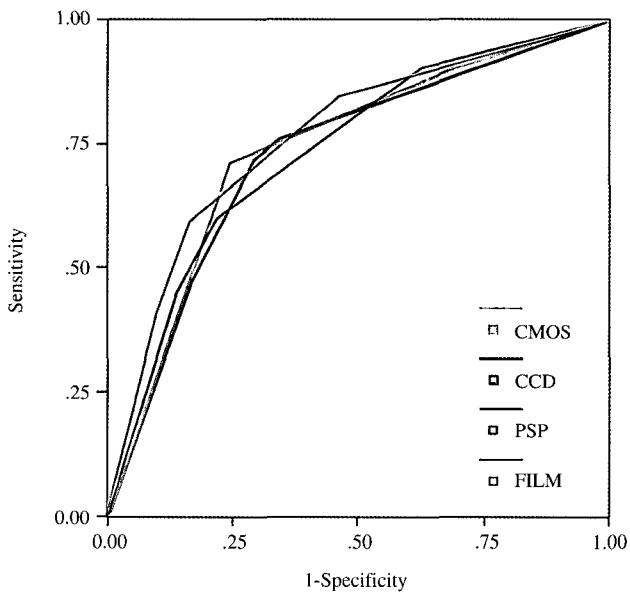


Fig. 1. ROC curves obtained from 4 imaging modalities for occlusal caries.

결 과

1. 교합면 우식증에 대한 진단능

교합면우식증에 대한 ROC 곡선하방면적은 필름에서는 0.765, CCD에서는 0.730, CMOS에서는 0.742, PSP에서는 0.735였다. 각 영상법간의 Az값의 유의한 차이가 없었다($p = 0.62$).

2. 인접면 우식증에 대한 진단능

인접면 우식증에 대한 ROC 곡선하방면적은 필름에서는

Table 3. The area under the ROC curve for proximal caries detection by the 5 interpretators

| Interpreter | Film | Digital system | | |
|-------------|-------|----------------|-------|-------|
| | | CCD | CMOS | PSP |
| 1 | 0.786 | 0.829 | 0.817 | 0.847 |
| 2 | 0.852 | 0.818 | 0.808 | 0.889 |
| 3 | 0.834 | 0.833 | 0.856 | 0.886 |
| 4 | 0.884 | 0.849 | 0.839 | 0.891 |
| 5 | 0.846 | 0.829 | 0.832 | 0.849 |

Table 4. ROC curve areas for proximal caries detection with 4 imaging modalities

| | Film | Digital system | | |
|----|-------|----------------|-------|-------|
| | | CCD | CMOS | PSP |
| Az | 0.833 | 0.832 | 0.828 | 0.868 |

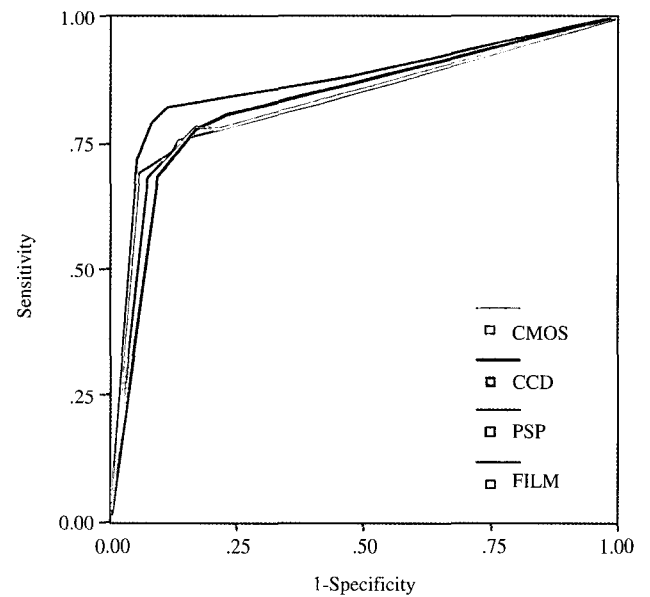


Fig. 2. ROC curves obtained from 4 imaging modalities for proximal caries.

0.833, CCD에서는 0.832, CMOS에서는 0.828, PSP에서는 0.868였다. 각 영상법간의 Az값의 유의한 차이가 없었다($p = 0.06$).

고 찰

치아 우식증의 진단능에 대한 ROC 곡선하방면적을 구한 결과 교합면 우식증에서 Kodak Insight은 0.765, CCD는 0.730, CMOS는 0.742, PSP는 0.735였고 인접면우식증에서는 Kodak Insight가 0.833, CCD는 0.832, CMOS는 0.828, PSP는 0.868였다. 또한 각 영상법간의 Az값은 유의한 차이

가 없었으므로 필름과 디지털 장비의 치아 우식증 진단능은 같다고 볼 수 있다.

Wenzel 등¹³은 4가지 디지털장비를 이용하여 치아 우식증 진단능을 평가하였다. 4가지 디지털구내장비인 Digra, RVG, Sens-A-Ray, Visualix 영상에서 교합면과 인접면 우식증에 대한 분석을 시행하였다. 평균 ROC 곡선하방면적이 인접면 우식증에서는 0.611, 0.572, 0.594, 0.596이었고 교합면 우식증에서는 0.794, 0.819, 0.751, 0.761이었으며 영상별 간의 유의한 차이가 없었으므로 4가지 디지털장비에서 동일한 치아 우식증 진단능을 갖는다고 보고하였다.

Nair 등¹⁸은 Kodak Insight 필름과 CMOS-APS 디지털영상에서 동일한 인접면 우식증 진단능을 갖는다고 보고하였다.

Hintz 등²¹은 4가지 구내 PSP 장비와 E-speed 필름을 이용하여 치아 우식증 진단능의 정확성을 평가하였다. 노출시간을 필름요구량의 10%와 25%로 설정하여 비교한 결과 인접면 우식증의 진단능은 필름 요구량의 25%인 0.1초 노출시간에서 필름(Az=0.69)과 DenOptix(Az=0.68), Digora_{blue}(Az=0.69), Digora_{white}(Az=0.69)에서 유의한 차이를 보이지 않았으며, 교합면 우식증에서는 Digora_{blue}(Az=0.81)가 다른 PSP시스템에 비해서 진단능이 가장 정확하였다고 보고하였다.

본 연구의 교합면 우식증에서 Az의 값은 이전 연구의 Az값(0.7-0.8)과 유사하지만 인접면 우식증의 경우에는 Wenzel 등¹³과 Hintz 등²¹의 연구에서의 Az값(0.5-0.6)보다 크다. 법랑질에만 국한되어 현미경 관찰시 초기 치아 우식증으로 판독될 경우 false positive가 많아져서 Az값에 영향을 미칠 수 있다. 본 연구에서 사용된 인접면 우식증의 경우에는 와동이 형성되지 않은(non-cavitation) 우식증 뿐만 아니라 와동형성(cavitation)된 우식증도 포함되어 이전 연구의 Az값과 차이가 있는 것으로 생각된다. 또한 bur를 이용하여 기계적으로 인공 우식모델을 이용한 허,²² 박 등,²³ 이 등²⁴의 연구에서의 Az값은 0.9 이상으로 본 연구에서 이용한 자연 치아 우식증에서보다 큰 Az값을 갖는 것으로 보고 되었다. 이는 자연 우식병소에 비하여 인공 우식병소의 진단능이 높은 결과를 나타낸다는 Kang 등²⁵의 연구결과와 일치한다.

디지털 구내방사선영상장비의 주된 장점은 상 수용체의 높은 방사선감수성으로 인하여 방사선노출량을 감소시킬 수 있다는 것이다. Wakoh 등⁴은 디지털 영상장비의 노출량 감소는 장비의 dynamic range와 관련이 있다고 하였다. CCD 센서는 좁은 dynamic range를 가지고 있으며 필름조사량의 25-50% 정도의 노출이 진단에 유용하고 PSP영상판은 넓은 dynamic range를 가지며 E-speed 필름에서 요구하는 노출시간의 6%에서도 좋은 이미지를 얻을 수 있고 필름 요구량의 25% 노출시간에서도 진단능이 우수한 이미지를 얻을 수 있다고 하였다. 한편, Hintz 등²¹은 서로 다른 노출시간이 PSP 시스템의 진단능에 영향을 줄 수 있다고 하

였다.

이러한 연구들을 참고로 하여 본 연구에서는 노출시간을 필름은 0.32초, CCD, CMOS, PSP는 필름 노출시간의 약 30%인 0.10초로 하였다. 노출량의 감소에도 불구하고 디지털영상의 Az값이 필름의 Az값과 유의한 차이가 없었다.

본 연구에서 사용한 CCD 센서의 픽셀크기는 22 μm이고 해상도는 11.2 lp/mm이며, PSP 영상판의 픽셀크기는 64 μm이고 해상도는 6-8 lp/mm이다. 구내필름의 해상도는 20 lp/mm로 디지털 영상장비보다 높은 해상도를 가지고 있다.

Wenzel²⁶은 치아 우식증의 진단에 있어서 해상도보다는 대조도(contrast)가 더 중요하고 높은 대조도가 진단의 정확성을 높이는데 더 중요한 요인이 된다고 하였다. 본 연구에서도 필름과 해상도 차이가 있는 디지털영상의 Az값이 필름의 Az값과 유의한 차이가 나타나지 않아 해상도가 치아 우식증 진단에 크게 작용하지 않음을 알 수 있었다.

한편, Tyndall 등¹⁷은 인접면 우식증의 진단시 관찰자가 임의로 대조도와 밝기(brightness)를 조절한 경우가 영상처리를 하지 않은 경우보다 진단의 정확성이 낮았다고 보고하였다. 그 이유 중의 하나로 관찰자가 영상처리를 효과적으로 사용할 수 있도록 훈련(training)되지 않았다는 점을 들었다. 그러므로 디지털 영상의 처리는 진단능을 증가시키는데 중요한 요인이지만 관찰자의 숙련도에 따라 달라질 수 있다는 점을 시사한다고 볼 수 있다. 추후 영상 처리 혹은 영상강조가 치아 우식증의 진단능에 미치는 영향에 대한 연구가 진행되어야 할 것으로 생각된다.

참 고 문 헌

1. Stookey GK, Jackson RD, Ferreira Zandona AG, Analoui M. Dental caries diagnosis. Dent Clin North Am 1999; 43 : 665-77.
2. Wenzel A. New caries diagnostic methods. J Dent Educ 1997; 57 : 428-31.
3. Versteeg CH, Sanderink GC, van der Stelt PF. Efficacy of digital intra-oral radiography in clinical dentistry. J Dent 1997; 25 : 215-24.
4. Wakoh M, Kuroyanagi K. Digital imaging modalities for Dental practice. Bull Tokyo dent Coll 2001; 42 : 1-14.
5. Brettle DS, Workman A, Ellwood RP. The imaging performance of a storage phosphor system for dental radiography. Br J Radiol 1996; 69 : 256-61.
6. Welander U, McDavid WD, Sanderink GC, Tronje G, Morner AC, Dove SB. Resolution as defined by line spread and modulation transfer functions for 4 digital. Oral Surg Oral Med Oral Pathol 1994; 78 : 109-15.
7. Wenzel A. Effect of image enhancement for detectability of bone lesions in digitized intraoral radiographs. Scand J Dent Res 1988; 96 : 149-60.
8. Yoshiura K, Kawazu T, Chikui T, Tatsumi M, Tokumori K, Tanaka T, et al. Assessment of image quality in dental radiography: part 2. optimum exposure conditions for detection of small mass changes in 6 intraoral radiography systems. Oral Surg Oral Med Oral Pathol Oral Radiol Endod 1999; 87 : 123-9.
9. Møystad A, Svanaes DB, Risnes S, Larheim TA, Grondahl HG. De-

- tection of approximal caries with a storage phosphor system; A comparison of enhanced digital images with dental x-ray film. *Dentomaxillofac Radiol* 1996; 25 : 202-6.
10. Verdonkhot EH, Kuijpers JM, Polder BJ, De Leng-Worm MH, Bronkhorst EM. Effects of digital grey-scale modification on the diagnosis of small approximal carious lesions. *J Dent* 1992; 20 : 44-9.
 11. Dove SB, McDavid WD. A comparison of conventional intra-oral radiography and computer imaging techniques for the detection of proximal surface dental caries. *Dentomaxillofac Radiol* 1992; 21 : 127-34.
 12. Hintze H, Wenzel A, Jones C. In vitro comparison of D- and E-speed film radiography, RVG and Visualix digital radiography for the detection of enamel approximal and dentinal occlusal caries lesions. *Caries Res* 1994; 28 : 363-7.
 13. Wenzel A, Borg E, Hintze H, Gröndahl HG. Accuracy of caries diagnosis in digital images from charge-coupled device and storage phosphor systems: An in vitro study. *Dentomaxillofac Radiol* 1995; 24 : 250-4.
 14. White SC, Yoon DC. Comparative performance of digital and conventional images for detecting proximal surface caries. *Dentomaxillofac Radiol* 1997; 26 : 32-8.
 15. Nielson LL, Hoernoe M, Wenzel A. Radiographic detection of cavitation in approximal surfaces of primary teeth using a digital storage phosphor system and conventional film and the relationship between cavitation and radiographic lesion depth: An in vitro study. *Int J Paediatr Dent* 1996; 6 : 167-72.
 16. Wenzel A. Digital radiography and caries diagnosis. *Dentomaxillofac Radiol* 1998; 27 : 3-11.
 17. Tyndall DA, Ludlow JB, Platin E, Nair M. A comparison of Kodak Ektaspeed plus film and the Siemens Sidexis digital imaging system for caries detection using receiver operating characteristic analysis. *Oral Surg Oral Med Oral Pathol Oral Radiol Endod* 1998; 85 : 113-8.
 18. Nair MK, Nair UP. An in vitro evaluation of Kodak Insight and Ektaspeed Plus film with a CMOS detector for natural proximal caries : ROC analysis. *Caries Res* 2001; 35 : 354-9.
 19. Matsuda Y, Hanazawa T, Seki K, Araki K, Okano T. Comparison between RVG UI sensor and Kodak Insight film for detection of incipient proximal caries. *Oral Radiol* 2002; 18 : 105-11.
 20. Abreu M, Mol A, Ludlow JB. Performance of RVGui sensor and Kodak Ektaspeed Plus film for proximal caries detection. *Oral Surg Oral Med Oral Pathol Oral Radiol Endod* 2001; 91 : 381-5.
 21. Hintze H, Wenzel A, Frydenberg M. Accuracy of caries detection with four storage phosphor systems and E-speed radiographs. *Dentomaxillofac Radiol* 2002; 31 : 170-5.
 22. 허민석, 유동수. 인공적 인접면 치아우식증의 구내방사선사진과 디지털 영상의 진단능 평가. *대한구강악안면방사선학회지* 1994; 24 : 439-50.
 23. 박금미, 나경수. 화학적 인공 인접면 치아우식증의 디지털 영상 진단능 평가. *대한구강악안면방사선학회지* 2003; 33 : 91-5.
 24. 이 완, 이병도. CCD 디지털 방사선사진촬영법의 초기 이차우식증의 진단능 평가에 대한 연구. *대한구강악안면방사선학회지* 2003; 33 : 27-33.
 25. Kang BC, Farman AG, Scarfe WC, Goldsmith LJ. Observer differentiation of proximal enamel mechanical defects versus natural proximal dental caries with computed dental radiography. *Oral Surg Oral Med Oral Pathol Oral Radiol Endod* 1996; 82 : 459-65.
 26. Wenzel A. Digital imaging for dental caries. *Dent Clin North Am* 2000; 44 : 319-38.