

한국인 뇌 표준판과 해부학적 및 세포구축학적 확률뇌지도를 이용한 뇌영상 정량화

서울의대 핵의학교실¹, 신경정신과학 교실⁴, 가정의학교실⁵, 방사선과학교실⁶, 한양대 의공학과², 연세대 신경정신과³
이재성¹ · 이동수¹ · 김유경¹ · 김진수¹ · 이종만² · 구방본² · 김재진³ · 권준수⁴ · 유태우⁵ · 장기현⁶
김선일² · 강혜진¹ · 강은주¹ · 정준기¹ · 이명철¹

Quantification of Brain Images Using Korean Standard Templates and Structural and Cytoarchitectonic Probabilistic Maps

Jae Sung Lee, Ph.D.¹, Dong Soo Lee, M.D.¹, Yu Kyeong Kim, M.D.¹, Jin Su Kim, M.S.¹, Jong Min Lee, Ph.D.²,
Bang Bon Koo, M.S.², Jae-Jin Kim, M.D.³, Jun Soo Kwon, M.D.⁴, Tae Woo Yoo, M.D.⁵, Ki Hyun Chang, M.D.⁶,
Sun I. Kim, Ph.D.², Hyejin Kang, M.S.¹, Eunjoo Kang, Ph.D.¹, June-Key Chung, M.D.¹, and Myung Chul Lee, M.D.¹
*Departments of Nuclear Medicine¹, Neuropsychiatry⁴, Family Medicine⁵, and Diagnostic Radiology⁶,
Seoul National University, Department of Biomedical Engineering, Hanyang University²,
Department of Neuropsychiatry, Yonsei University³, Seoul, Korea*

Purpose: Population based structural and functional maps of the brain provide effective tools for the analysis and interpretation of complex and individually variable brain data. Brain MRI and PET standard templates and statistical probabilistic maps based on image data of Korean normal volunteers have been developed and probabilistic maps based on cytoarchitectonic data have been introduced. A quantification method using these data was developed for the objective assessment of regional intensity in the brain images. **Materials and Methods:** Age, gender and ethnic specific anatomical and functional brain templates based on MR and PET images of Korean normal volunteers were developed. Korean structural probabilistic maps for 89 brain regions and cytoarchitectonic probabilistic maps for 13 Brodmann areas were transformed onto the standard templates. Brain FDG PET and SPGR MR images of normal volunteers were spatially normalized onto the template of each modality and gender. Regional uptake of radiotracers in PET and gray matter concentration in MR images were then quantified by averaging (or summing) regional intensities weighted using the probabilistic maps of brain regions. Regionally specific effects of aging on glucose metabolism in cingulate cortex were also examined. **Results:** Quantification program could generate quantification results for single spatially normalized images per 20 seconds. Glucose metabolism change in cingulate gyrus was regionally specific: ratios of glucose metabolism in the rostral anterior cingulate vs. posterior cingulate and the caudal anterior cingulate vs. posterior cingulate were significantly decreased as the age increased. 'Rostral anterior'/'posterior' was decreased by 3.1% per decade of age ($P < 10^{-11}$, $r = 0.81$) and 'caudal anterior'/'posterior' was decreased by 1.7% ($P < 10^{-8}$, $r = 0.72$). **Conclusion:** Ethnic specific standard templates and probabilistic maps and quantification program developed in this study will be useful for the analysis of brain image of Korean people since the difference in shape of the hemispheres and the sulcal pattern of brain relative to age, gender, races, and diseases cannot be fully overcome by the nonlinear spatial normalization techniques. (Korean J Nucl Med 38(3):241-252, 2004)

Key Words: Statistical probabilistic map, Standard template, PET, SPECT, Quantification

서 론

다수의 뇌 자료를 기반으로 구성된 통계적 확률뇌지도 (population-based statistical probabilistic map of brain)는 복잡하고 개인적인 편차가 큰 뇌의 형태학적, 기능적 특성을 분석하는데 유용하다.¹⁻⁴⁾ 특히, 이러한 확률뇌지도는 PET, fMRI 등의 기능영상 연구 결과에서 활성화된 영역이 어떠한 해부학적 영역

• Received: 2004. 3. 18. • Accepted: 2004. 4. 9.
• Address for reprints: Dong Soo Lee, M.D., Ph.D., Department of Nuclear Medicine, Seoul National University College of Medicine, 28 Yungun-Dong, Chongno-Ku, Seoul 110-799, Korea
Tel: 82-2-760-2501, Fax: 82-2-745-7690
E-mail: dsl@plaza.snu.ac.kr
* 이 연구는 21세기 프론티어연구개발사업, 뇌기능활용및뇌질환치료 기술개발연구사업 및 BK21 연구비 보조로 수행되었음.

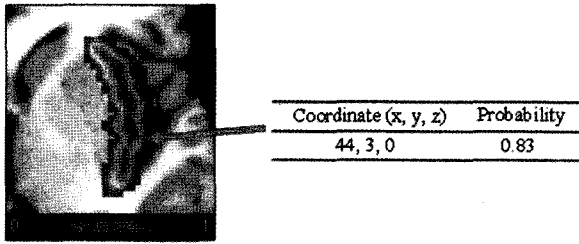


Fig. 1. Probabilistic map of the right insular cortex superimposed on T1 MRI Template

에 속하는지에 대한 확률적인 정보를 제공한다.^{5,6)} 뇌 기능매핑 연구에 널리 쓰이고 있는 SPM(statistical parametric mapping) 프로그램에서 통계적으로 유의하게 활성화된 영역에 대한 정보는 가장 많이 활성화된 화소의 좌표와 그 화소에 대한 통계적 유의성으로 주어진다.⁷⁾ SPM 프로그램은 몬트리올 신경과학연구소(Montreal Neurological Institute; MNI)에서 개발하고 국제뇌매핑협회(International Consortium for Brain Mapping; ICBM)에서 표준으로 채택한 ICBM 표준판을 기본으로 사용하기 때문에 모든 결과 좌표는 MNI 좌표계로 주어진다.^{1,2)} MNI 좌표계로 주어진 화소가 뇌의 어떤 특정영역에 포함되는지를 알기 위하여 주로 이 좌표를 해부학적 정보가 어느 정도 알려진 Talairach 좌표로 변환해서 분석하지만 변환과정에서 생기는 오차 등을 고려할 때 최선의 방법은 아니다.⁸⁻¹⁰⁾ 반면, 동일한 MNI 좌표계를 따르는 뇌의 통계적 확률뇌지도(statistical probabilistic anatomical map; SPAM)를 참조하면 보다 정확하고 객관적인 해부학적 정보를 얻을 수 있다.^{5,6)} 예를 들어 SPM 분석 결과 Fig. 1에 주어진 좌표에서 활성화가 되었다면, MNI SPAM에서 이 좌표에 대한 정보를 찾아 이 좌표가 우측 섬이랑(insular gyrus)에 속할 확률이 83%임을 알 수 있다.

방사성의약품의 국소섭취를 주로 연구하는 핵의학분야에서는 확률뇌지도를 표준 관심영역으로 활용할 수 있다는 점에서 매우

유용하다(Fig. 2). 국소섭취(또는 국소계수)를 구하기 위하여 뇌 PET/SPECT 영상에 관심영역을 그려야 한다. 그러나 손으로 그린 관심영역의 위치와 범위는 사용자의 주관에 따라 결정되고 동일한 사람이 그려도 재현성을 보장할 수 없으며, 뇌 전체에 걸쳐 모든 관심영역을 그리기 위해서는 상당한 시간과 노력을 요한다. 또한 관심영역에서 얻어진 국소계수의 통계적 변이(statistical fluctuation)를 줄이기 위하여 여러 장의 PET/SPECT 영상에 관심영역을 그리고 그 계수를 합하는 경우가 많으나 실제 해부학적 구조처럼 연속적인 경계를 갖도록 관심영역을 그리는 것은 거의 불가능하다. 따라서, 과거에 우리가 제안한 방법은 각 개개인의 뇌 영상을 뇌 표준판에 공간정규화(spatial normalization)하고 각 해부학적 구조물에 대한 확률뇌지도를 확률적 관심영역(probabilistic volume of interest)으로 이용하여 각 화소의 확률에 의하여 가중치가 주어진 국소 계수의 가중평균을 구하는 것이었다.¹¹⁻¹⁵⁾ 이 방법은 다수의 뇌 PET/SPECT 영상을 객관적이고 정량적으로 분석하는데 유용하게 쓰이고 있으나 MNI에서 도입한 표준판과 확률뇌지도를 이용하기 때문에, 인종간 차이에 의한 분석 오차가 있을 수 있고 허용된 사용자만 제한적으로 쓸 수 있다는 문제가 있다. 이는 우리가 한국인의 뇌 표준판과 해부학적 확률뇌지도를 개발하게 된 동기이다.^{16,17)}

이 연구에서는 SPGR(Spoiled Gradient Recalled Echo) T1 MR과 F-18-FDG PET 영상에 대한 한국인 뇌 표준판을 성별, 연령별로 개발하고, 기존에 완성된 한국인의 해부학적 확률뇌지도와 독일 연구진이 제작한 부검뇌의 조직절편을 활용한 세포구조학적(cytoarchitectonic) 확률뇌지도를 뇌 표준판에 맞춰 변환하고 이를 확률적 관심영역으로 활용한 국소계수 정량화 프로그램을 개발하였다. 또한 이 정량화 기법을 이용하여 노화에 따른 대상회(cingulate gyrus)의 국소 포도당 대사 감소 양상을 분석하였다.

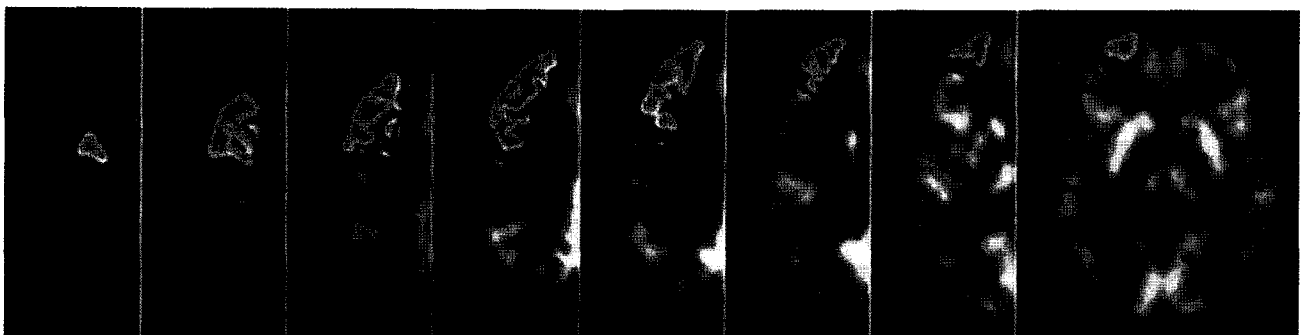


Fig. 2. Probabilistic volumes of interest: regional intensity in the brain images can be quantified by averaging regional intensities which were weighted using the probabilistic maps.

대상 및 방법

1. 연구 대상

이 연구에서 모집한 정상군의 검사는 서울대학교병원 정신과와 핵의학과에서 각각 이루어졌다. 대상군은 가정의학과와 건강검진센터를 통하여 내원한 정상 성인, 일산노인복지회관에 방문하여 신경심리 검사를 실시한 정상 노인, 정신과 광고를 통하여 모집한 정상 성인으로 신경심리 행동검사를 수행하고 MR, PET 영상을 얻었다. 서울대학교병원 신경과에서 신경심리평가로 사용하고 있는 Seoul Neuropsychological Screening Battery 중 3MS (Modified Mini-Mental State) 검사와 K-MMSE (Mini-Mental State Examination), MES (Mood Evaluation Scale)로 구성되어 이용하였다. 3MS 및 K-MMSE는 시간, 공간에 대한 지남력과 기억등록, 주의집중 및 계산, 기억회상, 언어, 시공간 구성에 대한 정신기능을 간단하게 측정할 수 있는 검사로 K-MMSE는 30점 만점으로 일반적으로 24점을 기준으로 하나 본 연구에서는 27점 이상만 연구 참여 가능으로 판단하였다. MES는 총 30문항으로 높은 점수가 우울정도가 높음을 의미하며, 본 연구에서는 18점 이상을 얻은 지원자는 제외하였다. 또한 PET과 MR 영상은 각각 핵의학, 방사선과학 임상치의 판독결과를 참고하여 비정상적인 소견을 보인 지원자는 제외하였다. 정상인에 대한 영상 검사는 계속적으로 시행되고 있으며, 2003년 10월 현재까지 126명을 대상으로 MR 및 PET 영상을 얻었으며, 이 중 MR과 PET 영상을 모두 가지고 있는 대상은 87명이며, MR 영상만을 얻은 경우는 37명이었다. 126명의 분포는 남자 79명(45.4±17.2세)과 여자 47명(48.9±18.1세)이다.

2. SPGR T1 MRI

3D T1 SPGR MR 영상은 1.5 T Signa (GE Medical Systems,

Milwaukee, USA)를 이용하여 촬영하였으며(echo time=5.5 ms, repetition time=14.4 ms, number of excitations=1, rotation angle=20 degrees, field of view=24×24 cm) 256×256 매트릭스 크기를 갖는 120 여장의 시상면 (0.82x0.82x1.5 mm)을 간격 없이 얻었다.

3. F-18-FDG PET

PET 영상은 ECAT EXACT 47 PET 스캐너(Siemens-CTI, Knoxville, USA)를 이용하여 얻었다. 스캐너의 해상도는 횡단면 방향으로 FWHM이 중심부는 6.1 mm, 10 cm 주변부는 6.3 mm이며 종축으로는 4.3 mm이다. 화소의 크기는 2.1×2.1×3.4 mm이다. 약 370 MBq (10 mCi)의 F-18-FDG를 정맥주사한 후 30분 뒤 불빛을 낮추고 조용한 방에서 촬영하였다. 5분간 Ge-68 막대 선원을 이용하여 감쇠보정을 위한 투과스캔을 얻고, 연이어 25분간 2D 모드로 방출스캔을 얻었다. 투과스캔과 방출스캔은 Shepp-Logan 필터를 사용하여 차단 주파수 0.35로 하여 여과후역투사 방법으로 재구성하였으며 매트릭스 크기는 128×128이었다.

4. 뇌 표준판(Brain template)

뇌 표준판을 구성한 시점까지 얻어진 78명(남/여=49/29)의 오른손잡이 성인의 뇌 영상을 이용하여 각 연령별(55세 전·후), 성별 뇌 표준판을 구성하였다. 연구 대상의 평균나이는 44.6±19.4세(18-77세)였다. 각 연령별, 성별 뇌 표준판을 만들기 위하여 먼저 기준이 되는 뇌(target brain)를 선정하였다.¹⁶⁾ 이를 위하여 개 개인의 MR 영상에서 전교련(anterior commissure, AC)과 후교련(posterior commissure, PC)을 잇는 AC-PC 선, AC-PC 선과 직각 방향으로 AC의 뒤쪽 경계 및 PC의 앞쪽 경계를 지나는 수직선들(VAC, VPC), 정중시상면(mid-sagittal plane) 등의 기준선들과 뇌피질의 바깥 경계의 거리를 추출한 후 이들 거리가 연

Table 1. Global hemispheric features determined to select optimal target brain.

Hemispheric feature	Margins between which the distances were measured
Length of anterior brain	VCA & Anterior cortical margin
Intercommissural length	VCA & VPA
Length of posterior brain	VPA & posterior cortical margin
Hight of superior brain	AC-PC line & superior cortical margin
Hight of inferior brain	AC-PC line & inferior cortical margin
Width of right brain	Midsagittal plane & right cortical margin
Width of left brain	Midsagittal plane & left cortical margin

VAC, vertical line passing through anterior commissure
VPC, vertical line passing through posterior commissure
AC-PC, anterior commissure - posterior commissure line

구 대상 전체의 평균과 가장 가까운 뇌를 찾아 기준 뇌로 선정하였다(Fig. 3).

기저선과 뇌피질의 바깥 경계를 추출하고 거리를 계산하기 위하여 두 가지 다른 방법을 사용하였다. 첫 번째는 수동 방법으로 영상전문가가 영상정합 프로그램인 FIRE(Functional Image REgistration, Seoul National University, Seoul, Korea)를¹⁸⁾ 이용하여 MR 영상의 AC-PC 선을 가상의 y축과, VAC 선을 z축과, 정중시상면을 y-z면과 각각 일치하도록 이동 및 회전시킨 후, VPC 선을 결정하고 상·하, 좌·우, 전·후로 한 면씩 이동하면서 다음 면에서 뇌피질이 더 이상 보이지 않는 면을 뇌피질의 바깥 쪽 경계면으로 결정하였다. 그리고, Table 1에 정의한 바와 같이 기저선과 뇌피질 경계면 사이의 거리를 구하였다.

두 번째로, 영상분할 기법을 이용한 반자동화 방법을 사용하였다. 즉, 첫 번째 방법에서와 같이 수동으로 MR 영상을 기저선(면)에 일치시키고, region growing algorithm과 morphological operation을 이용하여 Yoon 등이 개발한 자동화된 방법으로 뇌피질의 경계를 추출하여 기저선과 뇌피질 바깥 경계의 거리를 측정하였다.¹⁹⁾

성별을 독립변수로, 연령을 공변인으로, 측정된 각각의 거리를 종속변수로 하여 공분산분석을 시행한 결과, 모든 거리가 남·여 간의 차이는 있었으나 연령에 따른 변화는 없어서(결과 참조) 기저선과 뇌피질 경계의 거리로 판단한 뇌의 전반적인 모양은 성별에 의해서만 다르다고 결정하였다. 따라서 남·여 각각에서 연령에 관계없이 각각 1개의 기준 뇌(target brain) 영상을 선정하였

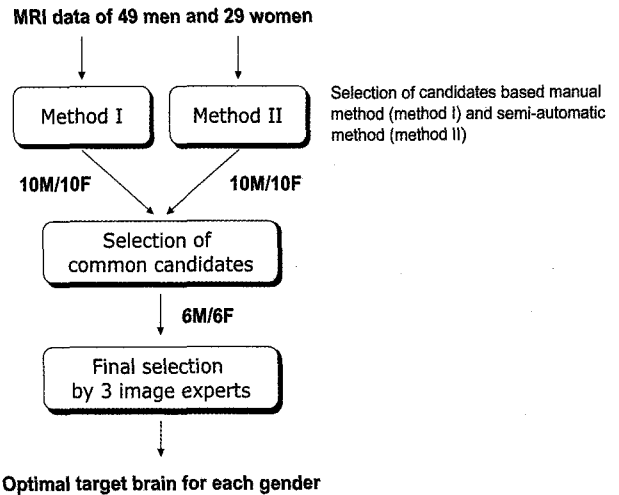


Fig. 3. Flowchart for the strategy used in this study to select optimal target brains. Two different methods were independently used to determine 10 male and 10 female candidates, and who commonly selected by both methods were considered as a final candidates. Final target brain for each gender was selected with the consensus of 3 image specialists by considering the age of subject, asymmetry of brain, and size of ventricle.

다. 이를 위하여 각 성별로 각 방법에서 구한 데이터의 평균값을 구하였으며, 평균값과 가장 편차가 적은 10명의 뇌 영상을 각 방법별로 선정하였다. 두 방법에 의하여 공통으로 선택된 영상 중 3명의 영상 전문가가 나이, 뇌의 좌우 대칭도, 뇌실 크기 등을 고려하여 최종 기준 뇌를 정하였다.

남·여 기준 뇌의 기저선(면)을 가상 좌표계의 x-y-z축과 일

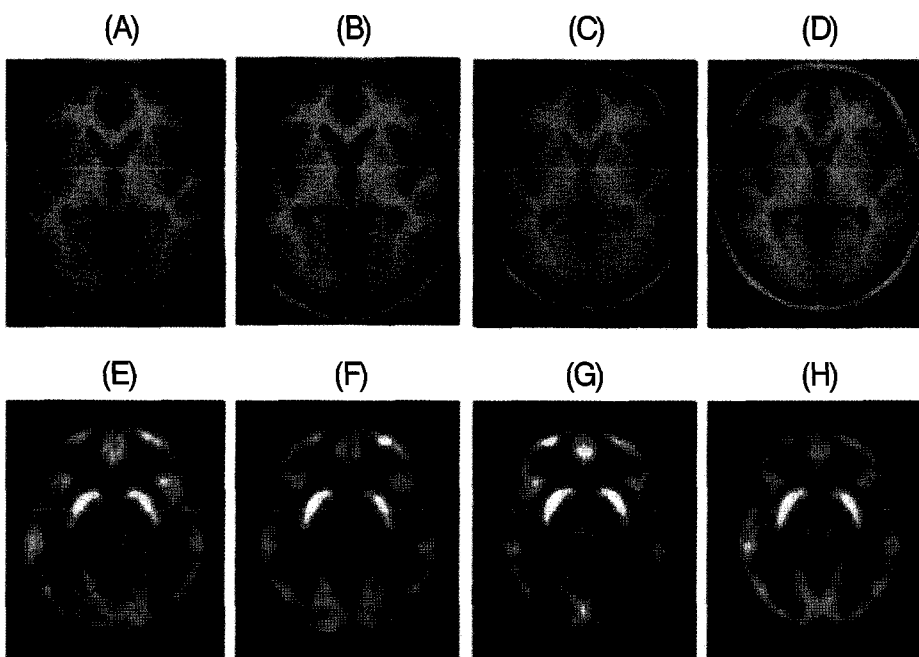


Fig. 4. Korean standard templates. (A) Young/midlife man MRI. (B) Elderly man MRI. (C) Young/midlife woman MRI. (D) Elderly woman MRI. (E) Young/midlife man PET. (F) Elderly man PET. (G) Young/midlife woman PET. (H) Elderly woman PET.

Table 2. Mean (standard deviation) values of global hemispheric features defined in Table 1 (in mm).

Hemispheric features	Man	Woman
Length of anterior brain	68.2 (2.6)	64.8 (4.0)
Intercommissural length	23.2 (1.1)	22.2 (1.4)
Length of posterior brain	73.3 (4.4)	69.2 (4.3)
Hight of superior brain	76.5 (2.8)	72.6 (2.9)
Hight of inferior brain	44.1 (2.3)	41.6 (2.5)
Width of right brain	70.8 (3.4)	66.6 (1.7)
Width of left brain	71.9 (3.0)	67.9 (2.0)

치시킨 후 등방성(isotropic) 화소 크기(2 mm)를 갖도록 재구성하고 8 mm FWHM을 갖는 가우시안 커널(Gaussian kernel)로 중첩적분(convolution)하였으며, 모든 MR 영상을 각각의 기준 뇌에 대하여 선형변형 방법으로 공간정규화하였고, PET도 촬영한 경우 이 때 얻은 변환변수를 동일하게 적용하여 공간정규화하

였다. 각각의 영상을 계수 정규화하였으며, 각 성별에 대하여 55세 이하의 영상(남/여=35/13)을 평균하여 청/중년 뇌 표준판을, 55세 이상의 영상(남/여=14/16)을 평균하여 노인 뇌 표준판을 구성하였다(Fig. 4).

5. 해부학적 확률뇌지도

한국인의 해부학적 확률뇌지도를 개발한 과정은 Koo 등의 논문¹⁷⁾에 자세히 기술되어 있다. 이를 요약하면 다음과 같다. 위에서 기술한 방법과 동일하게 선정한 하나의 기준 뇌영상을 전문가가 89개의 해부학적 영역으로 수동 분할하였다(Fig. 5).^{20,21)} 모든 뇌 영상을 기준 뇌에 맞추어 선형 공간정규화하여 모든 영상이 동일한 좌표계에 위치하도록 한 후 기준 뇌를 다시 각각의 영상으로 비선형 공간정규화하여 얻은 변환변수를 분할된 영역들에 적용하여 각 영상이 자동으로 영역 분할되도록 하였다. 최종적으로 각 분할된 영역들이 겹치는 정도를 화소 값으로 표현하여 확률뇌지도를 작성하였다(Fig. 6).

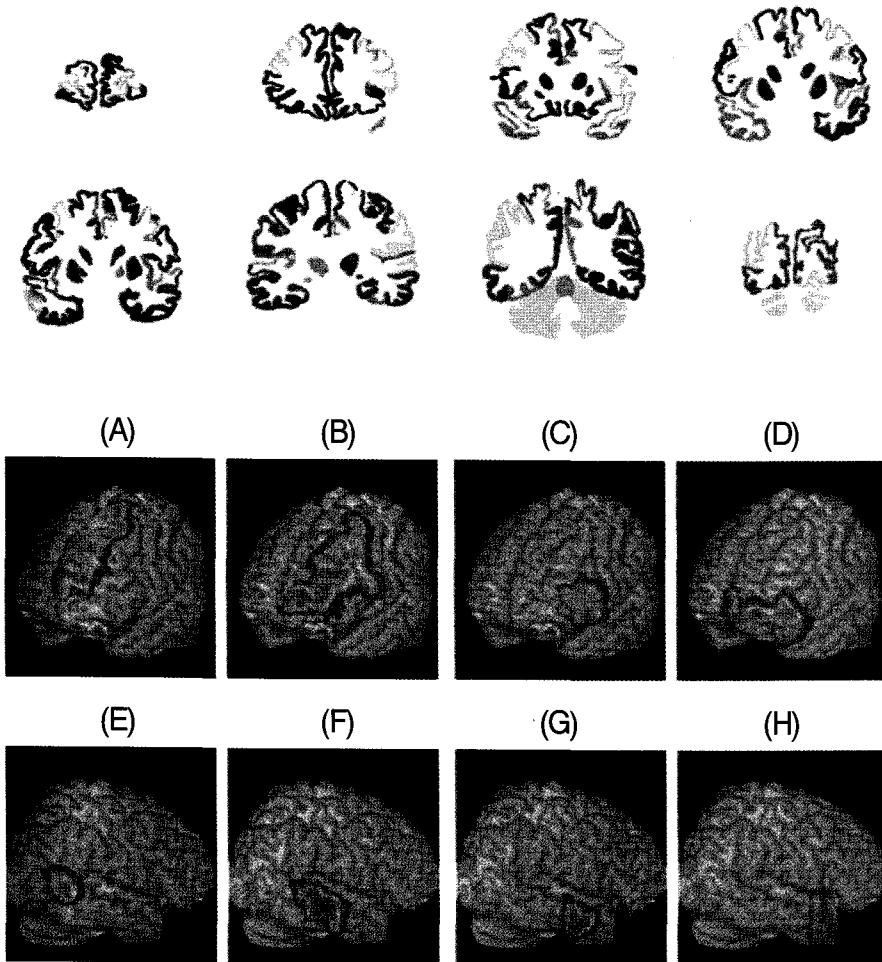


Fig. 5. Manual parcellation of 89 brain regions on standard target brain MRI

Fig. 6. Structural statistical probabilistic map based on MRI of Korean normal volunteers. (A) Superior frontal gyrus. (B) Middle frontal gyrus. (C) Inferior frontal gyrus. (D) Orbitofrontal gyrus. (E) Middle tempolar gyrus, caudal part. (F) Middle tempolar gyrus, intermediate part. (G) Middle tempolar gyrus, rostral part. (H) Temporal pole.

Table 3. Brain regions for cytoarchitectonic probabilistic maps used in this study.

Brain region	Brodmann areas
Somatosensory cortex	1, 2, 3a, 3b
Primary motor cortex	4a, 4p
Visual cortex	17 (V1), 18 (V2)
Primary auditory cortex	41 (Te1.0, Te1.1, Te1.2)
Broca's area	44, 45

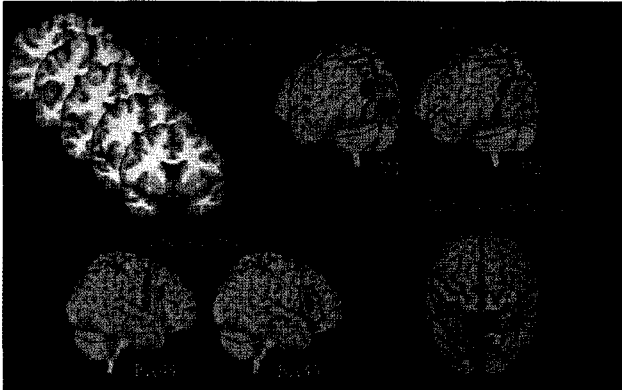


Fig. 7. Probabilistic map based on cytoarchitectonic data

6. 세포구축학적 확률뇌지도

독일의 울리히 연구센터(Institute of Medicine, Research Center Jülich, Jülich)에서 만든 시각 및 청각 영역, 브로카 44, 45 영역 등 총 13개 영역의 세포구축학적 확률뇌지도를 이용하였다 (Table 3).²²⁻²⁷⁾ 이는 파라핀으로 고정된 10개의 부검 뇌를 관상면 방향으로 20 μm 두께로 연속적으로 잘라서 세포를 염색하고 세포구축학적 분석을 하여 영역분할을 한 후 선형 공간정규화 기법에 의해서 표준 좌표로 옮겨진 개개인의 세포구축학적 정보를 종합하여 구성된 것이다. 이를 다중 격자를 이용한 단계적 탄성체 변환방법을 이용하여 한국인의 해부학적 확률뇌지도를 만들기 위하여 선정된 기준 뇌에 맞추었다(Fig. 7).^{28,29)} 단계적 탄성체 변환방법은 각 개인간의 뇌의 형태의 차이를 보정해 주기 위하여 뇌를 탄성체로 가정하고 Navier-Lame이론을 적용하여 각 개인의 뇌와 기준 뇌 사이의 거리를 최소화시키는 조건을 사용하는 것이며 이를 통해 각 화소에 대한 변형장을 구할 수 있다. 계산 속도의 향상을 위하여 다중 격자 기법이 사용되었다.

7. 정량화 프로그램

확률뇌지도를 확률적 관심영역으로 활용하여 각 뇌영역의 국소 계수를 자동으로 추출할 수 있는 정량화 프로그램을 SPM

Filename	area2N13_2_b	BrocaN10_44	BrocaN10_45	PACN10_TE10	PACN10_TE11
wanal_p03201em1_tra.img	0.0075	0.0069	0.0066	0.0081	0.0081
wanal_p03402em1_tra.img	0.0155	0.0147	0.0145	0.0174	0.0177
wanal_p03213em1_tra.img	0.0197	0.0180	0.0177	0.0218	0.0220
wanal_p03232em1_tra.img	0.0064	0.0061	0.0057	0.0074	0.0072
wanal_p03510em1_tra.img	0.0057	0.0055	0.0051	0.0068	0.0070
wanal_p03521em1_tra.img	0.0081	0.0079	0.0075	0.0099	0.0101
wanal_p03471em1_tra.img	0.0019	0.0018	0.0017	0.0022	0.0022
wanal_p03218em1_tra.img	0.0051	0.0048	0.0046	0.0057	0.0058
wanal_p03204em1_tra.img	0.0052	0.0050	0.0047	0.0061	0.0061
wanal_p03425em1_tra.img	0.0061	0.0055	0.0053	0.0070	0.0069
wanal_p03435em1_tra.img	0.0053	0.0052	0.0050	0.0064	0.0066
wanal_p03507em1_tra.img	0.0017	0.0016	0.0015	0.0020	0.0020
wanal_p03578em1_tra.img	0.0052	0.0050	0.0046	0.0060	0.0063
wanal_p03029em1_tra.img	0.0110	0.0109	0.0103	0.0133	0.0134
wanal_p03544em1_tra.img	0.0063	0.0062	0.0059	0.0079	0.0081
wanal_p03054em1_tra.img	0.0127	0.0119	0.0116	0.0152	0.0154
wanal_p03530em1_tra.img	0.0110	0.0102	0.0098	0.0127	0.0128
wanal_p03548em1_tra.img	0.0049	0.0045	0.0044	0.0062	0.0065
wanal_p01398em1_tra.img	0.0049	0.0043	0.0042	0.0055	0.0054
wanal_p01370em1_tra.img	0.0045	0.0040	0.0039	0.0052	0.0055
wanal_p01317em1_tra.img	0.0066	0.0055	0.0054	0.0074	0.0075
wanal_p01470em1_tra.img	0.0107	0.0097	0.0094	0.0125	0.0127
wanal_p01112em1_tra.img	0.0418	0.0373	0.0375	0.0509	0.0515
wanal_p01333em1_tra.img	0.0132	0.0112	0.0109	0.0149	0.0150
wanal_p01337em1_tra.img	0.0062	0.0057	0.0054	0.0075	0.0077
wanal_p01350em1_tra.img	0.0083	0.0077	0.0078	0.0098	0.0101
wanal_p03584em1_tra.img	0.0067	0.0061	0.0058	0.0077	0.0079
wanal_p01402em1_tra.img	0.0027	0.0027	0.0026	0.0036	0.0037
wanal_p01332em1_tra.img	0.0083	0.0077	0.0075	0.0102	0.0102
wanal_p01314em1_tra.img	0.0057	0.0055	0.0055	0.0073	0.0072

Fig. 8. Output of the quantification program developed in this study.

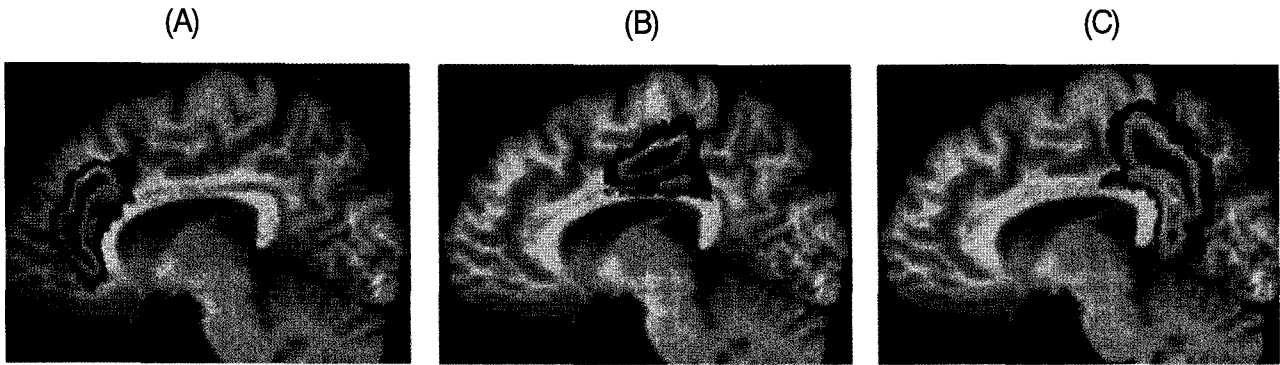


Fig. 9. Korean SPAM of cingulate gyrus. (A) Anterior cingulate, rostral part. (B) Anterior cingulate, caudal part. (C) Posterior cingulate

소프트웨어 등과의 연계성을 고려하여 Matlab 5.3(Mathworks Inc., USA)을 이용하여 개발하였다. 이를 위해 해부학적, 세포구조학적 확률뇌지도를 각각의 뇌 표준판에 맞춰 비선형 변환하였다. 사용자는 1) 남성 청/중년, 2) 남성 노인, 3) 여성 청/중년, 4) 여성 노인 MRI/PET 뇌 표준판 중 하나를 선택하여 원하는 뇌 영상을 이에 맞추어 공간정규화한 후 이 프로그램에 입력하면 사용자의 선택에 따라 1) 각 화소의 확률에 의하여 가중치가 주어진 국소 계수의 가중합(probability-weighted total count), 2) 가중평균(probability-weighted mean count), 3) 확률이 50% 이상인 영역에 포함된 화소의 개수 중 하나가 계산되도록 하였다. 각 영상, 각 영역에 따라 계산되어진 값은 csv 파일(값들을 콤마로 구분한 텍스트 파일)형태로 저장되어 자료 정리 및 통계처리를 위한 엑셀 프로그램 등에서 쉽게 읽어들이 수 있도록 하였다(Fig. 8).

8. 프로그램 활용 예: 노화에 따른 대상회의 포도당 대사 감소

뇌과학 연구에서 확률뇌지도를 이용한 정량화 프로그램의 유용성을 보이기 위하여 정상 노화에 따른 대상회의 국소 포도당 대사 변화를 분석하였다. 노화에 따른 대상회의 포도당 대사 감소는 기존의 연구들에서 일관되게 보고되고 있는 사실이다.^{30,31)} SPM을 이용한 화소 단위 분석을 해보면 다른 부분보다 전측 대상회에서 이러한 경향이 두드러짐을 알 수 있으나 MNI 확률뇌지도를 사용하면 대상회 전체가 하나의 영역으로 정의되어 있어, 확률적 관심영역을 이용한 대상회 내에서 위치에 따른 국소 대사 분석이 불가능하였다. 이 연구에서 사용한 한국인의 해부학적 확률뇌지도에는 대상회, 해마방회(parahippocampal gyrus) 등 거시적으로는 하나의 구조지만 위치에 따라 기능이 다른 뇌 구조물들을 세부적으로 분할하였으므로 각 세부 영역에 대한 국소 계수 분석을 할 수 있다(Fig. 9).¹⁷⁾

이 연구와는 별도로 얻어진 정상 성인 49명의 PET 영상을 후

향적으로 조사하였다(남/여=30/19, 평균 나이 49.4±18.9세, 범위 19-75세). SPM99 프로그램을 이용하여 각 PET 영상을 남성 청/중년 뇌 표준판에 공간정규화한 후 확률뇌지도 정규화 프로그램을 이용하여 각 뇌영역의 가중평균 계수를 구하였다. 문측-전대상회(anterior cingulate, rostral part), 미측-전대상회(anterior cingulate, caudal part), 후측대상회(posterior cingulate)에 대하여 좌/우 반구의 값을 평균한 후 각 부분간의 계수비를 구하고 회귀분석법으로 연령 변화에 따른 이들 계수비의 변화를 조사하였다.

결 과

1. 뇌 표준판 및 확률뇌지도

Table 1에 정의한 7개의 기저선과 뇌피질 경계면 사이 거리를 수동방법으로 구한 값의 평균과 표준편차를 Table 2에 정리하였다. 모든 거리가 여자에 비하여 남자가 길었다. 공분산분석결과 모든 거리에 대하여 연령 및 연령-성별 상호작용의 영향은 유의하지 않았으나, 성별차이에 의한 영향은 통계적으로 유의하였다($P<0.05$, 다중비교보정 후). 남·여 각각의 대하여 각 거리의 평균값과 개개인에서 측정된 값의 편차에 대한 제곱평균(root mean square)은 각각 7.31±2.56 mm(남), 6.67±3.59 mm(여)이었다. 기준 뇌 MR영상을 정하기 위하여 남·여별로 수동방법과 자동방법으로 선정된 각 10명의 대상자중 공통적으로 선정된 대상은 남·여 각 6명이었으며, 이 중 34세 남성과 41세 여성의 MR영상을 기준 뇌영상으로 결정하였다.

각 성별, 연령에 따른 SPGR T1 MR 뇌 표준판(Fig. 4 A-D)을 비교하여 보니, 남성 뇌 표준판이 전반적으로 크기가 컸으며, 청/장년 표준판에 비하여 노인 표준판이 뇌실의 크기가 크고, 미상핵(caudate nucleus)의 크기가 작고, 외측열(lateral or Sylvian fissure) 및 섬이랑(insular gyrus) 주변의 회백질 감소가 관찰되

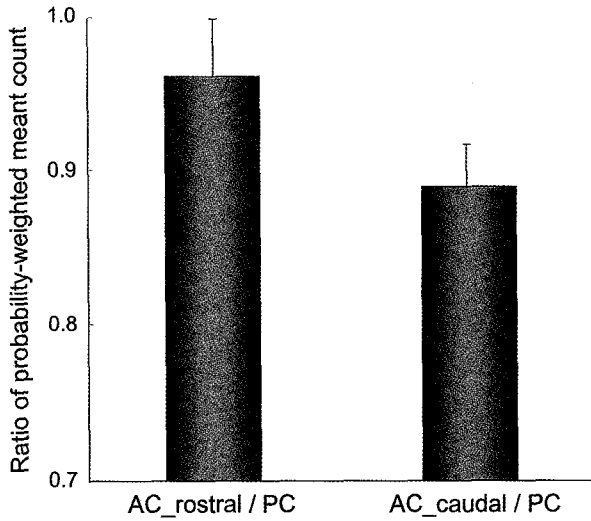


Fig. 10. Regional difference in cerebral glucose metabolism of the cingulate gyrus: ratio of glucose metabolism in different part of the cingulate gyrus for 14 young volunteers (age < 30y)

는 등 노인 표준판이 노화에 따른 뇌의 구조적 변화를 잘 반영하였다. F-18-FDG PET 표준판(Fig. 4 E-H)은 이러한 구조적 차이 뿐 아니라 청/장년 표준판에 비하여 노인 표준판에서 전두엽의 계수가 감소되어 있는 등의 대사 변화를 역시 반영하였다. MR 표준판 위에 정의된 한국인 해부학적 확률뇌지도와 세포구축학적 확률뇌지도의 일부를 각각 Fig. 6과 Fig. 7에 표시하였다.

2. 정량화 프로그램 및 노화에 따른 대상회의 포도당 대사 감소 분석

정량화 프로그램은 20초 미만에 1개의 공간정규화된 영상을 처리하였다. Fig. 8은 정량화 프로그램 결과를 마이크로소프트 엑셀에서 읽어들이는 것으로 이를 이용하여 추가적인 분석이 가능하였다. 30세 미만인 14명의 젊은 정상인 PET 데이터만을 대상으로 얻은 문층-전대상회/후대상회와 미층-전대상회/후대상회의 평균 값은 각각 0.96 ± 0.04 , 0.89 ± 0.02 이었다(Fig. 10). 노화의 영향

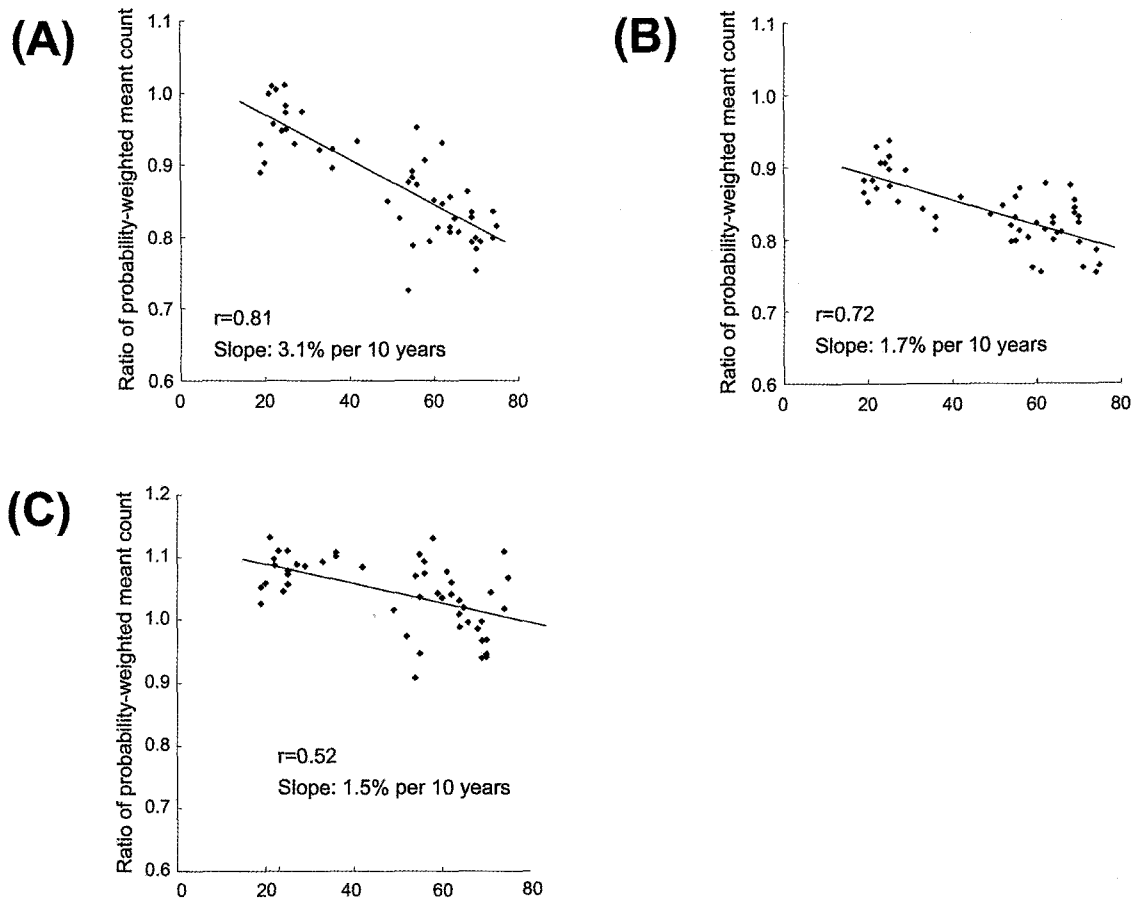


Fig. 11. Regionally specific effects of aging on glucose metabolism in the cingulate. (A) Ratio of glucose metabolism in the anterior cingulate, rostral part and posterior cingulate. (B) Ratio of the anterior cingulate, caudal part and posterior cingulate. (C) Ratio of the rostral and caudal parts in anterior cingulate

이 배제된 이 데이터로부터 후대상회에 비하여 전대상회의 포도당대사가 문측 96%, 미측 89% 정도 되는 것으로 보아 대상회 내에서도 위치에 따라 포도당대사가 다를 수 있다. 즉, 후대상회에 비하여 전대상회의 포도당대사가 다소 낮고 전대상회 내에서는 문측이 미측에 비하여 높았으며, 이러한 계수비의 개인적 차이가 크지 않았다. Fig. 11은 대상회 각 영역의 국소 PET 계수비를 연령 변화에 따라 나타낸 것으로 후대상회에 대한 전대상회 두 영역의 계수비(A, B)와 전대상회 내에서 문측과 미측의 계수비(C)가 노화에 따라 매우 유의하게 감소함을 나타낸다. 문측-전대상회/후대상회는 매 10년마다 3.1%씩 감소하였으며($P < 10^{-11}$, $r = 0.81$) 미측-전대상회/후대상회는 1.7%씩 감소하였다($P < 10^{-8}$, $r = 0.72$). 문측-전대상회와 미측-전대상회의 계수비 감소 역시 유의하였다($P < 0.0005$, $r = 0.52$, 1.5%/year). 즉, 노화에 따라 후측대상회에 비하여 전측대상회의 대사감소 정도가 심하며, 전측대상회 내에서도 문측부가 미측부에 비하여 대사감소가 심하였다.

고 찰

한국인의 정상 MR 영상을 기반으로 한 구조적, 기능적 뇌 표준판과 해부학적 확률뇌지도를 완성하였으며, 부검뇌의 조직질편을 활용한 세포구축학적 확률뇌지도도를 도입하였다.^{16,17,22-27} 이 논문에서는 뇌 표준판의 개발과정을 상세히 설명하고, 뇌 표준판과 확률뇌지도도를 활용하여 뇌 영상의 국소계수를 객관적으로 측정할 수 있는 정량화 프로그램을 개발하였음을 보고하고, 이를 이용하여 정상 한국인의 뇌 영상자료를 분석하였다.

뇌의 형태학적 특징은 많은 유전적, 환경적 요인들의 상호작용에 의해서 결정될 것이라 추측할 수 있다. 손잡이(handedness)에 따른 뇌의 구조적 차이나 쌍둥이, 음악가의 뇌 MR 영상에 대한 연구 결과 등은 이러한 가설을 뒷받침하는 대표적인 예들이다.³²⁻³⁵ 서로 다른 인종 간의 유전적, 환경적 요인 차이는 더욱 명확하다. 유럽인과 일본인 뇌의 형태학적 차이를 MR 영상을 통하여 비교한 연구에서는 뇌의 전반적인 크기, 모양 뿐 아니라, 개인 간 편차가 심한 영역들이 인종, 성별에 따라 다르다고 보고하였다.³⁶ 서양인과 중국인 뇌 MR 영상의 지역적인(local) 형태 차이를 비선형 공간정규화로 얻어지는 변형장(deformation field) 분석을 통해서 알아본 다른 연구에서는 언어와 관련된 뇌 영역들을 중심으로 인종간의 지역적 형태차이가 있다고 보고하였다.³⁷ 변형장 분석을 통한 우리의 예비 연구에서도 전두엽 등에서 지역적 형태차이를 발견할 수 있었다(미발표 자료). 서양인 뇌에 기반한 ICBM 표준판이 국내에서 발표되는 대부분의 뇌 영상 연구에서

표준적으로 쓰이고 있으며, 인종 간에 다른 뇌의 형태적 차이가 선형, 비선형 공간정규화 과정에서 어느 정도 보정될 수 있다. 그러나 공간정규화로 미처 보정할 수 없는 형태적 차이를 극복하기 위해서는 한국인 뇌 영상 연구의 표준이 될 수 있는 뇌 표준판이 필요하다. 이 연구에서는 한국인 뇌 영상자료를 기반으로 성별, 연령별 MR/PET 뇌 표준판을 개발하였으며, 확률뇌지도도를 이용한 정량화 프로그램에 활용하였다.

한국인의 해부학적 확률뇌지도도를 정량화 프로그램에서 활용한 것도 같은 이유로 설명할 수 있다. 이에 더불어 뇌 구조의 형태학적 경계만 갈라놓은 기존의 MNI 확률뇌지도도에 비하여, 한국인의 해부학적 확률뇌지도도는 MR 영상 영역 분할의 전문가가 뇌의 해부학적 구조를 기능적 차이에 따라 더 세부적으로 나누어 놓은 장점을 가지고 있다.^{17,20,21} 이 논문에서 보인 대상회의 국소 포도당 대사 분석 결과는 이렇듯 세분화해서 만들어진 한국인 확률뇌지도도의 장점을 이용한 분석의 예로 노화에 따른 대상회 내 포도당 분포의 변화양상을 입증하는데 유용하였다.

뇌기능 영상을 해석하는데 브로드만(Brodmann) 영역을 참조하는 것이 유용하다. Talairach 뇌지도도를 통하여 브로드만 영역에 대한 정보를 표준좌표계에서 얻을 수 있으나, 영역간의 경계가 명확하지 않아 사용에 한계가 있다.^{8,38} Lancaster 등이 Talairach 뇌지도도를 디지털화하고 화소 단위로 브로드만 영역에 대한 정보를 제공하였지만, 영역간의 경계는 여전히 인위적으로 정하였다.³⁸ 부검뇌의 조직질편을 분석하여 만든 세포구축학적 확률뇌지도도는 브로드만 영역에 대한 정확하고 객관적인 정보를 제공한다.¹³ 이 연구에서는 국제적으로 유일하게 세포구축학적 확률뇌지도도를 개발하고 있는 독일 울리히 연구센터로부터 최근까지 개발된 13개 영역의 확률뇌지도도를 제공받았으며, 한국인 뇌 표준판에 맞춰 변환하고 정량화 프로그램에 포함하였다.²²⁻²⁹ 현재 다른 브로드만 영역에 대한 세포구축학적 확률뇌지도도도 개발 중이며 이 프로그램에 계속하여 포함할 것이다. 뇌의 기능적 구조를 밝히기 위한 뇌 매핑 연구에서 PET/fMRI를 이용한 뇌활성화 검사 결과를 세포구축학적 위치 정보 및 영역간의 해부학적/기능적 연결성에 기반하여 분석하고 평가하는 것이 나아갈 방향임을 고려할 때 우리가 개발한 프로그램이 유용하게 쓰일 수 있을 것이라 기대된다.^{14,39,40}

정량화 프로그램에 확률에 의한 가중합 및 가중평균뿐 아니라 확률이 50% 이상인 영역에 포함된 화소의 개수를 계산하는 과정을 포함시킨 이유는 SPM 등의 화소단위 분석 결과 통계적으로 유의한 화소들의 분포 및 범위에 대한 정보를 얻기 위한 것으로, Lee 등의 논문을 참조하면 이러한 방법이 어떻게 활용될 수 있는가 알 수 있다.¹³ 측두엽 간질 환자의

F-18-FDG PET 영상을 MNI 확률뇌지도를 이용하여 정량화한 이 논문에서는 측두엽 관심영역에 대한 가중평균으로 포도당대사 감소의 심한 정도(severity)를 평가하였으며, SPM 방법으로 정상대조군과 비교하여 포도당대사가 통계적으로 유의하게 감소된 화소들이 각 관심영역의 확률뇌지도(확률 50%이상인 영역)에 포함된 개수를 측정하여 대사 감소를 보이는 영역의 크기(extent)로 보았다. 이러한 정량화 방법은 비정상인 양상을 보이는 뇌 영역의 범위를 평가해야 하는 유사한 연구에 활용될 수 있을 것이다.

이 연구에서는 SPGR T1 MRI와 F-18-FDG PET에 대한 뇌 표준판을 개발, 제시하였으나, Tc-99m-HMPAO, Tc-99m-ECD, I-123 β-CIT, I-123 IPT, F-18-flumazenil, C-11-raclopride 등 다른 추적자들에 대한 SPECT/PET 표준판이 핵의학분야에서 필요하다. 이를 해결하기 위한 몇 가지 방법이 있다. 가장 최선의 방법은 다수의 정상인(필요하다면 특정 환자군)에 대하여 이들 추적자와 3D T1 MR(또는 F-18-FDG PET) 영상을 얻고, 우리가 개발한 뇌 표준판이나 기준 뇌영상에 T1 MR(또는 F-18-FDG PET) 영상을 공간정규화한 후 이 때 얻은 변환변수를 다른 추적자 영상에 적용하고 공간+계수 정규화된 영상을 평균하여 표준판을 만드는 것이다. 또 다른 방법으로 MNI 좌표계 등에 정의된 표준판이 이미 있는 경우 이를 우리의 뇌 표준판에 맞춰 변환하는 방법이 있다. SPM 프로그램에서 제공하는 Tc-99m-HMPAO SPECT의 경우가 그러한데 동일한 MNI 좌표계에 정의된 T1 MRI 표준판을 이용하여 얻은 공간정규화 변환변수를 적용하면 우리가 정의한 표준 좌표계에 맞는 표준판을 얻을 수 있다. 마지막으로 해부학적 확률뇌지도를 이용하여 표준판을 만드는 방법이 있다. 각 확률뇌지도(또는 확률 50% 이상인 영역에 대한 이진영상)에 이미 알려진 국소계수 값을 곱하고, 이들 영상을 모두 더하여 추적자 분포지도를 만든 후 이를 PET/SPECT 기기의 해상도에 맞춰 편평화하면 MR 영상 등이 없이 표준판을 만들 수 있다. 그러나 이는 가용한 3D T1 MRI 나 F-18-FDG PET 영상이 없고, I-123 β-CIT, C-11-raclopride 등 뇌의 특정 부위에만 높은 특이결합을 보이며 다른 영역들에서 유사한 분포체적(distribution volume)을 보이는 경우에 임시적으로 활용할 수 있는 방법이다. 또한 이렇게 만든 표준판을 바로 사용하는 것보다, 실제로 얻은 PET/SPECT 영상을 이 초기 표준판에 공간정규화하고 평균하여 연구-특정 표준판(study-specific template)을 만들어 사용하는 것이 더 바람직하다.

이 연구에서는 한국인 뇌 표준판 및 해부학적 확률뇌지도, 세포구축학적 확률뇌지도를 활용하여 뇌 영상의 국소계수를 객관

적으로 측정하기 위한 정량화 기법을 개발하였으며, 이를 이용하여 정상 한국인의 뇌 영상자료를 분석하였다. 서양인 뇌에 기반한 뇌 표준판 및 확률뇌지도는 그동안 제한적으로만 사용되어 왔으나 이 연구에서 개발한 정량화 기법은 일반에 공개하기로 하였으므로 더욱 널리 쓰일 것으로 보여 국내 뇌 연구 활성화에 기여할 것으로 기대된다.

국문요약

목적: 다수의 뇌 자료를 기반으로 구성된 통계적 확률뇌지도는 복잡하고 개인적인 편차가 큰 뇌의 형태학적, 기능적 특성을 분석하는데 유용하다. 특히 최근에 한국인의 정상 MR 영상을 기반으로 한 구조적, 기능적 뇌 표준판과 구조적 확률뇌지도가 완성되었으며, 부검뇌의 조직절편을 활용한 세포구축학적 확률뇌지도가 도입되었다. 이 연구에서는 이들 자료를 활용하여 뇌 영상의 국소계수를 객관적으로 측정하기 위한 정량화 기법을 개발하였으며, 이를 이용하여 정상 한국인의 뇌 영상자료를 분석하였다.

대상 및 방법: T1 MRI와 FDG PET에 대한 뇌 표준판을 성별, 연령별로 개발하였으며, 한국인 정상 MR 영상으로 만들어진 89개 뇌 영역의 구조적 확률뇌지도와 독일 울리히 연구센터에서 도입한 13개 브로드만 영역에 대한 세포구축학적 확률뇌지도를 뇌 표준판 위로 각각 비선형 변환하였다. 확률뇌지도에 정의된 각 뇌 영상의 국소계수는 확률에 의한 가중평균 또는 가중합으로 구하였다. 확률뇌지도를 이용한 예비 연구로 정상 노화에 따른 포도당대사의 변화가 대상회 내에서 전·후 위치에 따라 다르게 나타나는가를 조사하였다.

결과: SPM과의 연계된 사용을 고려하여 Matlab 상에서 작성된 정량화 프로그램은 20초 미만에 1개의 공간정규화된 영상을 처리할 수 있었다. 대상회 포도당 대사에 대한 분석에서 후대상회에 대한 문측-전대상회 및 미측-전대상회의 계수비는 정상 노화에 따라 매우 유의하게 감소하였다. 즉, 문측-전대상회/후대상회는 매 10년마다 3.1%씩 감소하였으며($P < 10^{-11}$, $r = 0.81$) 미측-전대상회/후대상회는 1.7%씩 감소하였다($P < 10^{-8}$, $r = 0.72$). 문측-전대상회와 미측-전대상회의 계수비 감소 역시 유의하였다($P < 0.0005$, $r = 0.52$, 1.5%/year).

결론: 서양인 뇌에 기반한 확률뇌지도는 그동안 제한적으로만 사용되어 왔으나 한국인 뇌 표준판과 확률뇌지도 및 이 연구에서 개발한 정량화 기법은 일반에 공개하기로 하여 더욱 널리 쓰이게 되면 국내 뇌 연구 활성화에 기여할 것으로 기대된다.

References

- Toga AW, Thompson PM. Maps of the brain. *Anat Rec* 2001; 265:37-53.
- Evans AC, Collins DL, Mills SR, Brown ED, Kelly RL, Peters TM. 3D statistical neuroanatomical models from 305 MRI volumes. *Proc IEEE Nucl Sci Symp Med Imag Conf* 1993;1813-7.
- Amunts K, Zilles K. Advances in cytoarchitectonic mapping of the human cerebral cortex. *Neuroimaging Clin N Am* 2001;11:151-69.
- Mazziotta JC, Toga AW, Evans A, Fox P, Lancaster J. A probabilistic atlas of the human brain: theory and rationale for its development. *Neuroimage* 1995;2:89-101.
- Kim JS, Lee DS, Lee BI, Lee JS, Shin HW, Chung J-K et al. Probabilistic anatomical labeling of brain structures using statistical probabilistic anatomical maps. *Korean J Nucl Med* 2002;36:317-24.
- Lee JS, Wong DF, Zhou Y, Hoehn-Saric R. Localization of neural substrates of worry using H₂¹⁵O PET and probabilistic brain atlas. *J Cereb Blood Flow Metab* 2003;23(suppl. 1):713 [Abstract].
- Friston, KJ, Holmes AP, Worsley KJ, Poline J-P, Frith CD, Frackowiak RSJ. Statistical parametric maps in functional imaging: a general linear approach. *Hum Brain Mapp* 1995;2:189-210.
- Talairach J, Tournoux P. *Co-planar stereotaxic atlas of the human brain: 3-dimensional proportional system-an approach to cerebral imaging*. New York: Thieme Medical Publishers; 1988.
- Fox PT, Perlmuter JS, Raichle ME. A stereotactic method of anatomical localization for positron emission tomography. *J Comput Assist Tomogr* 1985;9:141-53.
- Brett M, Johnsrude IS, Owen AM. The problem of functional localization in the human brain. *Nat Rev Neurosci* 2002;3:243-9.
- Kang KW, Lee DS, Cho JH, Lee JS, Yeo JS, Lee SK, et al. Quantification of F-18 FDG PET images in temporal lobe epilepsy patients using probabilistic brain atlas. *Neuroimage* 2001;14(1 Pt 1):1-6.
- Lee DS, Lee JS, Kang KW, Jang MJ, Lee SK, Chung JK, et al. Disparity of perfusion and glucose metabolism of epileptogenic zones in temporal lobe epilepsy demonstrated by SPM/SPAM analysis on ¹⁵O water PET, [¹⁸F]FDG-PET, and [^{99m}Tc]-HMPAO SPECT. *Epilepsia* 2001;42:1515-22.
- Lee SK, Lee DS, Yeo JS, Lee JS, Kim YK, Jang MJ, et al. FDG-PET images quantified by probabilistic atlas of brain and surgical prognosis of temporal lobe epilepsy. *Epilepsia* 2002;43:1032-8.
- Kang E, Lee DS, Lee JS, Kang H, Hwang CH, Oh SH, et al. Developmental hemispheric asymmetry of interregional metabolic correlation of the auditory cortex in deaf subjects. *Neuroimage* 2003;19:777-83.
- Lee HY, Paeng JC, Lee DS, Lee JS, Oh CW, Cho MJ, et al. Efficacy assessment of cerebral arterial bypass surgery using statistical parametric mapping and probabilistic brain atlas on basal/acetazolamide brain perfusion SPECT. *J Nucl Med* 2004; 45:202-6.
- Lee JS, Lee DS, Kang KW, Kim J, Kim YK, Kang E et al. Development of age, gender and ethnic specific anatomical and functional standard brain templates. *HBM02 Conf*, 2002 [Abstract].
- Koo BB, Lee JM, Kim JS, Lee JS, Kim IY, Kim JJ et al., Developing a Korean standard brain atlas on the basis of statistical and probabilistic approach and visualization tool for functional image analysis. *Korean J Nucl Med* 2003;37:162-70.
- Lee JS, Park KS, Lee DS, Chung J-K, Lee MC, Development of IDL-based software for multimodal image registration. *Korean J Nucl Med* 2001;35:30P [Abstract].
- Yoon U, Lee JM, Kim JJ, Lee SM, Kim IY, Kwon JS, et al. Modified magnetic resonance image based parcellation method for cerebral cortex using successive fuzzy clustering and boundary detection. *Ann Biomed Eng* 2003;31:441-7.
- Kim JJ, Crespo-Facorro B, Andreasen NC, O'Leary DS, Zhang B, Harris G, et al. An MRI-based parcellation method for the temporal lobe. *Neuroimage* 2000;11:271-88.
- Crespo-Facorro B, Kim JJ, Andreasen NC, O'Leary DS, Wiser AK, Bailey JM, et al. Human frontal cortex: an MRI-based parcellation method. *Neuroimage* 1999;10:500-19.
- Geyer S, Ledberg A, Schleicher A, Kinomura S, Schormann T, Burgel U, et al. Two different areas within the primary motor cortex of man. *Nature* 1996;382:805-7.
- Geyer S, Schleicher A, Zilles K. Areas 3a, 3b, and 1 of human primary somatosensory cortex. *Neuroimage* 1999;10:63-83.
- Amunts K, Schleicher A, Burgel U, Mohlberg H, Uylings HB, Zilles K. Broca's region revisited: cytoarchitecture and intersubject variability. *J Comp Neurol* 1999;412:319-41.
- Amunts K, Malikovic A, Mohlberg H, Schormann T, Zilles K. Brodmann's areas 17 and 18 brought into stereotaxic space-where and how variable? *Neuroimage* 2000;11:66-84.
- Grefkes C, Geyer S, Schormann T, Roland P, Zilles K. Human somatosensory area 2: observer-independent cytoarchitectonic mapping, interindividual variability, and population map. *Neuroimage* 2001;14:617-31.
- Morosan P, Rademacher J, Schleicher A, Amunts K, Schormann T, Zilles K. Human primary auditory cortex: cytoarchitectonic subdivisions and mapping into a spatial reference system. *Neuroimage* 2001; 13:684-701.
- Schormann T, Zilles K. Three-dimensional linear and nonlinear transformations: an integration of light microscopical and MRI data. *Hum Brain Mapp* 1998;6:339-47.
- Kim JS, Lee JS, Lee DS, Zilles K, Chung J-K, Lee MC. Nonlinear transformation of cytoarchitectural probabilistic maps of human brain onto Korean standard templates using elastic transformation with full-multigrid. *Korean J Nucl Med* 2003;37:45P [Abstract].
- Petit-Taboue MC, Landeau B, Desson JF, Desgranges B, Baron JC. Effects of healthy aging on the regional cerebral metabolic rate of glucose assessed with statistical parametric mapping. *Neuroimage* 1998;7:176-84.
- Willis MW, Ketter TA, Kimbrell TA, George MS, Herscovitch P, Danielson AL, et al. Age, sex and laterality effects on cerebral glucose metabolism in healthy adults. *Psychiatry Res* 2002;114:23-37.
- White LE, Lucas G, Richards A, Purves D. Cerebral asymmetry and handedness. *Nature* 1994;368:197-8.
- Amunts K, Jancke L, Mohlberg H, Steinmetz H, Zilles K. Interhemispheric asymmetry of the human motor cortex related to handedness and gender. *Neuropsychologia* 2000;38:304-12.
- Thompson PM, Cannon TD, Narr KL, van Erp T, Poutanen VP, Huttunen M, et al. Genetic influences on brain structure. *Nat Neurosci* 2001;4:1253-8.
- Amunts K, Schlaug G, Jäncke L, Steinmetz H, Schleicher A, Dabringhaus A, et al. Motor cortex and hand motor skills: structural compliance in the human brain. *Hum Brain Mapp* 1997;5:206-15.
- Zilles K, Kawashima R, Dabringhaus A, Fukuda H, Schormann T. Hemispheric shape of European and Japanese brains: 3-D MRI analysis of intersubject variability, ethnical, and gender differences. *Neuroimage* 2001;13:262-71.
- Kochunov P, Fox P, Lancaster J, Tan LH, Amunts K, Zilles K, et al. Localized morphological brain differences between English-speaking Caucasians and Chinese-speaking Asians: new evidence of anatomical plasticity. *Neuroreport* 2003;14:961-4.
- Lancaster JL, Woldorff MG, Parsons LM, Liotti M, Freitas CS, Rainey L, et al. Automated Talairach atlas labels for functional brain mapping. *Hum Brain Mapp* 2000;10:120-31.
- Horwitz B, Amunts K, Bhattacharyya R, Patkin D, Jeffries K, Zilles K, Braun AR. Activation of Broca's area during the production of

spoken and signed language: a combined cytoarchitectonic mapping and PET analysis. *Neuropsychologia* 2003;41:1868-76.
40. Bodegard A, Geyer S, Herath P, Grefkes C, Zilles K, Roland PE.

Somatosensory areas engaged during discrimination of steady pressure, spring strength, and kinaesthesia. *Hum Brain Mapp* 2003;20:103-15.