

# 혈흉을 동반한 폐동정맥루에 대한 치험

— 1예 보고 —

안재범\* · 김인섭\* · 정성철\* · 김우식\* · 신용철\* · 유환국\* · 김병열\*

## Pulmonary Arteriovenous Fistula with Hemothorax

— A case report —

Jae-Bum Ahn, M.D.\*, In-Sub Kim, M.D.\*, Sung-Chol Jung, M.D.\*, Woo-Shik Kim, M.D.\*  
Yong-Chul Shin, M.D.\*, Hwan-Kook Yoo, M.D.\*, Byung-Yul Kim, M.D.\*

Pulmonary arteriovenous fistula is usually considered as a subset of congenital anomalies or acquired causes which can produce a variety of conditions such as dyspnea, cyanosis, and pulmonary vascular bruit. The diagnostic methods can be diverse such as arterial blood gas analysis (ABGA), chest X-ray, chest CT and pulmonary angiogram but the most accurate diagnostic modality is thought to be the pulmonary angiogram. The complications of this disease are a rupture that can cause hemothorax, brain abscess, and cardiovascular accident, and the treatment options are either segmental resection or therapeutic embolization. A twenty-six year old female developed sudden dyspnea and visited our emergency room. The patient was diagnosed as having pulmonary arteriovenous fistula (size; 4×4×3 cm) in the superior segment of the right lower lobe, evidenced by chest CT and pulmonary angiogram. Consequently, she underwent an emergency right lower lobectomy. We report this rare case of combined hemothorax that we have experienced, from diagnosis to treatment.

(Korean J Thorac Cardiovasc Surg 2004;37:702-706)

- Key words:** 1. Hemothorax  
2. Pulmonary arteriovenous fistula  
3. Fistula

### 증 례

환자는 비교적 건강하게 일상생활을 해오던 26세 여자  
로 내원 30분 전 갑자기 발생한 호흡곤란을 주소로 응급  
실을 내원하였다. 응급실 내원 당시 혈압은 120/86 mmHg,  
심박수는 91회/분이었으며 호흡수는 분당 20회로 다소 빠  
른 호흡을 하였으며 체온은 36.8°C였고 심전도 검사상 정

상 소견을 보였다. 환자는 급성 병색이었고 규칙적인 심  
박동하에서 심잡음은 청진되지 않았으나 우측폐야에서  
감소된 호흡음이 청진되었다. 응급실 내원 직후 시행한  
동맥혈가스분석 검사상 pH는 7.472, 혈중산소분압은 54.2  
mmHg, 혈중이산화탄소분압은 28.1 mmHg, 혈중산소포화  
도 90.7%였다. 혈액 검사상 백혈구수치는 8,000/mm<sup>3</sup>, 혈색  
소수치는 14.4 g/dL, 적혈구용적률은 43%, 혈소판수치는

\*국립의료원 흉부외과

Department of Thoracic & Cardiovascular Surgery, National Medical Center

†본 논문은 국립의료원 임상연구비에 의해 이루어졌음.

논문접수일 : 2004년 1월 2일, 심사통과일 : 2004년 7월 2일

책임저자 : 안재범 (100-799) 서울특별시 중구 을지로 6가 18-79, 국립의료원 흉부외과

(Tel) 02-2260-7177, (Fax) 02-2273-7508, E-mail: 4uni75@medigate.net

본 논문의 저작권 및 전자매체의 지적소유권은 대한흉부외과학회에 있다.

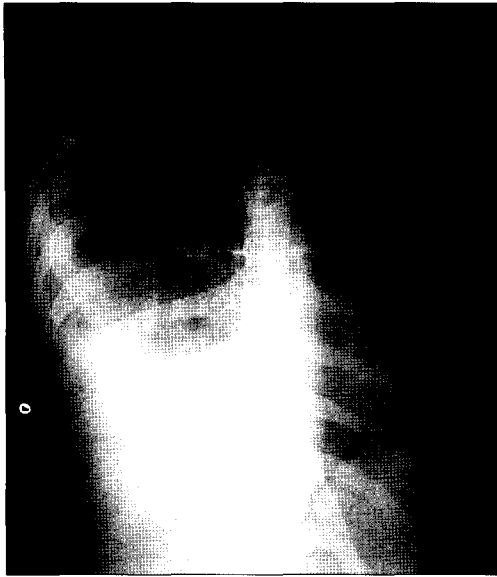

Fig. 1. Chest X-ray shows right pleural effusion.

221,000/mm<sup>3</sup>였으며 전해질 검사와 간기능 검사상 정상 소견을 보였다. 단순흉부촬영상 우측 폐하부에 흉강 내 유출액 소견을 보여(Fig. 1) 흉강천자를 시행하여 혈흉을 확인한 후 이에 대해 흉강삼관술을 시행하였다. 흉강삼관술 후 조영제를 이용한 흉부전산화단층촬영을 시행하여 우측 혈흉 소견과 우하엽의 상분절에 약 4×4×3 mm로 조영되는 종괴를 확인하였다(Fig. 2). 환자는 약 700 mL의 배액 이후 더 이상의 혈액이 배출되지는 않았고 단순흉부촬영상 호전소견을 보였으나 마스크를 통한 5 L/min의 산소 투여하에서도 호흡곤란이 지속되며 혈중산소포화도도 93%로 크게 호전되지 않아, 급성의 대규모 단락이 존재하는 폐동정맥루를 강하게 의심하여 폐동맥 조영술을 시행하였다(Fig. 3). 폐동맥조영술 결과 폐동정맥루가 관찰되었고 우폐하엽에서 좌심방으로 직접 들어가는 폐동정맥루를 진단하였으며, Qp : Qs는 1 : 1.35, 폐모세혈관 산소포화도(pulmonary capillary O<sub>2</sub> saturation)는 98.7%, 대퇴동맥에서 측정된 체동맥 산소포화도는 91.0%로 폐동맥과 체동맥 간의 우-좌 단락이 있음을 확인하였다.

급성으로 폐동정맥루가 파열된 것으로 판단하여 이환된 폐엽절제술을 계획하고 응급수술을 시행하였다. 수술은 전신마취하에 좌측와위 자세를 취한 후 4번째와 5번째 늑골 사이를 절개한 후 우측 폐를 허탈시킨 다음 우측 기저분절동맥과 상분절동맥, 우하엽폐동맥, 하부폐정맥을 순서대로 절찰 후 절단하였다. 그후 우하엽 기관지는 자동분합기를 이용하여 절제한 후 우하엽을 완전 제거하였

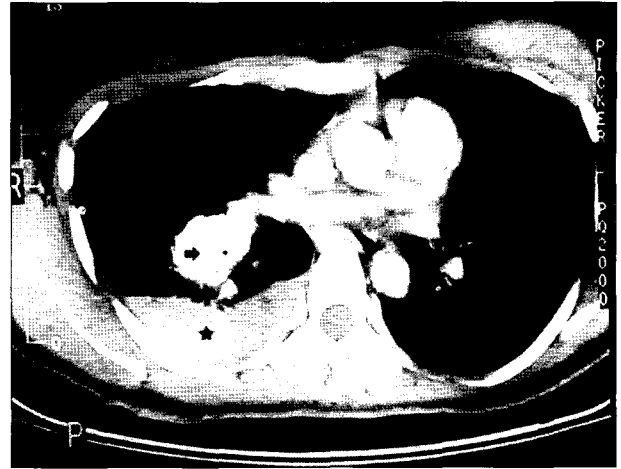


Fig. 2. Enhanced chest CT shows 4×3 cm sized mass (arrow) in right lower lobe and hemothorax (asterisk).

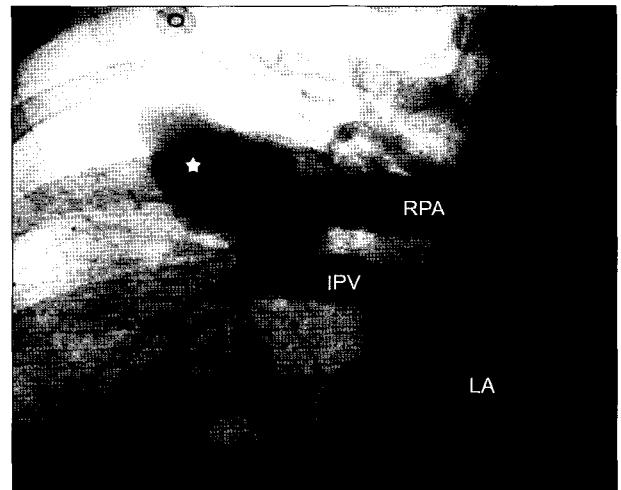
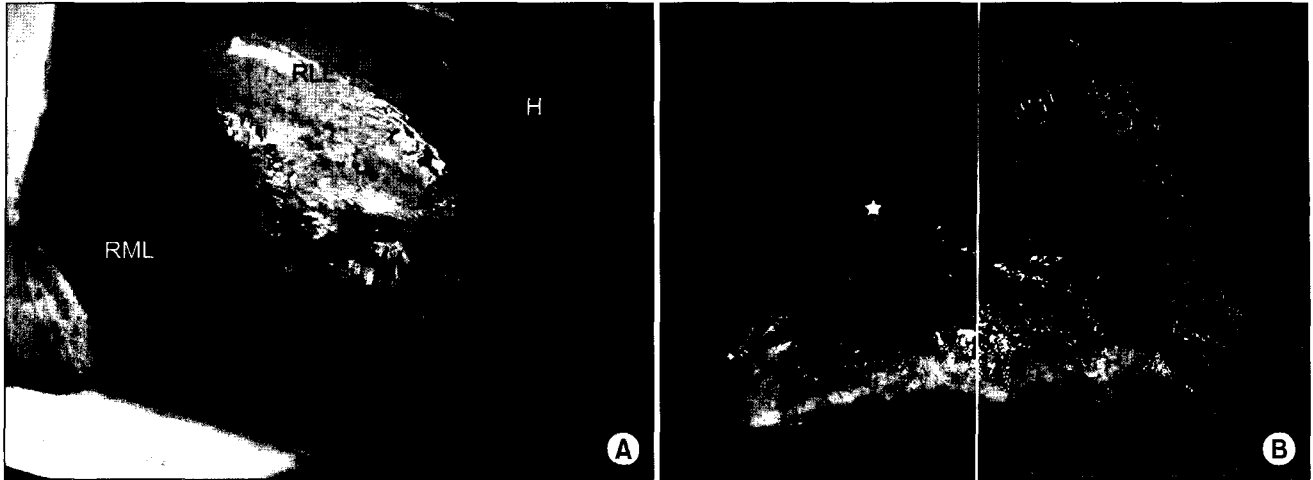


Fig. 3. Frontal view of pulmonary angiogram reveals pulmonary arteriovenous fistula (asterisk) directly draining to left atrium via inferior pulmonary vein (RPA=Right pulmonary artery; IPV=Inferior pulmonary vein; LA=Left atrium).

다. 수술소견상 우하엽의 상분절 표면에 약 4×4 cm의 돌출된 종괴가 관찰되었으며(Fig. 4) 병리조직검사상 상분절의 폐동정맥루가 진단되었다. 환자는 술 후 수술실에서 별 문제 없어 기관삽관을 제거하였고 술 후 1병일간 중환자실에서 집중 치료를 받았으며 술 후 마스크를 통한 3 L/min 산소 투여하에서 동맥혈가스분석 검사상 pH는 7.432, 혈중산소분압은 228 mmHg, 혈중이산화탄소분압은 33.0 mmHg, 혈중산소포화도 100%로 측정되었다. 술 후 시행한 혈액학적 검사상 정상 소견을 보였으며 드물게 폐



**Fig. 4.** A=The operative finding is bulging mass (arrow) on right lower lobe; B=Ruptured mass (asterisk) of resected lobe reveals single sac, thinness of the vascular wall and lack of tissue in the surrounding lung (RML=Right middle lobe; RLL=Right lower lobe; H=Hematoma).

동정맥루와 동반할 수 있는 대뇌병변에 대한 대뇌컴퓨터 단층촬영 시행 결과 특이 소견 없어 술 후 4병일째 삽입된 흉관을 제거하였고 11일째 되는 날 퇴원하여 현재 외래를 통한 추적관찰 중이다.

## 고 찰

1897년 Churton이 처음으로 폐동정맥루에 대해 기술한 이후 폐동정맥루는 드물게 학회에 보고되는 질병이다[1]. 저자들은 국내 문헌을 고찰한 결과 기존의 혈흉을 동반한 단순 선천성폐동정맥루에 관한 연구 논문이 없어 이에 대한 증례를 보고하게 되었다.

폐동정맥루는 선천성 혹은 후천성으로 발생하는 폐동맥의 기형이다. 선천적인 경우 폐동정맥루는 단독으로 발생할 수 있으며 이에 대해 Brain과 Kauntze[2,3]는 정상적인 발생에서는 최종 폐동맥(definitive pulmonary artery)을 형성하는 제6아가미궁과 폐신경총이 교통한 후에는 원시 배대동맥(primitive dorsal aorta)에서 기관지후 폐신경총(post-bronchial pulmonary plexus)으로 가는 분지들이 소멸되는데 선천성 폐동정맥루의 경우는 이러한 분지들이 잔존했기 때문이라고 설명했다. 또한 약 7~15%에서는 일반적인 Osler-Weber-Rendu 질환으로 알려진 유전성 출혈성 모세혈관확장증(Hereditary hemorrhagic telangiectasia)과 함께 동반되는데 유전성 출혈성 모세혈관 확장증은 가족력, 반복적인 비출혈, 모세혈관 확장증을 3대 특징으로 하며 상

염색체 우성 유전질환으로 피부 점막 및 내부장기에 혈관 확장증, 동정맥기형, 동맥루 등이 광범위하게 나타날 수 있다고 한다. 가족력은 약 30%에서 관찰되며, 약 35%에서 폐동정맥루를 동반한다[4] 후천적으로 발생하는 경우는 반복되는 흉막염이나 늑골 골절 등의 흉곽 손상, 흉관 삽입술 후에 생성되거나, 폐의 부위의 원발성 암에 의한 전이성 폐암이 발생하는 경우나 폐주혈흡충증(Schistosomiasis)이나 만성 간경화증(Long-standing hepatic cirrhosis), 방선상균증(actinomycosis) 등의 경우이다. 본 증례의 환자는 후천적인 발병원인에 대한 병력이 없어 선천성 폐동정맥루로 추정되며 또한 비출혈의 가족력과 과거 1개월에 1회 정도의 비출혈의 과거력이 있어 유전성 출혈성 모세혈관 확장증을 의심하여 피부과와 이비인후과에 자문하였으나 병력 이외에는 특이한 소견이 없어 유전성 출혈성 모세혈관 확장증과의 연관성은 없었다.

폐동정맥루는 남녀의 비율이 1대 1.5로 여자의 비율이 높으며 증상이 발현되는 평균 나이는 40대이다. 증상은 대규모 단락이 존재하는 경우 호흡곤란, 청색증, 곤봉지, 폐혈관 잡음, 박출성 심잡음, 이차적 적혈구 증가증 등이 있으며 유전성 출혈성 모세혈관확장증과 동반될 경우 비출혈과 각혈, 흉부통증, 심계항진, 두통과 같은 신경학적 증상이 나타날 수 있다[1]. 증상의 경중은 병리생리학적 장애, 즉 가스 교환의 정도에 따라 다르며 다양한 주소를 갖고 있다. 그러나 Burke 등[5]은 아주 작은 크기의 폐동정맥루의 경우 13~56%의 환자에 있어서는 무증상이었다

고 보고하였다. 환자는 20대 여자로서 대규모의 우-좌 단락이 존재하였기에 급성으로 발생한 호흡곤란이 있었지만 기타 다른 만성적 증상 및 이학적 이상소견은 보이지 않았다.

폐동정맥루의 진단은 이학적 소견과 동맥혈가스분석같은 혈액검사와 단순흉부촬영, 흉부전산화단층촬영, 폐동맥조영술 등 방사선학적 검사를 통해 이루어지며 그 중 폐동맥조영술이 가장 정확한 진단법이다. 신체 검사상 폐혈관 잡음은 흉강 내의 압력변화, 즉 Valsalva maneuver에 의해서는 25% 정도 크기가 감소되어 들릴 수 있으며 Müller maneuver (호기후 후두개 폐쇄 후 노력성 흡기)에 의해 증가되어 들릴 수 있다. 혈액검사상 동맥혈 산소포화도 감소, 적혈구용적률 증가, 이차적 적혈구증가증 등의 소견이 보이며 단순흉부촬영상 하나 혹은 그 이상의 원형 비석회화성 불투명 병변을 보인다. 흉부전산화단층촬영상 조영 증가된 병변과 폐동맥조영술상 폐동정맥루가 관찰된다. 병변은 주로 하엽의 흉막 표면에 존재하며 60~75%의 환자에 있어서는 하나의 병변이 관찰된다[1]. 본 증례의 환자는 단순흉부촬영상 우하폐영역에 하나의 비석회화성 불투명 병변을 보였으며 흉부전산화단층촬영상 4×4×3 cm의 종괴가 관찰되었다. 폐동맥조영술상 우하엽폐동맥에서 우하부폐정맥을 지나 좌심방으로 직접 들어가는 폐동정맥루가 진단되었으나 폐정맥 산소포화도 측정을 위해 주폐동맥을 통한 폐동정맥루의 혈액 채취는 해부학적 접근의 어려움과 폐동정맥루의 파열에 대한 위험으로 인해 시행하지 못하였다.

치료받지 않은 환자에 있어 폐동정맥루의 합병증으로는 이차적 적혈구증가증, 흉막염 등이 있으며 환자의 약 10%에서는 폐동정맥루의 파열로 인한 혈흉이 발병할 수 있고 약 15%에서는 다량의 각혈이 발병할 수 있다. 폐혈관의 확장에 대한 기전은 알려져 있지 않으나 병리학적으로 간에서 생성되는 혈관확장 인자의 생산 증가나 분해의 저하 또는 혈액내 존재하는 혈관수축 물질의 기능 억제와 관련되어 있다고 추정된다[6]. 또한 신경학적 합병증으로는 환자의 약 30%에서 두통과 어지럼증, 반신 불수 등이 있을 수 있으며 그 중 5~10%에서는 기이 색전으로 인한 뇌졸중과 뇌농양이 발병할 수 있다. Dines 등[1]은 치료받지 않은 환자에 있어서 평균 6년의 추적관찰 기간 중 11%의 사망률과 26%의 이병률을 보고하였다. 본 증례의 여자 환자의 경우는 조직학적으로 내피세로로 덮인 얇은 벽을 가진 하나의 폐동정맥루가 알 수 없는 원인에 의해 혈류량이 갑작스럽게 증가하게 되어 얇은 혈관벽이 파열되어

혈흉이 발병한 것으로 추정하였다.

폐동정맥루에 대한 치료는 Shenstone이 1940년 처음으로 전폐절제술을 시행했으며 그 이후에는 수술적 절제술이 최근까지는 기본 치료법이었지만 최근에는 풍선 도자술을 이용한 폐쇄술이 이용되고 있다. 폐동정맥루는 조기 진단과 함께 수술적 치료나 치료적 색전술을 시행함으로써 폐동정맥루 파열로 인한 혈흉, 기이 색전으로 인한 뇌졸중이나 뇌농양을 예방할 수 있다. Dines 등[1]은 수술적 응증으로 증상이 있고 큰 단락이 있는 경우, 폐동정맥루가 점점 커지는 경우, 다발성 양측성 폐동맥루가 있다고 하더라도 보존적인 절제술로서도 단락의 양을 줄일 수 있는 경우, 전신동맥으로부터 폐동맥루가 혈액공급을 받는 경우 등을 들고 있다. 단독 병소인 경우에는 수술적 절제술이 최선이며, 다발성 병소를 갖는 경우에는 방사선학적 유도하에 풍선이나 코일을 이용하여 치료적 색전술을 시행할 수 있다. 치료적 색전술은 환자가 고령이고, 수술의 고위험군이거나 병소가 다발성이어서 절제술을 시행하기 어려운 환자에 시행할 수 있다[7]. 하지만 혈전의 파급과 재발의 위험성이 있어 지속적인 추적 관찰이 필요하다[8]. 본 환자에 있어서는 병변이 우하엽상분절에 발생한 단독 병소이며 다량의 우-좌단락이 존재하며 파열에 의한 혈흉이 발생되어 수술적 제거가 최선의 치료라 판단되어 늑간 절개 후 우측 폐를 허탈시킨 다음 폐동맥을 절찰한 후 상구역절제술을 시행하려고 하였으나 병변 부위 확인 직후 폐동정맥루의 파열이 일어나 상구역절제술의 시행이 불가능하여 우하엽 절제술을 시행하였다.

## 참 고 문 헌

1. Ferguson TB Jr, Ferguson TB. *Congenital lesions of the lung and Emphysema*. In: Sabiston DC Jr, Spencer FC. *Surgery of the chest*. 6th ed. Philadelphia: W.B. Saunders. 1995;869-71.
2. Blevins CE. *Embryology of the lungs*. In: Shields TW. *General Thoracic Surgery*. 4th ed. Malvern: Silliams & Wilkins. 1994;50-5.
3. Kiphart RJ, Mackenzie JW, Templeton AW, Martin RA. *Systemic-pulmonary Arteriovenous Fistula of the Chest wall and Lung*. *J Thorac Cardiovasc Surg* 1976;54:113-20.
4. Chang DS, Kim MN, Hong CK, Ro BI. *A case of hereditary hemorrhagic telangiectasia*. *Korean J Dermatol* 2002;40(9): 1148-50.
5. Burke CM, Safai C, Nelson DP, Raffin TA. *Pulmonary arteriovenous malformations: A critical update*. *Am Rev Respir Dis* 1986;134:334-9.
6. PCCU Lesson 10, Volume13-Pulmonary Arteriovenous Malfor-

- mations. Available at: [http://www.chestnet.org/download/education/online/vol13\\_10\\_12.pdf](http://www.chestnet.org/download/education/online/vol13_10_12.pdf). Accessed May 20, 2004.
7. Puskas JD, Allen MS, Moncure AC, et al. *pulmonary arteriovenous malformations: Therapeutic options*. Ann Thorac Surg 1993;56:253-8.
8. Haitjema TJ, Overtoom 'TThC, Westermann CJJ, Lammers JWJ. *Embolization of pulmonary arteriovenous malformations: Results and follow up in 32 patents*. Thorax 1995;50: 719-23.

=국문 초록=

폐동정맥루는 선천적 혹은 후천적인 원인에 의해 발병할 수 있으며 단락이 존재하는 경우 호흡곤란, 청색증, 폐혈관 압박 등의 증상이 나타날 수 있다. 진단 방법은 혈액검사, 흉부단순촬영, 흉부전산화 단층촬영, 폐동맥조영술 등이 있으며 그 중 가장 정확한 진단 방법으로는 폐동맥조영술이 있다. 폐동정맥루의 합병증으로는 과열로 인한 혈흉, 뇌농양, 뇌졸중 등이 있으며 이에 대한 치료법으로는 수술적 절제술과 치료적 색전술을 시행할 수 있다. 26세 여자 환자가 내원 30분 전 갑자기 발생된 호흡곤란을 주소로 내원하였다. 흉부전산화단층촬영과 폐동맥조영술상 우하엽 상분절에서 4×4×3 cm의 폐동정맥루가 진단되어 우하엽 절제술을 계획한 후 응급수술을 시행하였다. 저자들은 우하엽 상분절에 발병한 혈흉을 동반한 선천성 폐동정맥루를 치험하였기에 문헌고찰과 함께 증례보고하는 바이다.

- 중심 단어 : 1. 혈흉  
2. 폐동정맥루  
3. 루