

식도 절제술 후 발생한 위기관지 누공 1예

김현태* · 손국희* · 김영삼* · 김정택* · 백완기* · 김광호* · 윤용한*

A Case of Gastrobronchial Fistula after Esophagectomy

Hyun Tae Kim, M.D.*, Kuk Hui Son, M.D.*, Young Sam Kim, M.D.*, Joung Taek Kim, M.D.*
Wan Ki Baek, M.D.*, Kwang Ho Kim, M.D.*, Yong Han Yoon, M.D.*

Benign gastrobronchial fistula (GBF) after Ivor Lewis operation is a very rare and serious complication. We describe a patient with GBF who was successfully managed on the single-stage repair, 15 months after the Ivor Lewis operation. After the division of the GBF, the bronchial and gastric defects were closed directly. The omental flap and the pedicled 5th. intercostal muscle flap were interposed between the closed defects. The literature of this subject is reviewed and discussed.

(Korean J Thorac Cardiovasc Surg 2004;37:193-196)

- Key words:** 1. Gastric fistula
2. Esophagogastrostomy
3. Esophageal neoplasms
4. Complication

증례

45세 남자 환자로 내원 2주 전부터 시작된 연하 곤란을 주소로 개인 내과의원 방문하여 시행한 위식도 내시경 및 생검상 상절치로부터 약 30 cm 식도부위의 궤양성 병변에서 편평상피세포암이 발견되어 본원으로 전원되었다. 환자는 3년 전 폐결핵으로 치료받았고, 30 pack-year의 흡연 경력이 있었다. 본원에서 시행한 경식도 초음파 검사(EUS)에서 식도 점막내암 및 2개의 식도 주위 임파절 비대 (1.2 cm, 1.0 cm) 소견을 보였으며 타 장기로의 전이는 없어 T1N1M0 Stage IIb로 판단되었으며 Ivor Lewis 수술을 시행하였다. 수술 전 항암제 투여 및 방사선 치료는 없었다. 수술 소견상 특이 소견은 없었고 EEA 자동봉합기(Ethicon autostuture®) 25 mm를 사용하여 식도-위 문합하였다. 수술 후 병리 조직 결과는 점막내 잘 분화된 편평상

피세포암으로 임파절 침범은 없어 T1N0M0 Stage I이었다. 수술 후 별 문제 없이 회복되었고 수술 후 7일째 시행한 식도조영술 검사에서 누출소견이 없어 구강 섭취를 시작하였고, 수술 후 18일째 퇴원하였다.

이후 주기적인 외래 관찰도중 시행한 위 내시경상 궤양을 동반한 역류성 식도염이 식도 절제술 후 1년만에 발견되었으며, 다른 특별한 문제는 없었다. 내시경 검사 3개월 후부터 기침이 시작되었으며 기침 후 쓴맛이 나는 가래가 있어 오다가 저녁 식사 후 기침과 구토 증상이 심해져 본원 응급센터를 통해 입원하였다. 입원 후 시행한 내시경 검사에서 위의 소만부위에 약 2 cm의 원형의 깊은 궤양이 있고 그 저부에 0.7 cm의 개구부가 기관지로 연결되어 있었고(Fig. 1), 기관지경 검사에서도 우측 주기관지에 누공의 개구부가 확인되었으며(Fig. 2), 위식도 조영술상에서도 위기관지 누공이 관찰되었다(Fig. 3). 암의 재발 증거는 없

*인하대학교 의과대학 흉부외과학교실

Department of Thoracic & Cardiovascular Surgery, Collage of Medicine, Inha University, Incheon, Korea

논문접수일 : 2003년 8월 22일, 심사통과일 : 2003년 11월 10일

책임저자 : 윤용한 (400-711) 인천시 중구 신흥동 3가 7-206, 인하대학교 의과대학 흉부외과학교실

(Tel) 032-890-3577, (Fax) 032-890-3099, E-mail: yoonkwon@inha.ac.kr

본 논문의 저작권 및 전자매체의 지적소유권은 대한흉부외과학회에 있다.

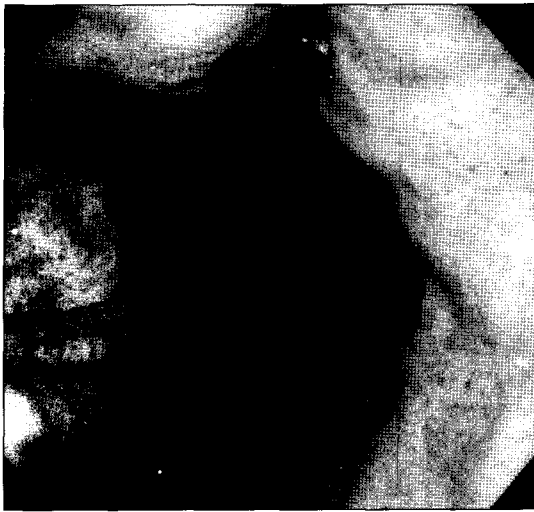

Fig. 1. Preoperative esophagogastroscope shows 2 cm sized round, deep ulcer in lesser curvature side of stomach. There was a 0.7 cm sized fistula opening that was connected with right bronchus in the ulcer lesion.

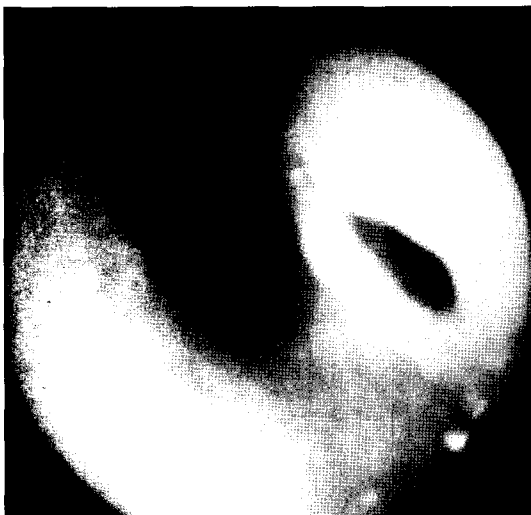

Fig. 2. Preoperative bronchoscope shows a fistula opening in the right main bronchus.

었다. Ivor Lewis 수술 시행한 후 발생한 위기관지 누공으로 진단되어 수술을 시행하였다. 수술은 우측 개흉술로 5번째 늑간으로 흉강내로 들어갔다. 우측 주기관지 부위에 심한 유착이 있었고, 유착 박리 후 위부위에 고름주머니가 있었고 위기관지 누공이 관찰되었다. 누공 박리와 분리한 후 기관지 개구부는 바이크릴(vicryl) 4-0 & 3-0을 이용하여 단속봉합하였다. 위 개구부는 바이크릴 3-0와 겹겹 전사 3-0을 이용하여 이중(double layer)으로 봉합하였

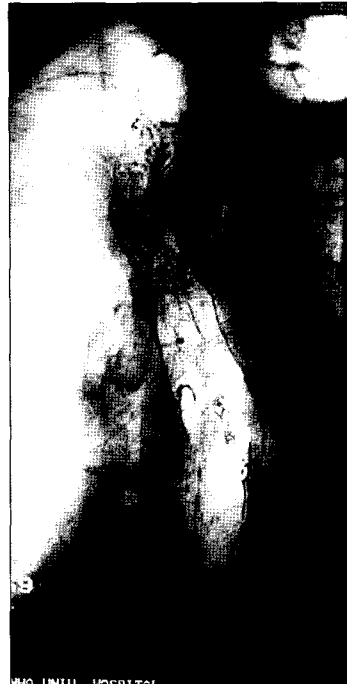


Fig. 3. Preoperative esophagogastrogram shows linear tract lesion in posterolateral aspect of proximal stomach without mediastinal leakage.

고 위의 장축벽으로 보강하였다. 분리된 누공 사이는 대망과 5번째 늑간근으로 피판 보강술을 시행하였다. 누공 부위의 병리조직 소견은 만성 염증 및 궤양이었다. 수술 후 2일째 우측 폐 상엽의 허탈 소견이 있어 기관지 내시경을 시행하여 객담을 제거하였고 당시 관찰된 소견에서는 봉합부위의 열개는 없었다. 수술 후 9일째 시행한 식도 조영술에서 누출은 없었고 위 내시경상 작은 위궤양이 있었으나 봉합부위는 깨끗하였다. 환자는 수술 후 15일째 별다른 문제 없이 퇴원하였으며 수술 후 5개월 현재 특이 소견 없이 외래 관찰 중이다.

고 찰

식도암 환자에서 Ivor Lewis 수술 후 발생할 수 있는 합병증으로 위기관지 누공은 매우 드물지만 환자가 사망할 가능성이 높고 임상적으로 치료가 어려운 실정이다. 환자는 주 증상으로 체중 감소, 연하곤란, 식사와 연관된 기침 등의 비교적 경한 상태로 내원하기도 하며, 재발성의 기관지폐렴, 호흡 부전증 그리고 중격동염과 같이 치명적인 상태로 내원하기도 한다.

흉강 내에 위치한 위에 발생한 궤양에 의한 누공 발생

에 대한 원인으로는 아직 논란의 여지가 있지만 다음과 같은 기전들이 보고되고 있다[1]. 첫째, 담즙 역류에 의한 가스트린 분비 증가로 위벽 점막의 상피층을 통한 수소 이온의 통과를 증가시켜 점막 손상과 염증을 유발한다는 기전이 있으나 아직 증명되지는 못했다. 둘째, 흉곽내 음압에 의한 위저류로 위 점막과 담즙, 췌장 효소의 접촉 시간이 길어져 세균번식을 초래하며 비결합 담즙산의 생성이 증가하여 점막 손상을 초래한다. 셋째, 위의 박리에 따른 허혈로 인한 위 점막의 회복능력 저하로 인한 만성 위염이 원인이 된다. 본 증례의 환자도 수술 전부터 만성 위염 및 궤양이 있었던 점으로 보아 이 기전에 의해서 누공이 발생했다고 할 수 있다. 특히 위의 소만부위는 혈류 공급이 가장 나쁜 부위로 궤양 발생이 잦은 부위이다. 넷째, 정확한 기전은 모르나 방사선 조사도 원인 중에 포함될 수 있다[2].

임상적으로 누공이 의심되면 주로 식도 조영술을 시행하여 진단을 한다. 위 내시경은 누공의 위치 확인에 도움이 되나 누공의 크기가 작은 경우에는 위 점막의 융기 때문에 발견하기가 어렵고 이 때는 기관지경 검사가 더 유용하다.

누공에 대한 적절한 치료에 대해서는 아직까지 논란의 여지가 많다. 누공 발생의 원인도 중요하지만, 누공의 위치와 크기 그리고 증상의 경중에 따라 적절한 방법을 선택하는 것이 좋다는 보고가 있다[3]. 종격동염이나 호흡기계의 감염이 없다면, 금식과 필요 시 항생제 투여 등의 보존적 요법으로 치료가 가능할 수 있다. 위기관지 누공의 수술은 누공의 분리와 직접 봉합이 선호되고 있으며, 재발을 방지하기 위해 살아있는 조직으로 분리된 누공 사이를 채워주어야 한다. 기관지의 누공이 커서 봉합 후 협착이 예상되면 광배근을 이용한 근육 피판이나[4] 대흉근편[5], 유경 심낭 이식편[6] 등으로 성공적인 결과를 보고한 경우도 있다. 대흉근편을 이용한 경우에는 1년 뒤 부검에서 시행한 조직검사서 호흡기계 상피세포로 치환된 것

을 확인할 수 있었다는 보고가 있었다[7]. 본 증례에서는 식도암 수술 전부터 있던 만성 위염과 궤양의 악화가 누공 형성의 원인으로 생각되었다. 수술은 위측 누공은 박리 가능한 위 조직이 충분하여 일차 봉합이 가능하였고 기관지측 누공도 크기가 비교적 작아 일차 봉합을 하였으며, 분리된 누공 사이로는 위와 함께 박리되어 흉강 내에 위치한 대망편과 5번째 늑간근편을 이용한 피판 삽입술로 치료되었기에 문헌 고찰과 함께 보고한다.

참 고 문 헌

1. McDermott M, Hourihane DO. *Fatal non-malignant ulceration in the gastric tube after oesophagectomy*. J Clin Pathol 1993;46:483-5.
2. Pac M, Basoglu A, Yediyildiz S, Yekeler I, Yilmaz A. *Gastrobronchial fistula as a result of radiotherapy after transhiatal esophagectomy*. Ann Thorac Surg 1991;51:696-7.
3. Christianne JB, Jan BFH, Paul F, Hugo O, Jan BL. *Benign tracheo-neo-esophageal fistulas after subtotal esophagectomy*. Ann Thorac Surg 2001;72:221-4.
4. Koji H, Nobutoshi A, Soji O, Kazuyuki T, Masaki K, Tsuyoshi K. *Gastric tube-to-tracheal fistula closed with a latissimus dorsi myocutaneous flap*. Ann Thorac Surg 1999; 68:561-2.
5. Saito H, Minamiya Y, Hashimoto M, et al. *Repair of reconstructed gastric tube bronchial fistula after operation for esophageal cancer by transposing a pedicled pectoralis major muscle flap: report of three successful cases*. Surgery 1998;123:365-8.
6. Yim SB, Zo JI. *Recurrent gastrobronchial fistula after esophagectomy*. Korean J Thorac Cardiovasc Surg 2001;34: 189-93.
7. Manabu O, Reijilo S, Satoru M, Michihino K, Jun-ichi O. *Histological confirmation of healing of gastrobronchial fistula using a muscle flap*. Ann Thorac Surg 2002;73: 1298-9.

=국문 초록=

Ivor Lewis 수술 후에 발생하는 위기관지 누공은 매우 드물지만 위중한 합병증이다. 본 증례는 식도암 환자에서 Ivor Lewis 수술 후 15개월째에 발생한 위기관지 누공에 대하여 단 단계 교정술을 시행한 것으로, 먼저 위식도 누공을 분리한 후 기관지 부위와 위 부위의 결손을 직접 봉합했고, 대망편과 5 번째 늑간근편을 이용하여 봉합된 결손부위 사이를 보강하였다. 본원에서 시행한 식도 절제술 후의 합병증으로 발생한 위기관지 누공에 대한 치료로 좋은 결과를 보였기에 문헌 고찰과 함께 보고한다.

- 중심 단어 : 1. 위누공
2. 식도-위 문합술
3. 식도 종양
4. 합병증