

월경 시 객혈을 동반한 폐 자궁내막증 치험 1예

장원채* · 유 웅* · 김병표* · 최용선* · 홍성범* · 오봉석*

A Case of Pulmonary Endometriosis Causing Catamenial Hemoptysis

Won-Chae Jang, M.D.*, Ung Yu, M.D.*, Byong-Pyo Kim, M.D.*, Yong-Sun Choi, M.D.*
Sung-Bum Hong, M.D.*, Bong-Suk Oh, M.D.*

Pulmonary endometriosis is a rare disorder. We report a case of a 38-year-old woman with a 10-year history of catamenial hemoptysis due to pulmonary endometriosis which was diagnosed by CT during menstruation and treated successfully by wedge-resection of the right middle lobe. Medical therapy with hormones was not performed. There is no evidence of recurrence 5 months after the operation.

(Korean J Thorac Cardiovasc Surg 2004;37:95-97)

Key words: 1. Lung
2. Hemoptysis
3. Endometriosis
4. Hemorrhage

증 례

환자는 38세의 여자로서 약 10년 동안의 반복적인 객혈을 주소로 내원하였다. 환자의 객혈은 항상 월경 시작 2~3일 후에 1~2회 발생하였고, 월경 시 약간의 흉복부 동통 및 월경과다 외에 특이한 소견은 없었다. 환자의 객혈은 월경 후 자연 호전되는 소견을 보였고, 내원 약 1년 전부터 항에스트로겐 호르몬(Danazol®) 치료를 받은 적이 있었으나 최근 약물치료를 중단한 후 다시 반복적인 객혈이 발생하였다. 환자의 과거력상 폐질환이나 수술한 병력 등은 없었으며, 복부 초음파 등 부인과적 검사 소견에서도 특이한 소견은 없었다. 환자의 이학적 검사 및 혈액검사상 특이 소견은 없었으며, 흉부 단순 촬영상도 특이 소견은 없었다. 환자는 월경기간에 흉부 전산화단층촬영을 시행하였으며, 촬영상 우측 중엽 외측에 1×1 cm 크기의 경

계가 분명한 낭성 병변을 확인하고(Fig. 1) 폐에 발생한 자궁내막증 진단하에 수술을 시행하였다.

수술은 우외측 소절개 개흉술을 시행하였으며 전반적으로 늑막 유착이 있어 우측 중엽 부위에 대한 늑막 박피술을 시행한 후 우측 중엽에 접근하였다. 육안적 소견상 정상 폐조직과 자궁내막증이 있는 부위를 구분할 수가 없었으며(Fig. 2), 흉부 전산화단층촬영 결과 병변이 있는 것으로 확인된 소엽간 근처의 우측 중엽 외측에 대해 조직 검사를 시행하여 병변 부위를 확인한 후, 그 주위를 Multifire GIA 80 (Auto Suture Company, USSC; Norwalk, Conn)을 이용하여 광범위한 췌기 절제술을 시행하였다.

수술 후 절제된 조직에 대한 병리학적 검사 결과 폐동맥 혈관의 내막 증식(intimal hyperplasia)과 그 주위가 자궁내막(endometrium)에 싸여 있는 자궁내막증을 확인할 수 있었다(Fig. 3).

*전남대학교 의과대학 흉부외과학교실

Department of Thoracic and Cardiovascular Surgery, Chonnam National University Medical School

논문접수일 : 2003년 10월 14일, 심사통과일 : 2003년 11월 1일

책임저자 : 장원채 (502-240) 광주광역시 동구 학동 8번지, 전남대학교 의과대학 흉부외과학교실

(Tel) 062-220-6546, (Fax) 062-227-1636 E-mail: jangwonchae@hanmail.net

본 논문의 저작권 및 전자매체의 지적소유권은 대한흉부외과학회에 있다.

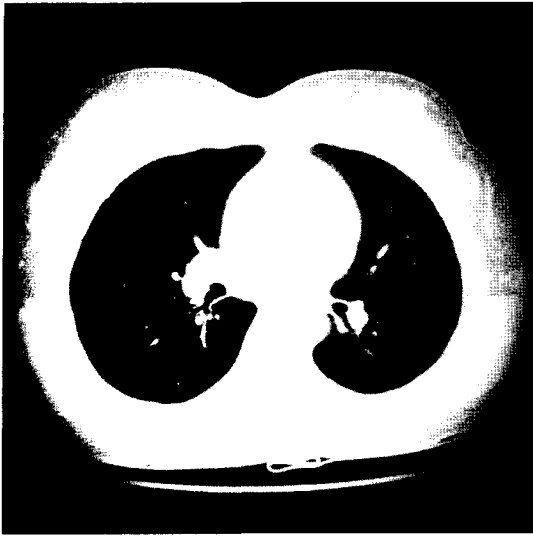


Fig. 1. CT scan of the lung at time of menstruation: There is an 1×1 cm cystic lesion in the right middle lobe, surrounded by lung parenchyma which has ground-glass opacity.



Fig. 2. Intraoperative finding: The middle lobe lesion is not clearly identified by grossly.

환자는 수술 후 특별한 합병증 없이 퇴원하였으며, 퇴원 후 5개월이 지난 현재 내과적 약물치료 없이 객혈 등의 재발 소견 없는 상태로 외래 추적 관찰 중이다.

고 찰

폐 자궁내막증에 의해 월경 시 발생하는 객혈은 매우 드문 질환으로 1956년 Lattes 등[1]에 의해 처음 보고된 이래로 최근까지 약 30~40여 예가 보고되고 있으며, 이 중 병리조직학적으로 확진된 경우는 단지 1/3 정도에 지나지




Fig. 3. Microscopic finding: The submitted specimen discloses small focus of endometrial tissue in relatively normal lung parenchyma (progesteron receptor stain, original ×200).

않는다. 이는 병리조직학적인 확진을 위해서는 월경 시작 전에 위치를 확인하고 그 부위에 대한 폐절제술을 시행하여야 하기 때문이며, 월경 기간 중에 수술이 시행된 경우에는 자궁내막 조직보다는 반복적인 출혈에 의해 조직에 침윤된 대식세포(macrophage) 등이 관찰되는 경우가 많기 때문이다[2].

폐에 발생하는 자궁내막증의 병인은 명확하지는 않으나 폐색전증과 유사한 경과로 골반조직으로부터 자궁내막의 일부분이 떨어져 나와 폐혈관의 지류를 타고 침착되는 것으로 이해되고 있다[3]. 따라서 이와 같은 자궁내막의 혈행성 전이는 자궁 내 소파수술이나 제왕절개수술 등의 자궁에 관련된 술식과 관련이 있는 것으로 알려져 있다.

폐 자궁내막증에 의한 객혈의 진단은 환자의 증상이 월경과 관련이 있는 것을 자칫 소홀히 하여 진단이 지연되는 경우가 있어 환자의 문진이 무엇보다 중요한 요소이다. 또한 폐자궁내막증 진단 후 병변 부위를 확인하는 것이 중요하며, 이를 위해 흉부 단순촬영 혹은 월경 시 기관지 내시경검사 등이 시행되기도 하나, 흉부 단순촬영의 경우 본 예에서와 같이 월경기간 중에도 정상적인 소견을 보이는 경우가 많고, 기관지 내시경검사의 경우 폐 자궁내막증이 큰 기관지의 점막보다는 외측 폐실질(distal pulmonary parenchyma)에 침범되는 경우가 많아 출혈 부위나 세포병리학적 검사에 진단되지 않는 경우가 많다[4]. 따라서 흉부 X선 단순촬영보다는 흉부 전산화단층촬영 등이 도움이 되며, 폐 자궁내막증은 흉부 전산화단층촬영 결과 결절성 병변이나 경계가 분명하거나 혹은 불분명한 음영의 증가 혹은 얇은 막으로 싸인 공동, 기포 등을 형성

하는 소견을 보인다[5]. 본 예에서도 흉부 전산화단층촬영 결과 1×1 cm 크기의 얇은 막으로 싸인 공동이 월경 기간에 관찰되어 위치를 확인할 수 있었다.

폐 자궁내막증의 치료는 대개 약물치료 및 외과적인 치료로 구분되는데, 약물치료로는 Danazol[®] 및 Gonadotropin releasing hormone (GnRH) 유도제 병용요법이 선택되고 있다. Danazol[®]은 항에스트로겐 및 약간의 안드로겐 효과가 있는 합성 스테로이드 약물이며, GnRH 유도제는 뇌하수체로부터 GnRH 분비를 억제시켜 성호르몬의 레벨을 감소시키는 약물이다. 그러므로 이와 같은 약물을 장기간 사용하는 경우 경제적인 부담뿐만 아니라 체중증가, 갱년기증상 그리고 남성화 등의 장애가 나타날 수 있으며, 약물치료를 중단한 경우 재발하는 경우가 많아 가임 여성이나 장기간의 약물치료를 대해 부정적인 환자의 경우 외과적 치료가 필요하다[6,7].

본 증례의 경우도 약 1년 정도의 약물치료를 시행한 환자로서 지속적인 약물치료에 대한 번거로움과 흉부 전산화단층촬영상 병변이 다발성으로 있지 않고 한 곳에 국소적으로 존재하여 외과적인 치료를 시행하였다.

외과적인 치료는 과거에는 개흉술에 의한 폐절제술이 다수를 차지하였으나 최근에는 수술수기의 발전에 의해 흉강경을 이용한 폐절제술이 선호되고 있다. 본 예의 경우 수술 시 먼저 흉강경에 의한 폐절제술을 시도하였으나 늑막유착에 의해 흉강경 진입에 실패하여 개흉술로 전환하였다. 또한 폐절제의 범위에서도 폐엽절제술, 구역절제술 및 췌기절제술 등 다양하게 보고되고 있으나[8], 본 환

자의 경우에는 우중엽 외측에 국소적으로 병변이 존재하여 췌기절제술을 시행하였고, 좀더 많은 기간의 추적관찰이 필요하나 술 후 약 5개월이 지날 때까지 약물치료 없이 재발이 없는 것으로 보아 국소형의 폐 자궁내막증의 경우 폐엽절제술 등의 광범위한 절제보다는 췌기절제술 등의 부분절제가 좀 더 바람직할 것으로 생각한다.

참 고 문 헌

1. Lattes R, Shepard F, Tovell H, et al. *A clinical and pathologic study of endometriosis of the lung*. Surg Gynecol Obstet 1956;103:552-8.
2. Wood DJ, Krishnan K, Stocks P, et al. *Catamenial hemoptysis: a rare case*. Thorax 1993;48:1048-9.
3. Park W. *The occurrence of decidual tissue within the lung: report of a case*. J Pathol Bacteriol 1954;67:563-70.
4. Kato H, Yamada H, Aoki Y, et al. *Utility of angiograms in patients with catamenial hemoptysis*. Chest 1990;98:1296-7.
5. Volkart JR. *CT findings in pulmonary endometriosis*. J Comput Assist Tomogr 1995;19:156-7.
6. Espauella J, Armengol J, Bella F, et al. *Pulmonary endometriosis: conservative treatment with GnRH agonists*. Obstet Gynecol 1991;78(3pt2):535-7.
7. Suginami H, Hamada K, Yano K. *A case of endometriosis of the lung treated with danazol*. Obstet Gynecol 1985; 66(3 Suppl):68S-71S.
8. Terada Y, Chen F, Shoji T, et al. *A case of endobronchial endometriosis treated by subsegmentectomy*. Chest 1999;115:1475-8.

=국문 초록=

폐 자궁내막증은 매우 드문 질환이다. 본 증례는 10년 전부터 월경 시 객혈의 과거력을 가진 38세의 여자 환자로 월경 중 검사한 흉부 전산화단층촬영으로 폐 자궁내막증을 진단하고 우중엽 췌기절제술로 치료하였다. 호르몬 요법을 포함한 내과적 치료는 시행하지 않았으며, 술 후 5개월째 재발 소견 없이 추적 관찰 중이다.

중심 단어 : 1. 폐
2. 객혈
3. 자궁내막증
4. 출혈