

# 비수입형 양대혈관 우심실기시증에서의 양심실 교정술

박순익\* · 박정준\* · 윤태진\* · 서동만\*

## Biventricular Repair in DORV with Remote VSD

Soon Ik Park, M.D.\*, Jeong-Jun Park, M.D.\*, Tae Jin Yoon, M.D.\*, Dong Man Seo, M.D.\*

The remote location of VSD relative to the aortic valve imposes considerable surgical difficulties in the repair of DORV with noncommitted VSD. We report a successful biventricular repair of the anomaly with VSD rerouting to pulmonary artery followed by arterial switching operation.

(Korean J Thorac Cardiovasc Surg 2004;37:76-79)

**Key words:** 1. Double outlet right ventricle  
2. Congenital heart defect

### 증례

환아는 재태연령 39주 1일째 3000그램으로 정상 분만을 통해 태어났으며, 재태연령 6개월에 양대혈관 우심실기시증으로 진단받았다. 생후 1일째 시행한 초음파에서 양대혈관과 떨어진 심실중격결손을 동반한 양대혈관 우심실기시증(DORV with remote VSD)으로 판명되었으며, 폐동맥 협착이나 대동맥 축착 등은 동반되지 않았다. 심실 중격결손은 매우 컸으며, 심실유입로 근처의 막양부결손이었으며, 대동맥이 우측에 위치하고, 폐동맥이 좌측에 나란히 위치하고 있었다(side by side great artery relationship) (Fig. 1).

생후 41일째 폐동맥 교약술(pulmonary artery banding)을 시행하였으며, 술 전 평균 대동맥압은 65 mmHg, 술 전 평균 폐동맥압은 35 mmHg이었으며, 술 후 평균 대동맥압은 80 mmHg, 술 후 평균 폐동맥압은 24 mmHg였으며, 술 전 산소포화도는 100%, 술 후 산소포화도는 90%였다.

이후 별다른 문제없이 지냈으며 생후 14개월째 양심실

교정을 시도하였다. 대동맥은 우측전방, 폐동맥은 좌측 후방에 위치하였으며, 좌/우 관상동맥이 폐동맥과 먼 쪽의 대동맥동(non-facced sinus)에서 분리되어 나가고 있었으며, 좌측 관상동맥은 곧 좌전하행지와 좌회선지로 분지되었다. 대동맥판하 원추부(subaortic conus)와 폐동맥판하 원추부(subpulmonic conus)가 동시에 존재하였다. 심실중격결손은 심실유입부위의 막양부결손이었으며, 크기가 컸다. 삼첨판과 폐동맥간의 거리가 짧아 대동맥과 심실중격결손을 배플을 이용하여 연결하기 어려워, 우심실 절개 후 폐동맥과 심실중격결손을 배플을 이용하여 연결한 후, 대혈관 전환술(arterial switching operation)을 시행하였다. 관상동맥은 좌/우 관상동맥이 하나의 대동맥동(sinus)에서 기시하므로, 동시에 하나의 관(single cuff)으로 떼어 내어 폐동맥에 이식하였으며, 관상동맥이식 후 결손부위는 심막으로 보충하였다.

수술 후 생체징후는 안정적이었고, 술 후 16시간 후 발관하였다. 술 후 2일째 중환자실에서 일반병동으로 전동되었다. 술 후 시행한 초음파에서 좌심실 유출로의 협착

\*아산재단 서울아산병원 흉부외과, 울산대학교 의과대학

Department of Thoracic and Cardiovascular Surgery, Asan Medical Center, University of Ulsan College of Medicine

논문접수일 : 2003년 10월 9일, 심사통과일 : 2003년 11월 10일

책임저자 : 서동만 (138-040) 서울특별시 송파구 풍납동 388-1, 울산대학교 의과대학 서울아산병원 흉부외과

(Tel) 02-3010-3580, (Fax) 02-3010-6966, E-mail: dmseo@www.amc.seoul.kr

본 논문의 저작권 및 전자매체의 지적소유권은 대한흉부외과학회에 있다.

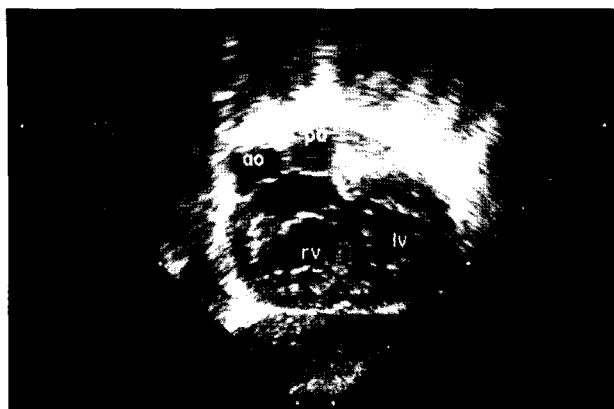


Fig. 1. Preoperative echocardiography.

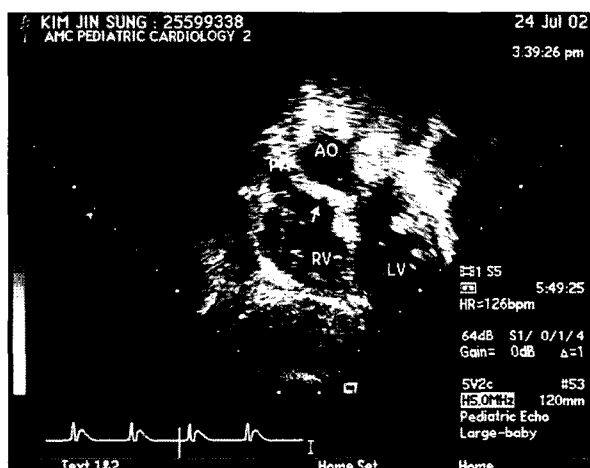

Fig. 2. Postoperative echocardiography.

은 없었으며 대혈관의 연결부위에 약간의 협착과 와류가 보이는 하나 velocity가 2.0 m/sec로 의미있게 좁아진 것은 아니었다(Fig. 2). 술 후 7일만에 퇴원하였으며, 현재 외래에서 관찰 중이며, 별다른 문제없이 잘 지내고 있다.

## 고 찰

양대혈관 우심실기시증(DORV)은 우심실에서 기시하는 대동맥의 이상위치를 특징으로 하는 질환이다. 대동맥의 이상위치의 정도에 따라 심실중격결손(VSD), 활로씨 4중 후군(TOF), 또는 대혈관 전위증(TGA)과 같은 병태생리를 보이는 다양한 범위의 질환이다. 그중에서도 특히 양대혈관과 떨어진 심실중격결손을 동반한 양대혈관 우심실기시증(DORV with remote VSD)의 경우 심실중격결손과 대

동맥판막이 상당히 떨어져 있어 외과적 교정이 어렵다. 이러한 종류의 양대혈관 우심실기시증은 결과가 좋지 않고, 재수술의 가능성이 많아 단심실 교정으로 치료되기도 한다[1].

교정방법은 크게 양심실 교정과 단심실 교정으로 나눌 수 있다. 양심실 교정의 방법으로는 심실중격결손과 대동맥 사이에 심실 내 배플(intracardiac baffle)을 이용하는 방법이 대표적이다. 이 방법은 긴 배플이 필요하게 되므로, 여러 가지 단점이 동반된다. 길고 큰 심실 내 배플은 삼첨판막과 폐동맥판막의 기능을 손상시킬 뿐만 아니라 상당한 부분의 비역동성 영역(akinetic area)이 생겨 좌심실기능을 떨어뜨리며, 자라면서 폐색을 유발할 가능성이 높다는 점이 이 방법의 가장 큰 단점이다. 또한, 폐동맥과 삼첨판 사이의 거리가 대동맥판막의 지름보다 짧거나, 좌심실유출로가 위치할 곳에 삼첨판 건삭이 존재하게 되는 경우 심실 내 양심실 교정은 어렵게 된다.

양대혈관에서 떨어진 심실중격결손의 경우는 심실중격결손의 위치가 좌심실 입구부분이나 근성부 중격에 위치하게 되어 심실중격결손과 대동맥 사이에 삼첨판 건삭구조물이 존재하게 된다. 또한, 심실중격결손과 대동맥 사이에 배플을 대려면 삼첨판 주위를 감싸며 연결해야 하며, 또한 이 배플이 우심실 유출로 내에 위치하게 되어 협착을 일으킬 수 있어 기술적으로 어려움이 따르게 된다. 1977년 Kirklin과 Castaneda에 의해 처음 배플을 이용한 심실 내 교정이 시행되었으나, 병원 내 사망률이 30%가 넘고, 만기 사망률이 44%에 달하였다[2]. 이러한 좋지 않은 결과의 이유로 영아 때 교정한 것이 큰 이유로 지목되었으며, 이후 필요하다면 폐동맥 교약술 등의 고식적 수술로 체중을 증가시킨 후 양심실 교정을 시도하게 되었으며, 이후 Belli 등이 보고한 바에 의하면 병원 내 사망률이 9%, 만기 사망률이 0%에 이를 정도로 향상되었으나, 아직 동맥판하 협착 등의 이유로 재수술률이 35%로 높은 편이다[3].

이후 여러 변형된 종류의 양심실 교정이 등장하였다. 여기에 해당하는 방법으로 여러 개의 첩포(multiple patch)를 이용하여 심실 내 배플을 만드는 방법[2], 심실 내 배플을 이용하여 심실중격결손과 대동맥을 연결한 후 Rastelli 수술을 이용하여 우심실과 폐동맥을 연결해 주는 방법, 심실중격결손과 폐동맥을 배플을 이용하여 연결한 후 심방치환술(atrial switching operation; Senning or Mustard op.)을 이용하는 방법, 그리고 심실중격결손과 폐동맥을 배플을 이용하여 연결한 후 대동맥치환술(arterial switching operation)을 이용하는 방법이 있다.

여러 개의 첩포를 이용한 심실 내 배플의 경우 하나의 첩포로는 불가능한 심실 내 교정을 가능하게 만들 수 있는 장점이 있으며, Barbero-Marcial이 보고한 바에 의하면, 조기 사망률이 11.1%, 만기 사망률이 16.6%였다[4]. 심실 내 배플을 이용하여 심실중격결손과 대동맥을 연결한 후 Rastelli 수술을 이용하여 우심실과 폐동맥을 연결해 주는 방법의 경우는 삼첨판과 폐동맥 간의 거리가 대동맥 판막의 지름보다도 적어 우심실유출로의 협착이 심할 것으로 예상될 때 주로 이용된다. 심실중격결손과 폐동맥을 배플을 이용하여 연결한 후 심방치환술을 이용하는 경우는 심방성 부정맥, 삼첨판 폐쇄부전, 좌/우심실 유출로 협착, 체순환을 담당하는 심실의 기능저하 등의 심각한 부작용으로 거의 시행되지 않는다.

그리고 이번 증례에서와 같이 심실중격결손과 폐동맥을 배플을 이용하여 연결한 후 대동맥치환술을 이용하는 방법이 있다[5]. 심실중격결손과 대동맥 사이에는 상당한 거리가 존재하여 이 둘 간에 배플을 이용하여 연결하는 경우 전술한 바와 같이 삼첨판막과 폐동맥판막의 기능을 손상시키며, 상당한 부분의 비역동성 영역(akinetic area)이 생겨 좌심실기능을 떨어뜨리며, 자라면서 폐색을 유발할 가능성이 높다는 단점이 있다. 하지만, 심실중격결손 폐동맥을 배플을 이용하여 연결한 후 대동맥치환술을 시행하면 더 짧은 터널이 만들어지며, 삼첨판과 폐동맥 사이의 거리나 삼첨판 건삭의 이상위치 등에 영향을 받지 않으면서 생리적으로 적합한 양심실 교정을 이룰 수 있어 이상적인 치료방법으로 생각된다.

이러한 양심실 교정의 경우 비교적 높은 사망률과 재수술률 때문에 단심실 교정이 이용되기도 한다. 단심실 교정은 양심실 교정 시 발생할 수 있는 기술적 어려움이나 합병증을 쉽게 피할 수 있어 고위험군 환아에서 주로 이용되어 왔다. Delius 등은 적당한 크기의 양심실을 가진 고위험군의 복잡 심기형 환아에서 양심실 교정과 단심실 교정의 중단기 성적을 비교하였는데, 단심실 교정을 시행한 군에서 더 나은 결과를 보였다[6]. 하지만, 이 연구에서는 본 증례와 같은 종류의 양대혈관 우심실기시증이 거의 포함되어 있지 않아 직접 비교하기 힘들고, 또한 Fontan

등이 보고한 바에 의한 위험인자가 전혀 없는 경우에 시행한 Fontan 수술에 있어서도, 시간이 지나면서 상당한 사망률과 기능적 장애를 보이는 것으로 나타났다[7]. 따라서, 이러한 단심실 교정은 고식적 수술로 간주될 수 있으며, 양심실 교정과 비교는 좀 더 많은 경험이 필요할 것으로 생각된다.

본 교실에서는 양대혈관과 떨어진 심실중격결손을 동반한 양대혈관 우심실기시증에 있어서 심실중격결손과 폐동맥을 배플을 이용하여 연결하면서, 동시에 대혈관 치환술을 시행하여 양심실 교정을 성공적으로 시행하였기에, 문헌고찰과 더불어 보고하는 바이다.

## 참 고 문 헌

1. Freedom RM, Van Arsdell GS. *Biventricular hearts not amenable to biventricular repair*. Ann Thorac Surg 1998;66:641-3.
2. Kirklin JW, Castaneda AR. *Surgical correction of double-outlet right ventricle with noncommitted ventricular septal defect*. J Thorac Cardiovasc Surg 1977;73:399-403.
3. Belli E, Serraf A, Lacour-Gayet F, et al. *Double-outlet right ventricular septal defect*. Eur J Cardiothorac Surg 1999;15:747-52.
4. Barbero-Marcial M, Tanamati C, Atik E, et al. *Intraventricular repair of double-outlet right ventricle with non-committed ventricular septal defect: advantages of multiple patches*. J Thorac Cardiovasc Surg 1999;118:1056-67.
5. Lacour-Gayet F. *Biventricular repair of double outlet right ventricle with noncommitted ventricular septal defect*. Pediatric Cardiac Surgery Annual of the Seminars in Thoracic and Cardiovascular Surgery 2002;5:163-72.
6. Delius RE, Rademecker MA, de Leval M, et al. *Is a high biventricular repair always preferable to conversion to a single ventricular repair?* J Thorac Cardiovasc Surg 1996;112:1561-9.
7. Fontan F, Kirklin JW, Fernandez G, et al. *Outcome after a "perfect" Fontan operation*. Circulation 1990;81:1520-36.
8. Lee WY, Choi JY, Kim YJ, Rho JR, Suh KP. *Total correction Double-outlet right ventricle (DORV)*. Korea J Thorac Cardiovasc Surg 1990;23:1174-9.

=국문 초록=

비수입형 양대혈관 우심실기시증은 심실중격결손(DORV with remote VSD)이 대동맥과 상당히 떨어져 있어 양심실 교정에 상당한 어려움이 따른다. 본 교실에서는 심실중격결손과 폐동맥을 배플(baffle)을 이용하여 연결한 후 대혈관 전환술(arterial switching operation)을 시행하여 양심실 교정을 성공적으로 치험하였기에 보고하는 바이다.

중심 단어 : 1. 양대혈관 우심실기시증  
2. 선천성 심기형