

# 성인에서의 심외도관 Fontan 수술

— 1예 보고 —

배윤숙\* · 정승혁\* · 정성철\* · 김우식\* · 윤소영\*\* · 이정호\* · 김병열\*

## The Extracardiac Fontan Operation in Adult

— A case report —

Yun-Suk Bae, M.D.\*, Sung-Hyock Chung, M.D.\*, Sung-Chol Jung, M.D.\*, Woo-Sik Kim, M.D.\*  
So-Young Yoon, M.D.\*\*, Jung-Ho Lee, M.D.\*, Byung-Yul Kim, M.D.\*

The Fontan operation is commonly practiced for the physiologic correction of univentricular heart diseases. However, for the patients who have risk factors against this operation, it is recommended to take the initial palliative operation rather than going to the Fontan operation at once. The proper timing to the Fontan operation after palliation is decided by assessing several factors such as patient's age and other risks of maintaining palliative state, etc. Usually, the Fontan operation is done relatively early after palliation stage. Here, we report a 36 years old-adult-female with univentricular heart disease who underwent the successful Fontan operation at 17 years after unidirectional Glenn procedure.

(Korean J Thorac Cardiovasc Surg 2004;37:72-75)

**Key words:** 1. Fontan operation  
2. Adult  
3. Congenital heart defect

### 증례

36세의 여자 환자가 점차 증가하는 운동 시 호흡곤란증과 중등도의 청색증 및 곤봉지를 주소로 내원하였다.

1986년 환자의 나이 19세 때 Boston Children's Hospital에서 D 대혈관 전이, 폐동맥 판막 및 유출로 협착, 좌측 대동맥궁, 우심실 우세성 단심실, 심방중격결손증 진단하에 우폐동맥 절단과 상대정맥-우심방 연결부 결찰 및 원위부 우폐동맥과 상대정맥을 단측 문합하는 단방향성 Glenn 수술을 받았다. 그리고 술 후 18일에 서맥과 이로 인한 실신

으로 심외막에 영구심박동기를 삽입하였다. 동맥혈가스 검사상 산소포화도는 73%에서 86%로, 산소분압은 44 mmHg에서 52 mmHg로 호전되었고, 그 후 미국 병원에서의 추적 관찰은 되지 않았고 환자는 17년간 약간의 청색증 외에는 별다른 증상없이 생활하여 왔다고 한다.

본원에 입원하여 시행한 단순 흉부 촬영 검사상 심흉곽 비는 0.57로 증가해 있었고 양측 폐야 혈관음영이 정도로 감소하여 있었으며, 심전도상 심박수는 분당 85회로 규칙적인 동리듬을 보였고 우측전위와 우심실의 비대 소견 외에 특이한 소견은 없었으며, 인공 심박동기에 의한 리듬

\*국립의료원 흉부외과  
Department of Thoracic & Cardiovascular Surgery, National Medical Center

\*\*국립의료원 소아과  
Department of Pediatric Cardiology, National Medical Center

논문접수일 : 2003년 5월 31일, 심사통과일 : 2003년 11월 3일

책임저자 : 배윤숙 (100-799) 서울특별시 중구 을지로 6가 18-79, 국립의료원 흉부외과

(Tel) 02-2260-7177, (Fax) 02-2273-7508, E-mail: bae104@hanmail.net

본 논문의 저작권 및 전자매체의 지적소유권은 대한흉부외과학회에 있다.

Table 1. Preoperative cardiac catheterization

	Pressure (mmHg)		O2 saturation (%)	
	PreOp	PostOp	PreOp	PostOp
SVC (A/V/M)	13/12/12	20/21/20	50.1	70.2
IVC (A/V/M)		21/23/22		67.9
RA (A/V/M)	10/5/4		54.8	
MPA (S/D/M)		24/19/19		73.3
RPA (S/D/M)	13/13/12	19/16/17	58.9	68.8
PCWP (A/V/M)	11/10/9	16/20/16	95.9	95.0
LA (A/V/M)	3/10/7		97.1	
Vent. (S/D/E)	165/5/10	105/0/10		92.8
Ao. (S/D/M)	165/89/117	111/60/83	70.9	
Qp/Qs	0.42	1.00		
Rp/Rs	0.25	0.23		

이나 충동은 보이지 않았다. 혈액검사상 혈색소는 18.8 g/dl, 적혈구 용적은 60.5%였다. 심초음파 검사상 Glenn 수술부위의 혈류는 양호하였고 좌심실 구혈률은 55%였고 방실판막 역류 등의 소견은 보이지 않았다. 좌측 대퇴동맥과 좌측 내경정맥을 통하여 심도자술(Table 1) 및 심혈관조영술(Fig. 1)을 시행하였다. 우심방과 상대정맥 모두 산소분압이 감소되어 있고, 폐동맥 판막을 통한 카테터의 진입은 불가능하였으며 폐동맥 판막을 통한 혈류도 거의 없었으나 우폐동맥과 좌폐동맥은 비교적 잘 발달되어 있었다. 상대정맥의 결찰부위 근위부와 우심방의 재개통 소견이 있었으며, 다발성 체-폐동맥 부행혈관이 관찰되었다.

이상과 같은 검사를 종합하여 D 대혈관 전이, 폐동맥 판막 및 유출로 협착, 좌측 대동맥궁, 우심실 우세성 단심실, 심방중격결손증, 단방향성 Glenn 수술상태로 진단하고 Fontan 수술을 시행하였다. 수술은 정중 흉골절개 후 송혈 캐놀라를 대동맥 근위부에 통상적인 방법으로 삽관하였고, 상대정맥 캐놀라는 가능한한 상대정맥의 원위부에 그리고 하대정맥 캐놀라는 대퇴정맥에 삽관하였다. 체외순환을 시행하고 심방동하에 우심방-하대정맥 연결부를 분리 절단하고 우심방을 봉합한 후 20 mm Gore-Tex 도관을 하대정맥에 연결하였다. 상대정맥-우심방 연결부를 분리 절단하고 우심방측 상대정맥을 봉합한 후 상대정맥의 원단과 도관의 반대쪽 끝을 문합하였다. 우폐동맥의 근위부는 12 mm Gore-Tex 도관을 이용하여 20 mm 도관과 연결하였다.

수술 후 경과 양호하였고 동맥혈 산소포화도는 94~95%로 정상화하였다. 저용량 아스피린과 와파린으로 항응고요법을 시행하였다. 회복 중에 단백소모성 장질환 등의 합병증은 없었으나, 양측 흉막 삼출이 있어 흉관삽관술과 흉막 유착술로 조절하였다. 술 후 2차례에 걸친 체폐동맥 부행혈관의 폐쇄를 위한 중재 시술을 시행한 후 퇴원하였다.

환자는 퇴원한 후 잘 지냈으며 수술 6개월 후 추적관찰을 위하여 재입원하였다. 혈액검사상 혈색소는 13.6 g/dl이었고 적혈구 용적은 39.4%였다. 심초음파, 심도자술(Table 1)과 심혈관 조영술(Fig. 2)에서 심외도관을 통한 혈류는 원활하였고, 도관 내경의 감소나 색전 등은 보이지 않았다. 이후 잔류 체폐동맥 부행혈관에 대해 색전술을 다시 시행하고 퇴원하였다.

## 고 찰

단심실성 심장기형에서 Fontan 수술의 위험요소를 가진 대상군에서는 체-폐동맥 단락술이나 폐동맥 밴딩 등의 고식적 수술을 먼저 시행하고 단계적으로 Fontan 수술로 이행하게 된다.

고식적 수술 후 최종적인 Fontan 수술로 전환하는 적절한 시기에 대해서는 논란이 많다. 조기에 수술을 시행하면 청색증, 호흡곤란 등의 증상 해소, 만성적 저산소혈증에 의한 저산소성 장기손상의 방지, 용적부하의 감소에 기인한 심실기능부전의 감소를 기대할 수 있다. 또, 폐쇄성 폐혈관 병변, 폐동맥 뒤틀림 현상 또는 체동맥하 협착 및 이로 인한 심실벽 비대, 방실판막 폐쇄부전 등을 최소화할 수 있고, 우→좌 단락으로 인한 기이색전증 또는 뇌색전증의 빈도를 감소시키고, 추가적인 수술에 의한 위험이 없다는 등의 장점이 있다. Glenn 수술 후의 장기 임상 추적에서 합병증 발생이 수술 후 5년에서 8년 사이에 많이 나타난다는 보고들에 근거해 고식적 수술 후 2년에서 5년 사이에 시행하는 것이 적절하다는 보고가 있으며[1], Fontan 수술까지의 대기시간 2년 이하의 군과 2년 이상의 군의 단장기 사망률이 각각 6.3%와 15.4%, 부행혈관의 발생률에서는 각각 12.5%와 61.5%를 보여서, 대기시간 2년 이하의 군이 양호한 결과를 보이고 있었고, 합병증의 발생이 대기시간 2년 이상의 군에서 유의하게 높으므로 2년 이내에 Fontan으로 전환하는 것이 좋다는 보고도 있다[2]. 그러므로 양방향성 Glenn 수술 등 고식적 수술 후에 Fontan 수술의 위험요소가 해소되었다고 생각되면 Fontan으로

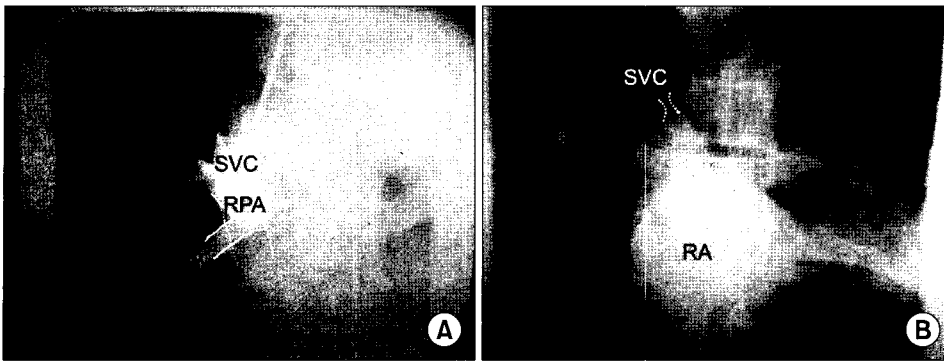


Fig. 1. (A) Preoperative cardioangiogram: catheter in SVC (unidirectional Glenn operation state), SVC= Superior vena cava, RPA=Right pulmonary artery, (B) Preoperative cardioangiogram: catheter in RA, recanalization between SVC and RA, RA=Right atrium.

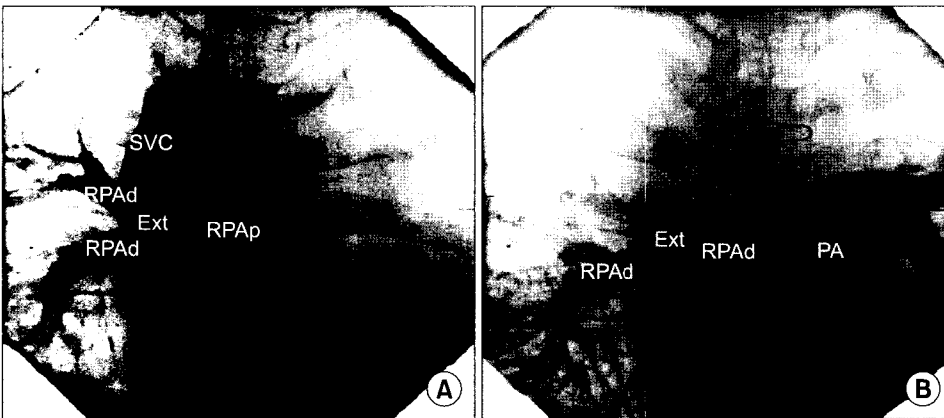


Fig. 2. (A) Postoperative cardioangiogram: catheter in SVC, SVC= Superior vena cava; Ext=Extracardiac Gore-Tex graft, (B) Postoperative cardioangiogram: RPAp and p=Right pulmonary artery disal and proximal part; Ext=Extracardiac Gore-Tex graft; PA=Pulmonary artery (main).

의 전환수술을 수년씩 지연할 필요가 없으리라 생각되며 실제로 조기에 시행하는 추세이다.

그럼에도 불구하고 18세 이상의 성인에서의 단계적 Fontan 수술이나 직접 Fontan 수술을 시행한 경우도 심실 부하를 덜고 체동맥의 산소포화도를 높여 증상의 호전을 기대할 수 있을 뿐아니라, 수술사망률은 5~10%, 만기사망률은 5~16%로 낮은 결과를 보이는 임상 보고가 있으며[3-5]. 이는 17세 미만에서의 12~14%의 수술사망률과 13.5~21%의 만기사망률을 보고한 경우와 비교하여 큰 차이가 없었다[2,5]. 따라서 신중하게 수술적응을 결정하고 환자를 선별한다면 성인에서 Fontan 수술을 시행한 경우에도 소아에서와 비슷한 결과를 보일 수 있을 것이다.

18세 이상의 성인에서 Fontan 수술의 위험요소는 소아의 경우와 마찬가지로 좌심실 이완기말 압력 >10 mmHg, 심구혈률 <45%, 평균 폐동맥압 >15 mmHg, 우심실 유출로의 협착으로 인한 압력차 >15 mmHg, 수술을 요하는 폐동맥 이상이 있는 경우, 중등도 이상의 방실판막 역류를 보이는 경우, 동반 기형이 있는 경우 등이고, 폐혈관 저항이 증가한 소견이나(Wood unit >5.0 units · m<sup>2</sup>), 폐동

맥의 현저한 발육부전 등이 수술의 금기사항이 된다[5].

본 증례의 경우 우심실 유출로 폐쇄로 인한 좌폐동맥 진입 실패로 정확한 폐혈관 저항을 계산할 수 없었으나, 폐혈관 저항을 증가시킬 요인이 없었고 접근 가능한 우폐동맥의 압력 역시 높지 않았으며 Fontan의 다른 금기가 없었으므로 호흡곤란 및 청색증의 해소를 도모하고 또한 혈액역학적 안정과 심실의 부하 감소를 위해 Fontan으로의 전환술을 시행할 것을 결정하였다. 환자가 성인이고 과거력상 인공 심박동기를 거치했었으며, 우심방의 크기가 6.0 cm으로 경도의 비대소견이 있어 술 후 심방세동의 위험이 높다고 판단되어, 심외도관을 이용한 Fontan 수술의 장점을 고려하여, 변형 Fontan 수술인 Gore-Tex 도관을 이용한 심외도관 Fontan 수술을 하였다.

심외도관을 이용한 Fontan 수술은 체외순환하에 심박동을 유지한 채 수술할 수 있어 심장의 허혈상태를 막아 심근 손상에 의한 위험을 막을 수 있고, 심장 내 연결을 통한 경우에 비하여 심외도관을 이용하는 경우에는 와류의 발생이 줄어들어서 보다 좋은 층류(laminar flow)가 유지되어 에너지 손실을 줄이는 효과가 있다. 또, 체심방이 체정

맥혈류의 경로에서 제외됨으로써 체심방이 낮은 압력으로 유지되어 심방의 크기와 심방벽의 스트레스가 감소되며, 봉합선이 적고 동방결절의 손상을 피할 수 있기 때문에 심방성 부정맥이나 심방 내 혈전 형성의 빈도를 줄이고, 대정맥-심방간의 협소부가 제외되므로 재협착의 위험성이 적고, 수술 자체가 단순해지고 쉬워진다는 장점이 있다[6]. 또한 심외도관으로 이용되는 인조혈관의 개통률은 Amodeo 등[7]에 의하면 수술 후 첫 6개월 동안 약  $17.8 \pm 7.6\%$ 의 감소를 보인 후 5년간 추적관찰에서는 내경의 감소가 더 이상 진행되지는 않았고, 국내 연구에서도 평균 30개월의 추적관찰에서  $9.84 \pm 3.84\%$ 의 감소를 보이고 있어[8] 인조혈관의 협착이 우려할만한 정도가 아니다.

18세 이상의 성인에서 Fontan 전환술 시행 후 발생한 합병증 중 심방세동의 경우 소아에서의 Fontan 수술의 결과인 12%에 비해서는 24~36%로 보다 많은 경우에서 관찰되었다[2-4]. 술 후 심방세동이 생기는 위험요소로는 폐동맥압이 상승하였거나 심방의 압력이 증가하는 혈액학적 영향에 의한 경우, 거대 심방, 고령 등이다. 또한 성인에서의 심방세동은 심방의 확대, 심방 내 혈전 형성, 심실의 기능저하, 판막의 역류 등을 야기할 가능성이 크다. 그러므로 성인에서의 술 후 비교적 높은 심방성 부정맥의 발생을 고려할 때 심방의 봉합선을 최소화하고, 심방벽의 긴장을 해소할 수 있는 심외도관 Fontan 수술이 좋은 선택이라고 생각한다.

수술 6개월 후 추적 관찰에서 환자는 증상의 개선과 더불어 양호한 기능 상태를 보이고 있으며, 정상적인 직장

생활을 하고 있다. 앞으로 보다 장기적인 추적 관찰이 필요할 것이다.

## 참 고 문 헌

1. Han JJ, Rha CY, Soh DM, et al. *Bidirectional cavopulmonary shunt operation as palliation or pre-fontan stage operation*. Korean J Torac Cardiovasc Surg 1992;25:406-11.
2. Han JJ, Kim WH, Chung CH, et al. *Staged fontan operation via bidirectional Glenn operation*. Korean J Thorac Cardiovasc Surg 1997;30:1062-8.
3. Gates RN, Laks H, Drinkwater DC, et al. *The Fontan procedure in adults*. Ann Thorac Surg 1997;63:1085-90.
4. Humes RA, Mair DD, Porter CJ, et al. *Results of the modified Fontan operation in adults*. Am J Cardiol 1998; 61:602-4.
5. Mair DD, Dinielson GK, Schaff HV, et al. *The Fontan procedure in adults: operative and late results with 121 patients [abstract]*. J Am Coll Cardiol 1994;119A:731-2.
6. Kim WH, Chung DH, Kim SC, et al. *Early results of extracardiac fontan operation*. Korean J Thorac Cardiovasc Surg 1998;31:650-9.
7. Amodeo A, Galletti L, Marianeschi S, et al. *Extracardiac fontan operation for complex cardiac anomalies: seven years' experience*. J Thorac Cardiovasc Surg 1997;114:1020-31.
8. Sung SC, Kim SH. *Early and midterm results of the extracardiac fontan operation and the change of internal diameter of the conduit*. Korean J Thorac Cardiovasc Surg 2002;35:177-81.

### =국문 초록=

단심실성 심장기형의 교정방법으로 Fontan 수술이 행해지지만 이 수술의 위험요소를 가진 대상군에서는 고식적 수술을 시행한 후 단계적으로 Fontan 수술을 시행하는 것이 보편적이다. Fontan 수술의 시기는 고식적 수술 후 감소한 수술 위험요소와 고식적 수술상태의 지속에 의하여 증가하는 위험요소를 재평가한 후 결정되며, 고식술 후 비교적 조기에 시행되는 것이 보통이다. 국립의료원에서는 36세 성인 단심실증 환자에서 과거에 단방향성 Glenn 수술을 시행하고 17년 후에 완전 Fontan 수술로 전환한 증례가 있어 보고하고자 한다.

중심 단어 : 1. Fontan 수술  
2. 성인  
3. 선천성 심기형