

발치 중에 발생한 성문하 이물 1례

동국대학교 의과대학 이비인후과학교실

최병권 · 김기식 · 권오성 · 서재범 · 이종빈

=Abstract=

A Case of Subglottic Foreign Body Occurred in Tooth Extraction

Byoung Kwon Choi, MD, Ki Sik Kim, MD, O Sung Kwon, MD,
Jae Bum Seo, MD, Jong Bin Lee, MD.

Department of Otolaryngology, College of Medicine,
Dongguk University, Kyongju, Korea

The lodgement of foreign material in the larynx is potentially life threatening as complete obstruction of this region does not leave the individual with a viable airway. In the literature review, laryngeal foreign bodies accounted for about 3% of the whole foreign bodies in the air passage. This report describes a rare case of laryngeal obstruction by subglottic foreign body(tooth) occurred during tooth extraction, in which repeated Heimlich maneuver failed to expel the foreign body and aggravated airway obstruction.

Key Words : Foreign body, Subglottis, Tooth

I. 서론

후두이물은 상기도의 부분 혹은 완전폐색을 일으켜 심한 경우 질식사라는 치명적인 결과를 초래할 수 있다. 기도내의 이물이 후두에 위치하는 경우는 전체 기도이물 환자의 약 0~9.5% 정도로 보고자에 따라 차이를 보이며,^{1)~7)} 세부 부위를 확인할 수 있는 문헌에서 성문상부와 성문부에 이물이 게재된 경우가 많았으며,²⁾⁸⁾ 성문하부 이물도 드물게 보고되어 있다.⁹⁾¹⁰⁾ 최근 저자들은 뇌성마비 소아환자에서 발치 중에 치성 이물이 흡인된 후 성문하부에 걸려 급성 호흡장애를 유발하였던 1례를 경험하였기에 문헌고찰과 함께 보고하는 바이다.

II. 증례

8세 남아가 보건소에서 발치 중에 치아가 흡인되면서 기침, 호흡곤란의 증상을 보여 본원 응급실에 내원하였다. 환자는 출생시 뇌성마비의 병력이 있었고, 이학적 검사상 입술은 경한 청색증을 보였으며, 천명과 흉벽함몰을 동반한 호흡장애를 보였다. 70도 비내시경을 통한 검사에서 하인두와 후두부에 특별한 이물은 보이지 않았으나, 흉부 단순방사선 소견상 후두의 성문하부에 치아로 생각되는 석회화된 음영이 관찰되었다(Fig. 1).

치아 흡인으로 인한 후두이물로 판단하고 Heimlich maneuver를 수 차례 시행하였으나 이물의 제거에 실패하였고, 오히려 환자의 호흡상태가 악화되어 마스크를 통해 산소를 공급하면서 급히 수술실로 환자를 옮겨 응급 기관절개술을 시행하였다. 기관절개술 직후 맥박 산소계측기상 혈중 산소 포화도가 40%까지 떨어지고 심장박동수의 현저한 감소를 보였으나 기도확보 후

교신저자 : 최병권, 780-350 경북 경주시 석장동 1090-1
동국대학교 경주병원 이비인후과학교실
전화 : 054-770-8261, 8458 FAX : 054-771-9295
E-mail : choibk8610@hanmail.net

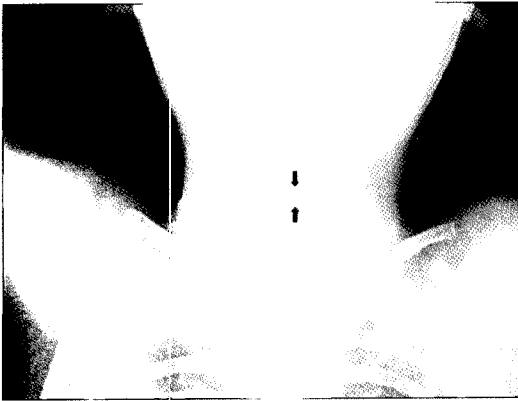

Fig. 1. Plain radiograph shows foreign body shadow in the subglottic region(arrow).

곤 정상으로 회복되었다. 기관절개를 통한 전신마취 후 현수후두경하에서 성문부를 완전히 지나 성문하부에 게재되어 있는 치아를 확인하였으며, 이를 이물겸자를 이용하여 조심스럽게 제거하였다(Fig. 2).

술 후 환자는 특별한 합병증의 소견이 없었으며, 술 후 3일째 기관절개 튜브를 제거하고 5일째 퇴원하였다.

IV. 고 찰

기도이물은 주로 유소아에서 일상생활 중에 드물지 않게 발생하며, 조기진단과 적절한 치료가 되지 않으면 많은 문제를 야기할 수 있다. 특히 후두이물은 상기도의 완전폐쇄를 유발할 수 있어 효과적인 응급조치가 없으면 치명적인 결과를 야기하게 된다. Mehta 등⁸⁾은 1988년 미국에서 기도내 이물로 인한 질식사 전체 사망자의 1.2%를 차지한다고 보고하였다.

기도이물의 위치에 따른 빈도는 주기관지, 기관, 후두의 순으로 나타났으며, 후두이물은 보고자에 따라 다르나 전체 기도이물의 0~9.5%를 차지한다고 보고되어 있다.^{1)~7)} 콩, 땅콩 등의 견과류가 전체 기도이물 중 가장 많은 빈도를 보이는^{1)~7)} 반면, 후두이물의 경우 철사, 금속조각, 플라스틱 핀, 바늘, 작은 장난감처럼 후두부를 쉽게 통과하지 못하는 모양의 이물이 많았다.^{11)~13)} 후두이물은 성문상부와 성문부에 게재된 경우가 많았고 성문하부 이물도 드물게 보고되어 있다.^{2)9)~10)} 본 증례에서는 치아가 성문부를 완전히 통과하여 성문하부에 꼭 끼여 있었다.




Fig. 2. Removed foreign body was second molar tooth.

후두이물로 인한 기도폐쇄가 경미하여 호흡곤란을 일으키지 않는 경우 기침, 애성, 연하통, 객혈, 이물감 등의 증상을 보일 수 있으며, 기도폐쇄가 심한 경우 호흡곤란, 청색증, 천명, 실성, 호흡시 흉벽의 함몰 등을 보이며 심하면 질식에 이르게 된다. 하부 기도에서와 마찬가지로 후두이물에서도 이물의 크기, 모양, 종류, 세부위치 및 게재기간에 따라 증상이 없거나 경한 호흡기 증상만을 보이는 경우도 있으므로, 이물 흡인의 병력이 의심되거나 갑작스런 호흡장애를 보이는 경우 기도이물의 가능성을 생각해 두경부와 흉부의 철저한 이학적검사 및 방사선학적 검사를 시행해야 한다. 본 증례에서는 정확한 병력과 심한 호흡장애 그리고 흉부 단순방사선검사를 통해 후두이물을 쉽게 진단할 수 있었다.

기관 및 주기관지의 이물을 제거하기 위한 수술적 방법으로 현재 환기형 기관지경술이 가장 널리 이용되고 있다. 후두이물의 경우 급성 기도폐쇄의 증상이 심한 응급상황에서는 체위배출법이나 Heimlich maneuver 같은 물리적 요법을 사용하거나, 응급 기관절개술로 기도를 확보한 후 이물을 제거하여야 한다. Heimlich maneuver는 간혹 이물을 배출시키지 못하고 위치를 변동시키거나 후두점막을 자극하여 기도폐쇄를 더욱 악화시키거나, 폐기종, 종격동 기흉 등을 야기하기도 한다.¹⁴⁾ 본 증례에서도 이물배출에 실패하였고 호흡장애가 악화되어 응급 기관절개술을 시행하였다. 급성 기도폐쇄의 증상이 없거나 경한 경우 국소마취하에서 직접후두경을 통해 이물을 제거하거나,¹¹⁾ 후두를 통한 삼관을 하지 않고 high fre-

quency jet ventilation을 이용하여 후두의 이물을 제거할 수 있다.¹⁵⁾ 기관절개술의 시행여부는 경우에 따른 적절한 판단이 필요하며, 후두이물 제거시 이물이 기관 또는 주기관지로 내려갈 수 있다는 것도 생각하고 이에 대한 조치를 준비하여야 한다.

중심 단어 : 이물, 성문하부, 치아

References

1. Hong ST, Kim CG. *Airway foreign bodies in infants and children*. *Korean J Otolaryngol* 1986;29:859-67.
2. Kim JH, Kim JK, Lee WN. *Airway foreign bodies removed by ventilating bronchoscopy*. *Korean J Otolaryngol* 1988;31:827-33.
3. Kim JH, Tae K, Sin YS, Park CW, Kim SK. *Clinical study of foreign bodies in the air passage*. *Korean J Otolaryngol* 1988;31:821-6.
4. Ma DH, Lee YS, Lee MJ, Yim JS, Kim BC. *A clinical study of foreign bodies in the food and air passages*. *Korean J Otolaryngol* 1989;32:923-38.
5. Kim GH, Dong HJ, Jung HW, Jung WH. *Clinical study on the 200 airway foreign bodies*. *Korean J Otolaryngol* 1991;34:808-15.
6. Kim YH, Chung MH, Kang SH, Kim ES. *Clinical analysis of airway foreign bodies in children*. *Korean J Otolaryngol* 1993;36:1321-6.
7. Rothmann BF, Boeckman CR. *Foreign bodies in the larynx and tracheobronchial tree in children : A reviews of 225 cases*. *Ann Otol* 1980;89:434-6.
8. Mehta AC, Rafanan AL. *Extraction of airway foreign body in adults*. *J Bronchol* 2001;8:123-31.
9. Jun BD, Kim CS, Shim YS, Kim JY. *Two cases of laryngeal foreign bodies*. *Korean J Otolaryngol* 1970;13:229-31.
10. Kim JY. *A rare case of foreign body in larynx*. *Korean J Otolaryngol* 1974;17:357-60.
11. Choi CS, Oh SC, Jang IW, Lee SH. *Three cases of laryngeal foreign bodies*. *Clin Otol* 1994;5:118-22.
12. Kim JH, Ko JC. *A statistical survey of foreign body in the food and air passages*. *Korean J Otolaryngol* 1988;31:97-103.
13. Na IG, Chang SH, Park YM, Lee SC. *A statistical study of foreign bodies in food and air passage*. *Korean J Otolaryngol* 1988;31:466-72.
14. Nowitz A, Lewer BMF, Galletly DC. *An interesting complication of the Heimlich manoeuvre*. *Resuscitation* 1998;39:129-31.
15. Tan SS, Dhara SS, Sim CK. *Removal of a laryngeal foreign body using high frequency jet ventilation*. *Anesth* 1991;46:741-3.