

기도질환에서 실리콘 기도스텐트 치료

성균관대학교 의과대학 삼성서울병원 호흡기내과

김 호 중

=Abstract=

Airway Stenting in Tracheobronchial Diseases : Silastic stenting

Hojoong Kim, MD

Division of Pulmonary and Critical Care Medicine Department of Medicine, Samsung Medical center,
Sungkyunkwan University School of Medicine, Seoul, Korea

Stenosing airway disease is classified as intraluminal obstruction, extrinsic compression, and malacia by the anatomical site of the lesion. Stenting therapy is indicated for symptomatic relief of life-threatening dyspnea caused by the last two types. Airway stents are made with metal mesh and/or silicone rubber, and currently more than 20 kinds of stent are available. Among many kinds of silicone stent, the Dumon stent is mostly widely used for benign and malignant airway stenoses, but general anesthesia and rigid bronchoscopy are needed for insertion. It can be removed when the stenosing airway disease subsides completely. In many clinical studies, most patients (85-90%) improved immediately after stenting, and procedure-related mortality was low (<3%) in experienced centers. Stent displacement, mucus impaction, and granulation tissue formation are potential complications. Stenting is one of many effective therapeutic modalities for stenosing central airway disease. Careful patient selection, experiences, and continuous development of new technology will bring better results.

I. 기도 스텐트의 역사

기도 스텐트의 역사는 기도절개 튜브(tracheostomy tube)에서 시작된다. 1952년에 Harkins등은 기도가 좁아져서 호흡곤란이 생긴 환자에게 기도절개술을 시행하고 금속으로 된 튜브를 삽입하여 생명을 유지하는 수술을 처음 시작하였고 이런 기도절개 튜브는 1967년 Graciano에 의해 현재와 같은 재질인 실리콘 기도절개 튜브로 대체 개발되었다. 또한 Montgomery는 1965년에 T 자형의 Montgomery T-tube를 고안하여 기도절개 튜브보다 진일보한 기도 튜브를 고안하여 환자에게

적용하였는데 이 튜브는 현재까지도 사용되고 있다. 1987년에 Dumon은 실리콘으로 만든 기도 스텐트를 개발하였는데 이것이 현재 전세계적으로 가장 널리 사용되고 있는 기도 스텐트이다. (프랑스 Novatech사, 미국 Bryan Corp 사) 현재까지 논문에 언급된 것만 약 200레이며, 현재 전세계에서 매년 1000례 이상 시술되고 있다. 그 외에도 철망으로 만들어진 기도 스텐트도 최근 많이 개발되고 있으며, 저자들은 새로운 형태의 실리콘 스텐트를 국내에서 개발한 바 있다.

II. 기도 스텐트의 분류

기도 스텐트는 만들어진 재질에 따라 금속 스텐트와 실리콘 스텐트로 나눌 수 있다. 금속 스텐트는 철망으로 만들어 작게 접은 상태에서 삽입하며 스스로

교신저자 : 김호중, 137-040, 서울 강남구 일원동 50번지
삼성서울병원 호흡기내과학교실
전화 : 02-3410-3425 FAX : 02-3410-3489
E-mail : hjkim@smc.samsung.co.kr



Fig. 1. 현재 많이 쓰이고 있는 기도스텐트. 왼쪽에서부터 Dumon 스텐트 (실리콘 스텐트), Natural 스텐트 (실리콘 스텐트), Song 스텐트 (금속 스텐트)

펴질 수 있는 특징을 가지고 있다. 시술은 주로 방사선과에서 투시경을 하면서 시행하고 삽입 방법이 비교적 용이하나, 일단 삽입하면 제거나 위치 변경하기가 불가능하다는 단점이 있다. 실리콘 스텐트는 L-튜브와 같은 실리콘으로 만들어졌으며 약 1mm의 두께를 가지고 있어 내경이 외경보다 2mm작다. 전신마취하에 경직성기관지내시경을 통해 삽입하므로 경험있는 전문 의사가 있어야 하며, 위치변경 및 제거가 항상 가능하다는 장점이 있다.

III. 실리콘 기도 스텐트의 임상 성적

현재 전세계적으로 가장 많이 사용되고 있고 임상 자료의 발표가 가장 잘 되고 있는 Dumon 스텐트는 프랑스 Novatech사에서 제작하여 미국 Bryan Corp사에서 보급, 판매되고 있다. 현재까지 논문에 언급된 200례의 사용 현황을 보면, 전체 사용 환자의 57%에서 악성종양에 의한 기도협착을 치료하기 위해 사용하고 있으며, 61%가 기관(trachea)에, 39%가 좌, 우 주기관지(main bronchus)에 사용되었다. 시술 직후 92%의 환자에서 호흡곤란이 개선되어 매우 높은 성공율을 보이고 있다. 또한 2개월 이상 거치 후의 장기효능은 81%이며 치료와 관련된 사망률은 2.4%로 보고되고 있다.

가장 흔한 부작용은 스텐트의 위치변동(18%), 육아종 형성(9%), 점액에 의한 스텐트폐쇄(5%)이며 스텐트를 견디지 못해 2-3일만에 제거해야 했던 경우는 1.2%였다

IV. 기도 스텐트의 적응 질환

악성종양 : 폐암, 기관지암, 갑상선암, 식도암, 후두암, 드경부암, 유방암, 대장암, 신장암
 양성종양 : 유두종, 과오종, 평활근종, 지방종

양성협착 : 기관지결핵, 기관삽관후 기관지협착, 기관절개후 기관지협착, 선천성 협착 수술 후 기관지협착, 외부적 기관지 손상, 웨저너씨 병, 약물중독

기관지연화증 : 디프테리아, 결핵, 진균증, 화상, 화학물질 흡입, 질소 가스

기 타 : 유전분증, 재발성 다발성 연골염

V. 기도 스텐트의 적응증 및 금기증

다음과 같은 환자에서 기도 스텐트는 적응되고 있다.

1. 기도 협착에 의한 호흡곤란 (25% 이상의 기관협착, 50% 이상의 기관지협착)
2. 기도 협착에 의한 반복적인 혈담
3. 기도 협착에 의한 반복적인 폐쇄성 폐렴
4. 기도 협착에 의한 치료되지 않는 심한 기침
5. 기도 협착에 의한 치료되지 않는 심한 천명음

다음과 같은 환자에서 기도 스텐트는 금기되고 있다.

1. 증상이 위급하지 않고 다른 치료법이 있는 경우
2. 수술로 완치할 수 있는 악성 종양 환자
3. 2개월 이상 기관지협착이 유지되어 말단부위 폐손상이 있는 환자
4. 4cm이상의 기관지가 협착되거나말단 부위 기관지를 확인할 수 없는 환자
5. 기관지내시경으로 도달할 수 없는 부위의 협착
6. 75세 이상의 고령
7. 전신상태가 불량하거나 1개월 이상 생존할 가능성이 없는 환자
8. 효능 및 부작용

VI. 기도 스텐트의 시술 방법

기도스텐트의 삽입 방법은 크게 국소마취하에서

Table 1. 기도스텐트의 삽입 방법에 따른 장단점

	Fluoroscopy Flexible Bronchoscopy	Rigid Bronchoscopy
Recovery time from anesthesia	about 1 hour	General
Respiratory failure risk	possible	20-60 minutes
Bleeding risk	possible	usually safe
Duration of treatment	30-60 minutes	usually safe
Anesthesia	Local	hours, sometimes longer

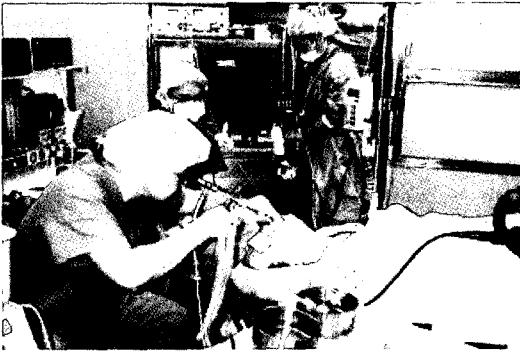


Fig. 2. 경직성 기관지내시경의 시술장면. 전신마취하에서 시행하고있다.

시행하는 fluoroscopy나 굴곡성 기관지경으로 시술하는 방법과 전신마취하에서 경직성 기관지경을 이용한 방법으로 나눌 수 있다. 전신 마취하에 환자의 움직임이 없는 상태에서 보다 섬세한 시술을 시행할 수 있고, 대량 출혈이나 호흡부전에서도 안전하게 대처할 수 있어 경험이 있는 병원에서는 경직성 기관지경을 선호하고 있다.

VII. 삼성서울병원의 경험

국내에서는 2004년 현재 실리콘 기도스텐트 삽입술을 삼성서울병원에서만 시행하고 있다. 대부분 전신마취하에 경직성 기관지내시경을 하면서 삽입하고 있는데, 1999년 이후 연 약 100-200례의 경직성 기관지내시경술을 시행하고 있으며, 1999년3월부터 2003년12월까지 300명에 대해 700건을 시행하였고 이 중 154명에 실리콘 기도스텐트를 삽입하였다. 원인 질환별로 보면 기관지결핵에 의한 기도협착이 86건으로 56%를 차지하고 있고, 기관삽관후 기관협착이 35건, 악성종양이 28건으로 23%와 18%를 차지하였다. 위치별로 보면 기관이 73건, 좌측 주기관지가 61건, 우측기관지가 20건이었다. 사용한 실리콘 기도

스텐트는 Dumon stent가 60건이었고, 독자적으로 개발한 Natural stent도 88건이 되었다. 이중151명(98%)에서 성공적으로 스텐트를 삽입하였고, 34명은 2개 이상의 스텐트를 사용하였다. 양성질환을 가진 환자의 약 80%에서 6-18개월 후 스텐트 제거가 가능하였고, 폐기능의 증가를 보이고 있으며, 사망 예는 없었고 약 5% (7명)에서 기흉이 발생하여 흉관 삽입 후 회복되었다.

VIII. 결 론

실리콘 기도스텐트 삽입술은 기도협착 환자들의 호흡곤란을 단시간에 해결할 수 있는 매우 유용한 치료방법이다. 경직성 기관지내시경술의 재교육과 확산이 반드시 필요하다고 사료된다.

References

1. Miller RD. *Obstructing lesions of the larynx and trachea: Clinical and pathophysiological aspects*. In: Fishman AP (2nd ed.) *Pulmonary Diseases and Disorders*, McGraw-Hill, New York, 1988;1173-1187.
2. Prakash UBS. *Bronchoscopy*. Raven, New York, 1994.
3. Hetzel MR. *Minimally Invasive Techniques in Thoracic Medicine & Surgery*. Chapman & Hall, London, 1995.
4. Colt HG, Dumon JF. *Airway stents: Present and future*. *Clin Chest Med* 1995;16:465-478.
5. Dumon JF. *A dedicated tracheobronchial stent*. *Chest* 1990;97:328-332.
6. Putnam JB Jr. *Palliation of central airway stenoses with the Dumon silicone stent*. *Chest*

1993;104:1651-1652.

7. Freitag L, Eicker R, Linz B, Greschuchna D. *Theoretical and experimental basis for the development of a dynamic airway stent.* *Eur Respir J* 1994;7:2058-4205.
8. Wassermann X, Koch A, Muller-Ehmsen J, et al. *Clinical and laboratory evaluation of a new thin-walled self-expanding tracheobronchial silicone stent: progress and pitfalls.* *J Thorac Cardiovas Surg* 1997;114:527-534.
9. Bollinger CT, Probst R, Tschopp K, et al. *Silicone stents in the management of inoperable tracheobronchial stenoses.* *Chest* 1993 ; 104 : 1653-1659.
10. Martinez-Ballarín JI, Diaz-Jimenez JP, Castro MJ, et al. *Silicone stents in the management of benign tracheobronchial stenoses.* *Chest* 1996;109:626-629.
11. 44. Sutedja G, Schramel F, van Kralingen K, et al. *Stent placement is justifiable in end-stage patients with malignant airway tumours.* *Respir* 1995;62:148-150.