

방사선 조사 후 발생한 흰쥐 심장손상에서 Captopril의 방어역할과 기전

이화여자대학교 의과대학 방사선종양학과교실*, 해부병리과학교실†

장승희* · 이경자* · 구혜수†

목적: 정상 흰쥐의 심장에 방사선을 조사한 군과 captopril과 방사선 조사를 병용한 군의 병리학적 소견과 TNF- α (tumor necrosis factor- α), TGF- β 1 (transforming growth factor- β), PDGF (platelet-derived growth factor), FGF (fibroblast growth factor)-2의 발현상태를 비교 관찰함으로써 심장의 조기 방사선손상에서 captopril의 효과와 보호기전에서의 사이토카인의 역할을 알아보고자 하였다.

대상 및 방법: 실험동물(Sprague-Dawley 흰쥐)은 대조군, 방사선 조사 단독군, captopril과 방사선 조사 병용군으로 분류하였다. 방사선 조사 단독군은 12.5 Gy의 X-선을 좌흉곽에 단일 조사하였다. Captopril과 방사선 조사 병용군은 1일 50 mg/kg의 captopril을 방사선조사 1주 전부터 실험종료 시인 8주 후까지 식수에 섞어 응용시켰다. 실험 결과는 방사선조사 2주와 8주 후에 심방과 심실의 병리조직 소견을 비교 관찰하였고 면역조직화학염색으로 TNF- α , TGF- β 1, PDGF, FGF-2의 발현을 관찰하였다.

결과: 방사선조사 2주 후 병리조직 소견상 대조군에 비해 심한 심방 심장막(pericardium) 섬유소 침착(p=0.093), 심실 혈관주위(perivascular space) 부종(p=0.082)과 혈관주위 및 사이질(interstitium)의 섬유소 침착(p=0.018)이 보였으며, 심방 심장막의 섬유소 침착은 심실에 비해 현저하였다(p=0.009). 방사선 조사 후 8주의 변화는 2주 소견에 비해서 부종 및 섬유소 침착은 소멸되었고, 섬유화가 관찰되었는데 이는 심실보다 심방의 심장막에서 현저하게 나타났다. Captopril과 방사선 병용군은 방사선에 의한 심장손상이 감소되어 병리학적 소견상 대조군과 비교 시 유의한 차이가 없었고, 방사선 조사 단독군과 비교하여 특히 2주 후에 심방의 심내막(endocardium) 섬유소 침착(p=0.047)과 심실의 사이질 섬유소 침착(p=0.019) 및 부종(p=0.042)이 현저히 감소되었다. 방사선조사 2주 후에 TNF- α , TGF- β 1, PDGF, FGF-2의 발현이 방사선 조사 단독군에서 대조군과 비교하여 증가되었으며, 특히 심방의 심장막 및 심장내막에서 현저하게 증가되었다. 방사선조사 8주 후에는 심장막의 TNF- α , TGF- β 1이 계속 증가되었으며 TGF- β 1은 심방 심내막(p=0.015)과 사이질(p=0.025)에서 특히 증가되었으나, PDGF와 FGF-2는 감소되었다. Captopril과 방사선 조사 병용군은 2주에 방사선 조사 단독군에 비하여 TNF- α , TGF- β 1, PDGF의 발현이 감소되었으며, 8주에는 심방과 심실의 심장막에서 TNF- α 가 현저히 감소되었고(p=0.049, p=0.009) TGF- β 1, PDGF의 경우 감소되는 경향을 보였으나 유의한 차이는 없었다.

결론: 흰쥐의 심장에 captopril을 방사선과 병용 투여하여 병리조직 소견을 관찰한 결과 방사선에 의한 조기 심장손상이 감소됨을 확인할 수 있었다. 또한 방사선조사 후 2주 및 8주에 병용군에서 단독군에 비하여 TNF- α , TGF- β 1, PDGF 등의 발현이 감소하는 양상이 관찰되어, captopril이 사이토카인의 발현을 억제함으로써 방사선에 의한 심장손상을 감소시킬 수 있을 것으로 생각된다.

핵심용어: Captopril, 방사선보호제, 심장

서론

심장은 흉부 내 악성종양에 대한 방사선치료 시에 불가피하게 방사선 손상을 받게 되어 만성 심혈관계 합병증이 유발될 수 있으며¹⁻⁴⁾ 치료와 예방 방법이 확실하지 않기 때문에 방사선선량을 제한 받는 중요한 요인이 되는 장기

이 논문은 2003년 12월 8일 접수하여 2004년 2월 27일 채택되었음.

책임저자: 장승희, 이화여자대학교 의과대학 방사선종양학과
Tel: 02)2127-5390, Fax: 02)2127-5383
E-mail: sh961115@yahoo.co.kr

이다. Stewart 등⁵⁾이 종격동에 대한 방사선치료 후 방사선 조사에 의한 심장손상을 보고한 이래 심장은 방사선에 민감한 기관으로 알려졌고 이후 많은 임상적, 실험적 연구보고가 발표되었다.^{1,6,7)} 방사선에 의한 심장질환은 심장에 대한 방사선 조사 후 초래되는 임상적 및 병리적 상태에 대한 총칭으로 심낭 질환이 대표적이다. 심장 동맥과 심근에 풍부하게 형성된 모세혈관망은 혈관내피세포의 내인성 감수성 때문에 중요한 방사선 표적이 된다.⁸⁾

방사선에 의한 심장 손상은 심장막에서 가장 흔하게 나타나고 주된 변화는 섬유화이며 다른 장기와 다르게 방사선 조사 후 초기를 제외하면 염증소견은 드물게 관찰된다.¹⁾ 방사선에 의한 심장 섬유화의 기전은 심근 모세혈관의 내피세포가 손상되어 미세혈관망이 폐쇄 또는 파괴되어 허혈이 초래되어 발생한다는 주장^{9,10)}과, 혈관손상 및 섬유소 용해 기전 장애로 플라스미노젠 활성체가 감소되어 생성된 섬유소성 삼출물이 섬유모세포에 의해 콜라겐으로 대치된다는 주장¹¹⁾ 등이 있다. 방사선조사를 받은 후 발생한 심근변성 부위 내 혈관내피세포의 alkaline phosphatase와 5'nucleotidase가 감소된 것으로 보아 심장손상이 허혈성 손상에 기인한다는 가설을 뒷받침한다.¹²⁾

방사선손상의 병인에는 혈관내피세포, 섬유모세포, 세포외 기질 단백질이 주로 관여한다.^{13~16)} 심장에서 방사선은 일차적으로 심근세포보다 결합조직에 영향을 준다. 방사선 조사 후 섬유화가 일어날 때 심근섬유의 크기에 변화가 없고 결합조직이 증가하는데 심근세포와 비심근세포(섬유모세포 등)가 서로 다른 기전에 의해 조절되기 때문이다.^{17,18)} 결합조직의 비정상화가 이차적인 심근세포의 변성을 가져와¹⁹⁾ 6개월 이후에는 심근세포 변성과 심근섬유의 소실이 관찰된다.²⁰⁾

Lauk 등²¹⁾은 쥐에서 10 Gy 이상일 때 방사선에 의한 심장질환이 유발된다고 하였으며, Kruse 등²⁰⁾은 12.5 Gy부터 심장기능의 감소를 관찰할 수 있다고 보고하였다. 방사선 조사 후 시간에 따른 심장의 기능적 변화는 Wistar쥐에서 1~4개월 사이에,²²⁾ Sprague-Dawley쥐의 경우 4~10개월 사이에 발생한다.²³⁾ 그러나 방사선에 의한 심근 변성은 모세혈관 변화가 선행되는데 Sprague-Dawley쥐의 경우 이러한 모세혈관의 결손이 8~10주 정도에 나타나고,²⁴⁾ 심방에서는 방사선 조사 1개월 후에 이미 심장막의 섬유화가 나타난다.²⁰⁾ 이를 종합하면 기능적 저하를 유발하는 심장의 구조적인 조기 손상이 발생하는 시기는 2개월 이전으로 판단된다.

일반적인 방사선에 의한 섬유화는 대식세포, 상피세포, 섬유모세포 등 다양한 세포에 의해 생산 분비되는 염증 및 섬유화성 사이토카인들이 관련된 복합적 과정이다.^{25,26)} 이 과정에서 핵심적 역할을 담당하는 것은 섬유모세포로서,

섬유모세포/섬유세포계에서 방사선 자체에 의하여 섬유세포로의 마지막 분화단계가 미리 앞당겨진다. 또한 방사선에 의해 주변 세포가 손상을 받아 염증이 유발되고 이러한 염증세포가 사이토카인과 여러 성장 인자를 생성해서 분비한다. 특히 TGF- β 와 같은 특이적 사이토카인이 섬유모세포의 증식과 분화에 영향을 주어 감수분열 후 섬유세포가 섬유모세포보다 많아져서 섬유모세포계의 항상성이 파괴되고 조직의 섬유화가 유발되는 것으로 설명된다.^{26,27)} 이러한 변화와 함께 섬유화의 중요한 특징인 콜라겐, 파이프록틴, 세포외 기질 단백질이 섬유모세포 등에서 과다 생산 및 축적된다.^{27,28)} 이는 심장,¹⁰⁾ 피부,²⁹⁾ 간³⁰⁾ 등 여러 다양한 조직에 대한 실험에서 증명된 바 있다.

방사선 손상의 중추적 역할을 하는 섬유모세포에 영향을 주어 섬유화 과정을 주도하는 섬유화성 사이토카인 및 성장인자군으로는 TNF- α , TGF- β , PDGF, FGF, IL-1 (interleukin-1) 등이 알려져 있는데 이들은 세포외 기질의 합성과 증식에 관여한다.^{28,31~35)} TNF- α 는 염증성 사이토카인으로서 섬유모세포의 증식, 염증세포의 연속적 활성화, 혈관내피세포의 활성화^{36,37)}에 관여한다. 또한 울혈성 심부전에서 심근수축력을 감소시킨다.^{38~40)} TNF- α 는 자유기의 일종인 hydroxyl-기를 생성하여 세포독성을 보인다.⁴¹⁾ TGF- β 는 간질세포 내에서 세포외 기질 분자의 유전자 발현에 영향을 주며, PDGF와 같은 다른 성장인자의 유도에 의하여 섬유모세포의 증식을 촉진할 뿐만 아니라 섬유모세포의 자가분비성 자극을 가져와 만성적인 섬유화성 표현형의 활성화 및 분화를 초래한다.^{26,42)} 또한 정상 섬유모세포에서 1형과 3형 콜라겐 합성을 지속적으로 증가시키는데,⁴³⁾ TGF- β 가 콜라겐의 유전자 발현을 유도하고 합성을 증가시키며 TIMP(tissue metalloproteinase inhibitor) 등의 억제제에 의한 collagenase의 활성도를 감소시켜 콜라겐의 이화작용을 방해^{44,45)}하기 때문이다. 임상적으로도 방사선 치료 중 TGF- β 의 혈장 수준이 증가한다.⁴⁶⁾ 심근경색과 같은 손상 후에 심장 복구에서 중요한 역할을 하며⁴⁷⁾ 심근세포에 대한 자극은 TGF- β 1을 발현시킨다.⁴⁸⁾ 또한 섬유모세포, 혈관내피세포, 평활근세포 등에서 다른 사이토카인, 즉 EGF (epidermal growth factor), PDGF, FGF, TNF, IL-1 등의 생산을 조절한다.^{34,49)}

Captopril은 angiotensin I에서 angiotensin II로의 전환을 방해하는 ACE 억제제이다. Captopril이 폐독성을 갖는 알칼로이드인 monocrotaline으로 치료받은 쥐의 폐에서 고혈압과 섬유증을 억제하는 효과⁵⁰⁾가 있다고 알려진 이래, 폐,^{15,51~53)} 피부,⁵⁴⁾ 소장,⁵⁵⁾ 신장^{56,57)} 등에서 방사선손상에 대한 보호 효과가 보고되었다. 본 교실에서도 흰쥐에서 방

사선 조사 후 발생한 폐손상이 captopril에 의해 감소되며 이러한 기전에 사이토카인이 관련되어 있음을 확인하였다.⁵³⁾ 그러나 심장의 방사선 손상에 대한 보호 효과 기전은 아직 확실히 밝혀지지 않았다.

Ward 등¹⁵⁾은 쥐의 폐에서 captopril을 방사선과 병용 투여 시 비만 세포와 hydroxyproline (collagen)의 축적이 감소한다고 하였는데, 이러한 효과는 captopril의 양과 비례하여 50 mg/kg/d에서 가장 크게 나타났다. 쥐 피부에서 부작용을 일으키지 않고 효과를 볼 수 있는 captopril의 양은 25~50 mg/kg/d이었다.⁵⁴⁾ Yarom 등이 방사선 조사 후 발생하는 심장손상에서 captopril의 영향을 연구한 보고에서 동맥혈압에 영향을 주지 않을 정도인 50 mg/kg/d이 사용되었고 심장막, 혈관주위, 심내막, 사이질로 나누어 비교하였는데 심방의 심장막에서 심한 섬유화가 관찰되었다.¹⁸⁾ Kruse 등은 심방을 분리하여 방사선에 의한 변화를 관찰하였는데 심실에서 보고된 변화보다 조기에 나타나며 더 심한 양상을 보였다.²⁰⁾

Angiotensin II는 강력한 혈관수축작용으로 혈압을 올리고 콜라겐 합성을 자극하며 혈관평활근세포의 성장을 촉진⁵⁸⁾하고 혈관내피세포의 세포자멸사(apoptosis)를 유도⁵⁹⁾한다. 또한 TGF- β 1의 합성과 발현을 유도해서 결체조직을 축적시켜서⁶⁰⁾ angiotensin-II 생산을 감소시키면 TGF- β 1의 발현도 감소된다.⁶¹⁻⁶⁴⁾ 그러므로 ACE 억제제인 captopril은 혈관생성 억제에 의한 섬유화를 방지⁶⁵⁾하고 세포자멸사를 저해⁶⁶⁾한다. Angiotensin이 심근세포의 성장과 단백질 합성을 조절하므로 captopril은 심근경색 및 비대를 유발시킬 수 있는 심장손상에서 섬유화와 그 합병증에 대한 보호 효과를 보였다.⁶⁷⁾ Zhao와 Xie는 심장병 환자에서 captopril의 사용이 순환성 TNF- α 생산을 저해시킨다고 보고하였다.⁶⁸⁾ Captopril은 실험실 연구에서도 항염증 효과에 의해 TNF- α 와 IL-1의 생산을 방해한다.⁶⁹⁾ 이상과 같은 기전으로 captopril이 심장의 방사선손상에 대한 보호제로서 가능성이 있고, 광범위하게 사용되고 있기 때문에 부작용에 관하여 잘 알려져 있어 손쉽게 사용될 수 있을 것으로 생각된다.

본 연구는 정상 흰쥐의 심장에 방사선을 조사한 군과 ACE 억제제인 captopril (50 mg/kg/d)을 방사선 조사와 병용 투여한 군에서 방사선 손상의 조기변화를 볼 수 있는 2주, 후기 방사선 손상으로 인한 섬유화를 관찰할 수 있는 8주에 병리조직학적 소견과 면역조직화학염색에 의한 TNF- α , TGF- β 1, PDGF, FGF-2 (basic FGF)의 발현을 비교 관찰하여 방사선에 의한 심장손상에서 captopril의 방사선 보호 효과 여부와 보호기전에서의 사이토카인의 역할을 알아보 고자 하였다.

대상 및 방법

1. 대상

실험동물로는 생후 4~5개월, 체중 250~300 g의 수컷 흰쥐(Sprague-Dawley) 46마리를 사용하였고 8주가 되기 전에 원인불명으로 3마리가 사망하여 대상 개체수는 실험 종료 시 총 43마리였다. 실험군은 방사선 조사 단독군, captopril과 방사선 조사 병용군으로 분류하였다. 대조군은 방사선이나 약물을 투여하지 않고 관찰만 한 흰쥐를 사용하였다(Table 1). 흰쥐는 적절한 온도, 습도 및 환기가 유지되는 방에서 상품화된 사료와 수돗물로 사육되었다.

2. 방법

1) 방사선 조사방법

흰쥐를 ketamine (카타라, 유한양행, 50 mg/mL) 60 mg/kg을 복강내로 주사하여 마취한 후 고정틀에 사지를 고정하고, 6 MV 선형가속기(Linear accelerator, NEC 1006X, Japan)를 사용하여 12.5 Gy의 X-선을 1회에 조사하였다. 조사야는 전심장을 포함한 좌측 흉곽(34 cm)으로, 개별로 시물레이션하여 확인하였으며 우측폐가 포함되지 않도록 주의하였다. 좌폐에 대한 실험이 병행되었기 때문에 차폐는 하지 않았다. 전후평행대향조사법(parallel opposed anterior-posterior fields)을 사용하였고, 타겟트와 조사면 간의 거리는 80 cm로 고정하였으며, 분당 선량률은 2 Gy로 유지되었다.

2) Captopril 투여방법

Captopril과 방사선 병용군에서 captopril (캡틸, 유니티드 제약)은 매일 체중 Kg당 50 mg을 쥐가 하루에 먹는 총량의 식수에 섞어 방사선조사 1주 전부터 실험종료시인 8주 후까지 음용시켰다. 개별로 1일 식수량을 모두 먹는지 매일 확인하였고, 방사선은 방사선 조사 단독군과 동일하게 조사하였다.

Table 1. Grouping of Experimental Animals

Group	Time	2 weeks No.	8 weeks No.	Total No.
Control		3 (3)	3 (3)	6 (6)
Radiation only		10 (10)	8 (10)	18 (20)
Captopril & radiation		10 (10)	9 (10)	19 (20)
Total		23 (23)	20 (23)	43 (46)

(No); initial animal numbers

3) 조직소견의 평가방법

(1) 광학현미경 검사: 방사선조사 후 2주와 8주에 ketamine으로 마취하여 흰쥐를 개흉한 뒤, 심장을 적출하여 육안소견을 관찰하였다. 조직검사를 위하여 고정액(0.67 M phosphate buffer saline, pH 7.3에 용해시킨 4% paraformaldehyde 용액)에 24시간 이상 고정한 뒤, 양측 심방과 심실을 포함하는 3 mm 두께의 절편을 통상의 조직검사 처리과정을 거쳐 파라핀에 포매하였다. 파라핀 포매 절편은 hematoxylin-eosin (H-E) 염색과 섬유화 정도를 보기 위한 Masson-Trichrome (MT) 염색을 시행하여 관찰하였다.

(2) 사이토카인에 대한 면역조직화학 염색: 면역조직화학 염색은 peroxidase-antiperoxidase 방법을 사용하였다.⁷⁰⁾ 먼저 파라핀에 포매된 조직을 5 μm 두께로 절편하여 자일렌과 알코올을 이용하여 탈파라핀화와 함수화시켰다. 자일렌에는 5분간 3번씩 담갔으며 알코올은 100%, 90%, 80%, 70%의 순서로 각각 2분 동안 처치하였다. 비특이 단백질 결합에 의한 반응을 막기 위하여 10% 염소 혈청으로 20분간 반응시켰고 조직내의 내인성 peroxidase의 활성화를 억제하기 위해 3% 과산화 수소에 15분간 반응시켰다. 증류수로 수세한 조직을 PBS에 5분간 담근 후 TNF-α 항체(1 : 50 희석, Hycult biotechnology b.v., Uden-the Netherlands; mouse monoclonal antibody to human TNF α, Clone: 52B83), TGF-β1 항체(1 : 50 희석, Santa Cruz Biotechnology, Inc., Delaware, CA, USA; rabbit polyclonal antibody to carboxy terminus of human TGF β1), PDGF 항체(PDGF-A (N-30): sc-128, 1 : 50 희석, Santa Cruz Biotechnology, Inc., Delaware, CA, USA; rabbit polyclonal antibody to a peptide mapping at the carboxy terminus of PDGF-A of human origin), FGF-2 항체(FGF-2 (147): sc-79, 1 : 80 희석, Santa Cruz Biotechnology, Inc., Delaware, CA, USA; rabbit affinity-purified polyclonal antibody raised against a peptide mapping within the amino terminal domain of FGF-2 of human origin)로 실온에서 2시간 동안 반응시켰다. Peroxidase 반응은 결합항체와 streptavidin으로 각각 20분간 반응시키고 PBS로 수세한 다음 AEC (3-aminoethyl 9-carbasol)로 발색시켰고, Meyer's hematoxylin으로 대조 염색하여 봉입하였다. 면역염색의 슬라이드는 각각의 1차 항체를 제조한 같은 동물에서 얻은 면역반응을 일으키지 않은 혈청(non-immunized serum)을 사용하였다.

4) 결과 판정

조직 소견 평가는 방사선조사를 하지 않은 흰쥐의 심장에서 보이는 변화를 대조군으로 하고 실험군에서 보이는 변화와 비교하여, 그 정도를 각각 1+, 2+, 3+로 분류하

Table 2. Grading of Histopathological Findings in Rat Heart

Fibrin deposition or fibrosis
1+: slight accumulation of fibrin (2 weeks) or fibrosis (8 weeks)
2+: moderate accumulation of fibrin (2 weeks) or fibrosis (8 weeks)
3+: severe accumulation of fibrin (2 weeks) or fibrosis (8 weeks)
Perivascular edema and interstitial edema
1+: none
2+: slight (focal)
3+: moderate to marked (diffuse)
Inflammatory cell infiltration (mononuclear cells: lymphocytes, macrophages, mast cells)
1+: none or minimal
2+: focal (one or two)
3+: multifocal or diffuse

였다(Table 2). 2주에는 섬유소 침착을 8주에는 섬유화 정도를 보았는데 심방에서는 심장막, 심장내막, 사이질 3부위를, 심실에서는 심장막, 심장내막, 사이질, 혈관주위를 포함한 4 부위를 나누어 정도를 판정하였다.

심방과 심실을 나누어 병리조직학적 검사를 시행함으로써, 심장부위에 따른 변화의 차이를 확인하여 병리학적 검사 시 기본자료로 이용하고 이에 따른 기전을 연구하고자 심방과 심실의 변화를 통계적으로 비교하는 것을 추가하였다. 심방 관찰 시 검체 제작 과정에서 절편에 심방이 포함되지 않은 대조군 6예 중 2예, 방사선 조사 단독 후 2주군 10예 중 1예, 방사선 조사 단독 후 8주군 8예 중 1예, 방사선 조사 및 captopril 병용 후 8주군 9예 중 4예(TNF-α 염색의 경우는 3예)가 제외되었다.

면역조직화학 검사에서 보이는 반응은 심장막, 심장내막, 사이질조직의 세 부위에서 심장막 섬유모세포(pericardial fibroblast), 혈관내막 섬유모세포(subendothelial fibroblast), 심내막, 심근, 혈관내피세포, 단핵구, 사이질액의 양성 반응의 정도에 따라 1+, 2+, 3+로 분류하였다. 1+는 10% 이하의 조직이 반응을 보이는 경우, 2+는 10% 이상 50% 이하인 경우, 3+는 50% 이상의 조직이 강한 반응을 보이는 경우로 하였다.

TNF-α와 TGF-β1의 경우 모든 검체를 대상으로 염색이 시행되었다. 단 결과 관찰 시 TGF-β1의 경우 방사선 조사 단독 후 2주군에서 심방 1예, 심실 1예와 방사선 조사 단독 후 8주군에서 심실 1예가 무반응(non-reactive)으로 나와 비교에서 제외하였다. 그러나 PDFGF와 FGF-2는 검체 제작 상 심방과 심실이 모두 포함된 검체 중 TGF-β1의 염색이 양성반응을 보인 경우에 국한하여, 대조군 6예 중 2예, 방

사선 조사 단독 후 2주간 10예 중 6예, 방사선 조사 단독 후 8주간 8예 중 4예, 방사선 조사 및 captopril 병용 후 2주간 10예 중 8예, 방사선 조사 및 captopril 병용 후 8주간 9예 중 4예에서 염색이 시행되었다.

각 군에서의 심방과 심실의 차이, 대조군과 각 군과의 차이, 방사선 조사 단독군과 방사선 및 captopril 병용군과의 차이를 보기 위한 통계적 분석을 위하여 Ridit (relative to an identified distribution) 분석법을 사용하여 비교하였고 보조적으로 Fisher's exact test를 사용하였으며, 유의수준은 $p < 0.05$ 로 정하였다. 각 실험군의 결과를 통합적으로 비교하기 위하여 점수화하였다. 병리조직 소견과 사이토카인

발현의 점수는 1+, 2+, 3+에서 각각 1점, 2점, 3점으로 가중치를 부과하여 각 군의 동물 수에 곱한 후 합산하고 이를 전체 동물수로 나눈 값으로 산정하고 이 점수를 막대 그래프로 비교하였다.

결 과

1. 광학현미경 소견

1) 대조군

대조군에서 심장의 육안소견은 정상이었다. 조직검사에서 심방과 심실의 심장막, 심장내막, 심근에 혈관주위 부종

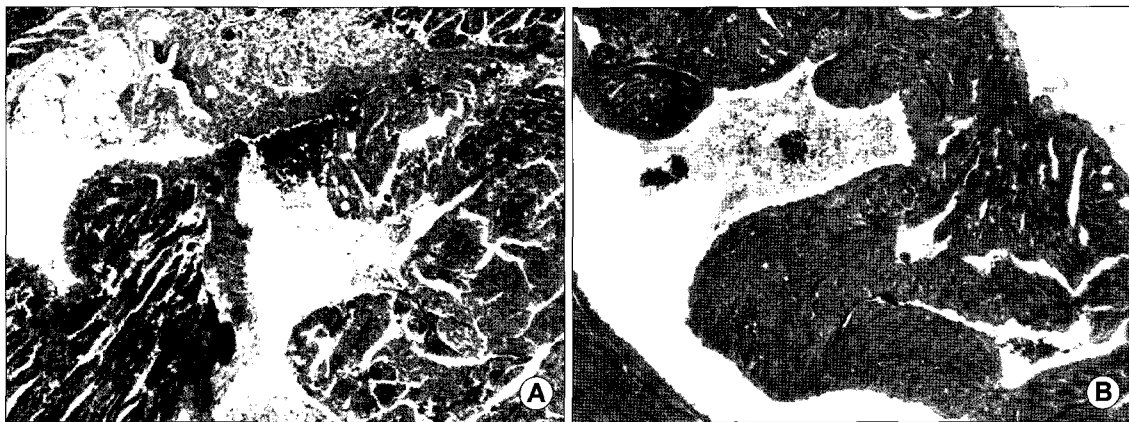


Fig. 1. Light microscopic findings of atrium at 2 weeks after irradiation. (A) There are marked fibrin deposition, edema and mononuclear cell infiltration in the radiation only group (grade: pericardial fibrin deposit 3, endocardial fibrin deposit 1, interstitial fibrin deposit 3, perivascular edema 3, interstitial edema 3, inflammation 3). (B) There are decreased edema and inflammation in the combined group of captopril and radiation (grade: pericardial fibrin deposit 3, endocardial fibrin deposit 3, interstitial fibrin deposit 2, perivascular edema 1, interstitial edema 1, inflammation 1)(Masson-trichrome stain, 1A: $\times 10$, 2B: $\times 6$).

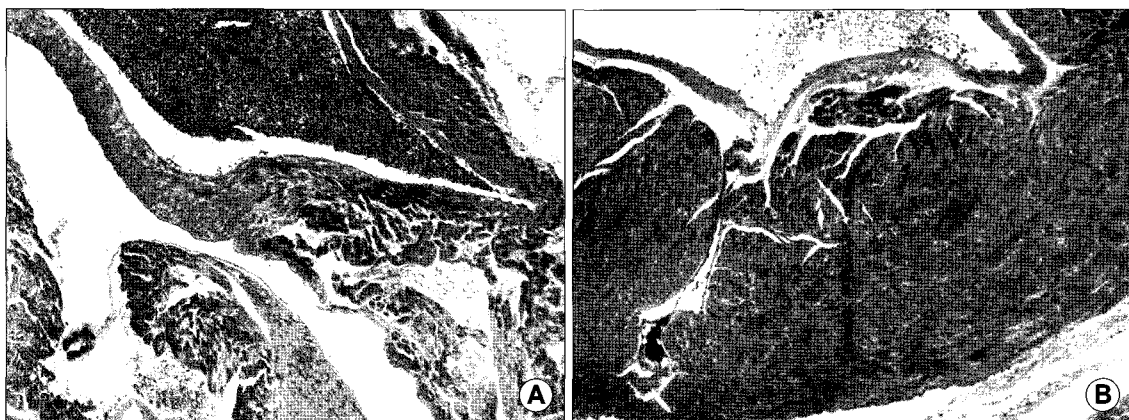


Fig. 2. Light microscopic findings of the atrium at 8 weeks after irradiation. (A) There are pericardial, endocardial, and interstitial fibrosis in the radiation only group (grade: pericardial fibrosis 2, endocardial fibrosis 3, interstitial fibrosis 3, edema 1, inflammation 1). (B) There are decreased fibrosis in the combined group of captopril and radiation (grade: pericardial fibrosis 1, endocardial fibrosis 2, interstitial fibrosis 1, edema 1, inflammation 1)(Masson-trichrome stain, 2A: $\times 6$, 2B: $\times 6$).

이나 섬유소 침착이 거의 보이지 않고 잘 유지되었고 심방, 심실간 차이는 나타나지 않았다.

2) 방사선 조사 단독군

방사선 조사 후 2주와 8주군의 심장은 육안검사에서 특이한 소견이 없었다. 그러나 방사선 조사 2주 후 병리조직 검사에서 대조군에 비해 심한 부종과 섬유소의 침착 및 염증소견이 관찰되었으며(Fig. 1A), 심방 심장막의 섬유소 침착(p=0.093)과 심실의 혈관주위 부종(p=0.082)이 증가된 경향을 보였고, 심실 혈관주위와 사이질의 섬유소 침착(p=0.018, p=0.018)이 유의하게 증가되었다. 심실과 심방의 변화를 비교했을 때, 심장막의 섬유소 침착(p=0.009)과 전반적인 염증(p=0.033)은 심방에서 보다 현저하였으며, 심방 심내막의 섬유소 침착(p=0.088)은 심실보다 심한 경향을 보였다. 방사선 조사 8주 후 병리소견은 혈관주변과 사이질의 부종과 혈관주위 섬유소 침착이 없어지고 염증소견도 감소되었으며 섬유화로 진행되었다(Fig. 2A). 심실은 대조군(p=0.002)

과 2주 방사선 조사 단독군(p=0.049)에 비해 심한 혈관주위 섬유화를 보였다. 심방과 심실의 변화를 비교하여 섬유화가 심방의 모든 부위에서 심실보다 심하게 보였으며 심장막(p=0.006)에서 현저하였다.

3) Captopril과 방사선 병용군

방사선조사 2주 후에 심방과 심실에서 심한 섬유소 침착, 부종, 염증세포 침윤이 보이지 않았으며 전반적으로 중등도 이하의 병리조직소견을 보여서 대조군과 비교하여 심방의 섬유소 침착은 증가된 양상이었지만 통계적으로 유의한 차이가 없었다(Fig. 1B). 또한 병리학적 소견상 조직 손상 정도에 있어 심방과 심실 간의 차이도 없었다.

방사선 조사 8주 후 심방과 심실간에 차이가 없었고 방사선 조사 단독군과 동일하게 부종과 염증이 감소되었으며, 대조군과 비교하여 심실의 혈관주위 섬유화만 증가된 양상이었다(Fig. 2B).

Table 3. Comparison of Histopathological Changes of the Heart between the Radiation Only Group and the Combined Group of Captopril and Radiation at 2 and 8 Weeks after Irradiation

(A) Atrium	2 weeks (No)						8 weeks (No)							
	*RT			†C+RT			(p-value)	*RT			†C+RT			(p-value)
	1+	2+	3+	1+	2+	3+		1+	2+	3+	1+	2+	3+	
Fibrin deposit (2 weeks) or fibrosis (8 weeks)														
Pericardial	1	3	5	3	5	2	0.047	0	1	6	2	1	2	0.008
Endocardial	2	4	3	7	2	1	n.s.	3	0	4	2	2	1	n.s.
Interstitial	2	6	1	5	4	1	n.s.	1	3	4	2	2	1	n.s.
Edema														
Perivascular	5	1	3	5	5	0	n.s.	5	0	2	5	0	0	n.s.
Interstitial	3	3	3	5	3	2	n.s.							
Inflammation	3	1	5	6	2	2	n.s.	4	0	3	4	1	0	n.s.

(B) Ventricle	2 weeks (No)						8 weeks (No)							
	*RT			†C+RT			p-value	*RT			†C+RT			p-value
	1+	2+	3+	1+	2+	3+		1+	2+	3+	1+	2+	3+	
Fibrin deposit (2 weeks) or fibrosis (8 weeks)														
Pericardial	7	2	1	6	4	0	n.s.	3	4	1	6	1	2	n.s.
Endocardial	6	3	1	6	4	0	n.s.	4	4	0	4	4	1	n.s.
Interstitial	2	6	2	7	3	0	0.019	2	5	1	4	4	1	n.s.
Perivascular	2	6	2	5	5	0	n.s.	0	3	5	2	5	2	0.064
Edema														
Perivascular	2	4	4	5	5	0	0.042	8	0	0	8	1	0	n.s.
Interstitial	3	4	3	7	3	0	0.042							
Inflammation	4	6	0	6	4	0	n.s.	6	2	0	6	3	0	n.s.

*RT: radiation only group, †C+RT: radiation with captopril group

4) 방사선 조사 단독군과 captopril과 방사선 조사 병용군의 비교(Table 3, Fig. 3)

방사선 조사 2주 후에 captopril과 방사선 조사 병용군은 방사선 조사 단독군에 비해 심방에서 섬유소 침착과 부종, 염증 소견이 전반적인 감소를 보였고 특히 심내막의 섬유소 침착(p=0.047)이 현저하게 감소되었다. 심실에서도 조직 손상이 감소되었으며 특히 사이질의 섬유소 침착(p=0.019)과 혈관주변과 사이질의 부종(p=0.042, p=0.042)이 유의하게 감소되었다. 8주 후에는 captopril과 방사선 조사 병용군

에서 방사선 조사 단독군에 비해, 심방에서 부종과 염증뿐 아니라 모든 부위의 섬유화가 감소되었으며 특히 심장막의 섬유화(p=0.008)가 감소되었고, 심실에서는 혈관주위 섬유화(p=0.064)가 감소된 경향을 보였다.

2. 사이토카인(TNF- α , TGF- β 1, PDGF, FGF-2) 발현 소견

1) 대조군

대조군에서 심장막, 심장내막, 심근의 사이질에 TNF- α

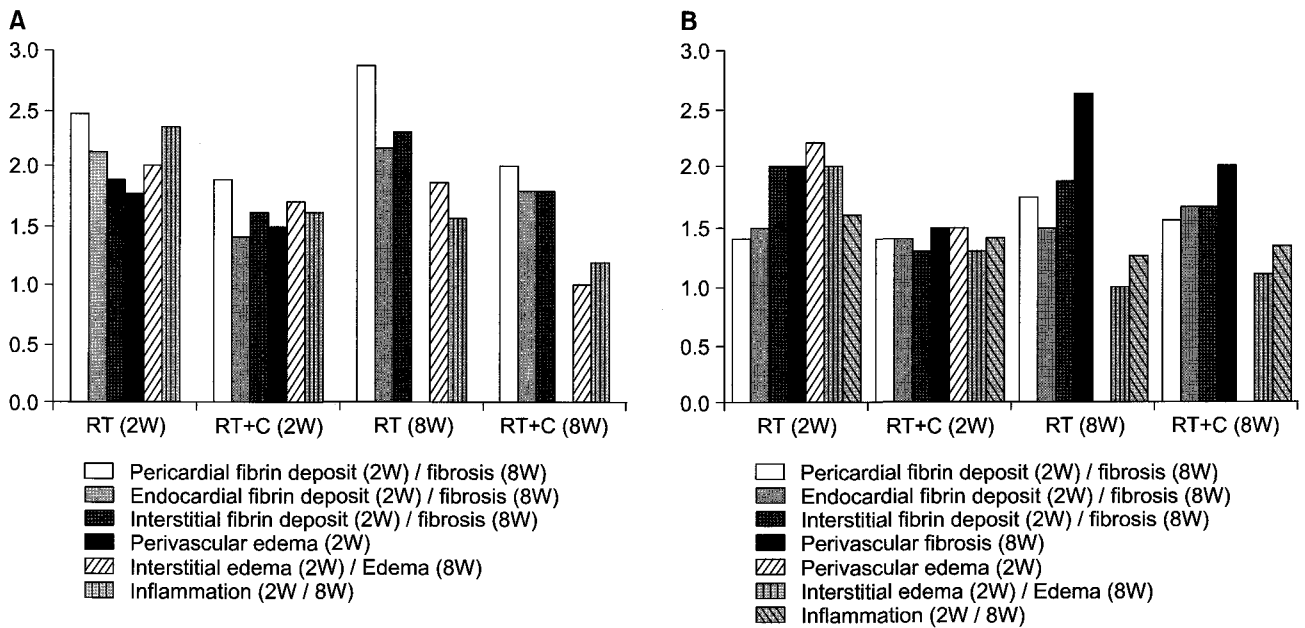


Fig. 3. Comparison of histopathological changes of the heart between the radiation only group and the combined group of captopril and radiation at 2 and 8 weeks after irradiation: (A) Atrium (B) Ventricle.

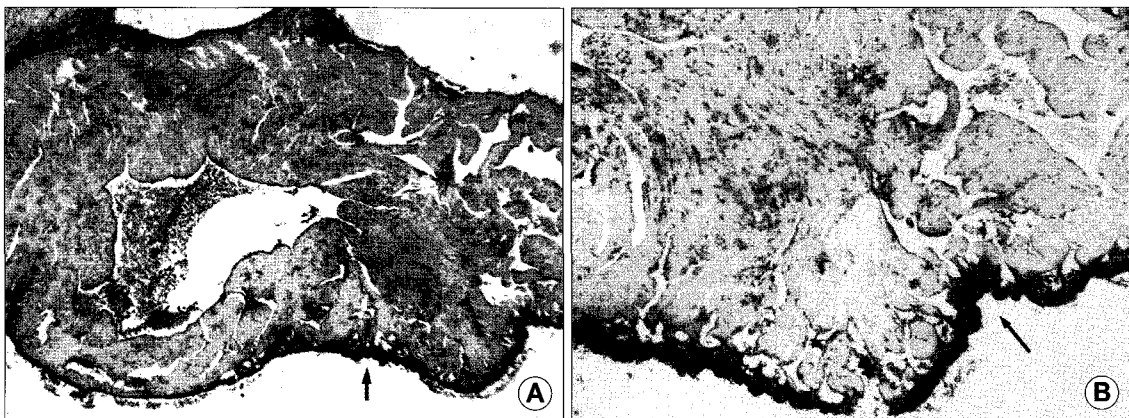


Fig. 4. Immunohistochemical stain of atrium in radiation only group at 2 weeks after irradiation. (A) TGF- β 1 (Arrow) reactions are markedly increased in pericardium, endocardium (grade: pericardial 3, endocardial 1, interstitial 3). (B) TNF- α (Arrow) reactions are increased in pericardium (grade: pericardial 3, endocardial 1, interstitial 2) (Peroxidase-antiperoxidase, 3A: \times 6, 3B: \times 10).

와 TGF-β1에 양성인 세포와 액체가 보였다. 심장막과 심장내막에 있는 혈관의 내피세포와 심장 내막밑 섬유모세포가 PDGF와 FGF-2에 대한 양성 반응을 보였고, 심근은 PDGF항체에 약한 반응을 보였으나 강양성을 보인 경우는 없었다. 심방과 심실의 변화는 차이가 없었다.

2) 방사선 조사 단독군(Fig. 4)

방사선 조사 2주 후에 심방과 심실에서 사이토카인의 발현을 비교했을 때, TNF-α (p=0.009)와 TGF-β1 (p=0.006)는 심방의 심장내막에서 강한 반응을 보였고, FGF-2는 심방의

심장막(p=0.014)에서 심실보다 강한 반응을 보였다.

대조군과 비교 시 모든 사이토카인의 강양성 반응이 증가되었고, 특히 심방의 경우 TNF-α의 발현이 심장막(p=0.012)과 심장내막(p=0.007)에서, TGF-β1이 전부위(심장막; p=0.047, 심장내막; p=0.008, 사이질; p=0.047)에서 증가하였으며, PDGF는 심장막(p=0.021), 심장내막(p=0.034)에서, FGF-2도 심장막(p=0.021)에서 현저하게 증가하였다. 심실에서는 TNF-α와 TGF-β1이 사이질(p=0.034, p=0.016)에서 증가했고, PDGF는 사이질(p=0.034)에서 FGF-2의 경우

Table 4. Comparison of Cytokine Changes of the Heart between the Radiation Only Group and the Combined Group of Captopril and Radiation at 2 and 8 Weeks after Irradiation

(A) Atrium	2 weeks (No)							8 weeks (No)						
	*RT			†C+RT			p-value	*RT			†C+RT			p-value
	1+	2+	3+	1+	2+	3+		1+	2+	3+	1+	2+	3+	
TNF-α														
Pericardium	0	3	6	1	5	4	n.s.	0	1	6	2	2	2	0.049
Endocardium	1	2	6	4	4	2	0.045	2	2	3	3	2	1	n.s.
Interstitial	3	1	5	8	2	0	0.017	5	2	0	4	2	0	n.s.
TGF-β1														
Pericardium	1	2	5	3	3	4	n.s.	1	2	4	1	1	3	n.s.
Endocardium	1	1	6	6	2	2	0.021	0	3	4	2	2	1	0.096
Interstitial	3	0	5	6	4	0	0.066	3	2	2	5	0	0	0.052
PDGF														
Pericardium	0	1	5	1	1	6	n.s.	0	3	1	1	0	3	n.s.
Endocardium	0	3	3	3	5	0	0.017	2	1	1	2	2	0	n.s.
Myocardium	0	3	3	2	4	2	n.s.	3	0	1	2	2	0	n.s.
FGF-2														
Pericardium	0	1	5	2	2	4	n.s.	1	1	2	3	0	1	n.s.
Endocardium	1	1	4	5	0	3	n.s.	3	1	0	4	0	0	n.s.

(B) Ventricle	2 weeks (No)							8 weeks (No)						
	*RT			†C+RT			p-value	*RT			†C+RT			p-value
	1+	2+	3+	1+	2+	3+		1+	2+	3+	1+	2+	3+	
TNF-α														
Pericardium	3	1	6	5	5	0	0.044	0	6	2	5	4	0	0.009
Endocardium	6	3	1	10	0	0	0.03	3	5	0	8	0	1	0.067
Interstitial	3	3	4	9	1	0	0.006	7	1	0	9	0	0	n.s.
TGF β-1														
Pericardium	5	2	2	4	4	2	n.s.	2	1	4	5	4	0	0.062
Endocardium	7	1	1	9	1	0	n.s.	5	1	1	8	0	1	n.s.
Interstitial	3	3	3	9	1	0	0.01	7	0	0	9	0	0	n.s.
PDGF														
Pericardium	2	1	3	2	5	1	n.s.	0	2	2	2	2	0	0.061
Endocardium	1	1	4	7	1	0	0.006	2	1	1	4	0	0	n.s.
Myocardium	0	3	3	7	1	0	0.002	4	0	0	4	0	0	n.s.
FGF-2														
Pericardium	4	1	1	7	1	0	n.s.	3	1	0	4	0	0	n.s.
Endocardium	0	3	3	7	1	0	0.002	4	0	0	4	0	0	n.s.

*RT: radiation only group, †C+RT: radiation with captopril group

심내막(p=0.034)에서 유의하게 증가된 소견을 보였다. 통계적으로 유의하지는 않았으나 증가 경향을 보인 것은 심방 사이질의 TNF- α (p=0.093)과 심장내막의 FGF-2 (p=0.068) 및 심실 심장막의 TNF- α (p=0.083)과 심장내막의 PDGF (p=0.068)이었다. 심방과 심실, 그리고 주변조직에 침윤된 단핵구의 일부가 모든 항체에 대해 양성 반응을 보였다.

방사선 조사 8주 후의 사이토카인 변화는 TNF- α 와 TGF- β 1의 발현이 심방의 심장막과 심장내막에서 계속 증가된 반면(p=0.007, p=0.037) 사이질은 대조군과 비슷하게 감소하였고, PDGF와 FGF-2는 시간이 지나면서 발현강도가 감소되는 양상을 보였다. 심실에서 심장막의 TNF- α (p=0.023)가 증가되었고 PDGF (p=0.053)가 증가된 경향을 보였으며, TGF- β 1와 FGF-2는 역시 감소되었으나 대조군 보다는 여러 사이토카인의 발현 강도가 전반적으로 높은 양상이었다. 심방과 심실의 사이토카인 발현을 비교하면 심장내막과 사이질의 TGF- β 1 (p=0.015, p=0.025)에서 심방의 발현

이 더욱 현저하였고, 다른 사이토카인의 경우에는 의미 있는 차이가 없었다.

3) Captopril과 방사선 조사 병용군

방사선 조사 2주 후의 심장에서 대조군과 비교 시 심방에서 사이토카인의 강양성 반응이 더 많이 관찰되었으나 심장막의 PDGF (p=0.036)를 제외하고는 통계적으로 유의한 차이는 없었고, 심실은 대조군과 비슷하였다. 심방과 심실의 사이토카인 발현조건을 비교했을 때, TNF- α 는 심방의 심장막(p=0.013)과 심장내막(p=0.005)에서 심실보다 유의하게 현저한 발현을 보였으며 PDGF는 심방의 모든 부위에서 심실보다 현저한 발현을 보인 것에 반하여(심장막 p=0.036, 심장내막 p=0.046, 사이질 p=0.013), TGF- β 1는 심방 심실간 차이가 없었고 FGF-2는 심장막에서 심방과 심실간에 유의한 차이(p=0.01)를 보였다.

방사선 조사 8주 후의 사이토카인의 변화는 2주와 비교해서 심방에서 심장막의 TNF- α , PDGF, FGF-2가 감소되는

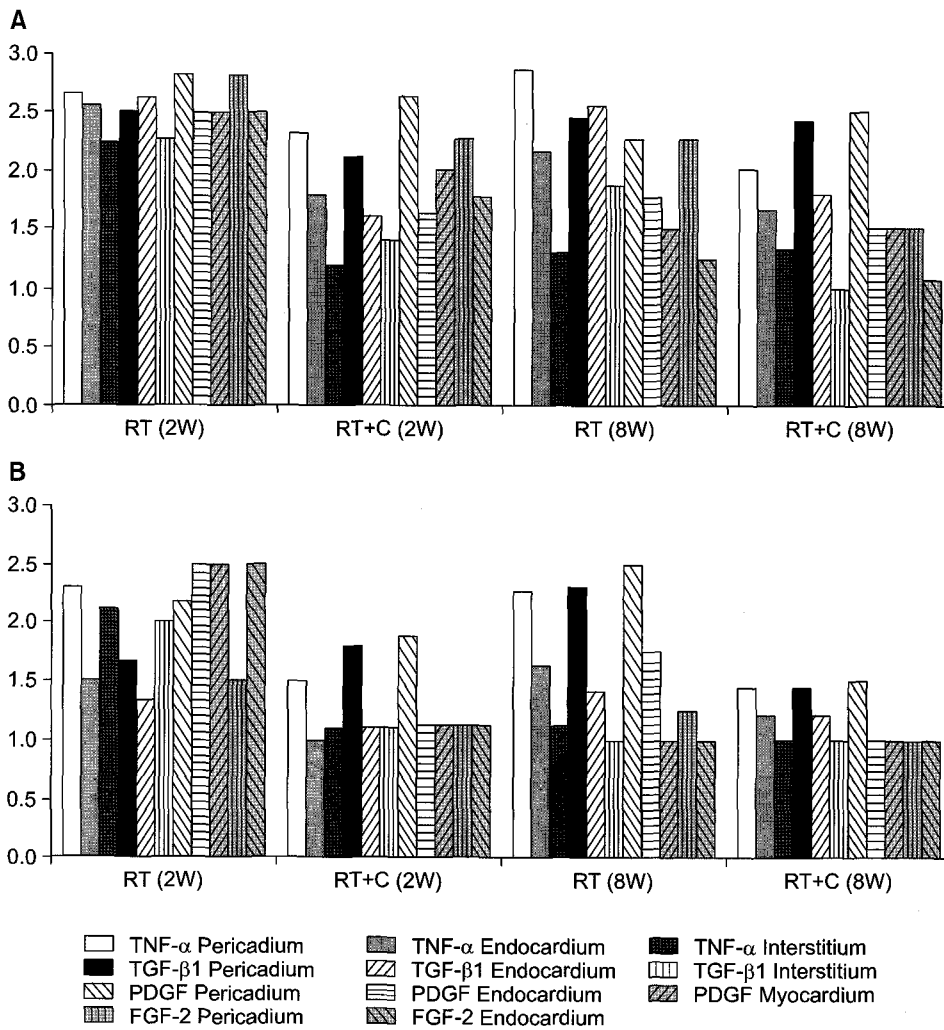


Fig. 5. Comparison of cytokine changes of the heart between the radiation only group and the combined group of captopril and radiation at 2 and 8 weeks after irradiation: (A) Atrium (B) Ventricle.

양상을 보였으며, TGF- β 1는 차이가 없었다. 심실은 대조군과 비슷한 소견을 보였으며, 심방과 심실의 사이토카인 발현은 심장막의 TGF- β 1 ($p=0.045$)이 심방에서 현저한 발현을 보인 것을 제외하고는 의미있는 차이는 없었으나 2주와 비슷하게 심방 심장막에서 강양성을 주로 보였다. 대조군과 비교 시 심방, 심실 어느 부위도 통계적 차이는 없었다.

4) 방사선 단독군과 captopril과 방사선 조사 병용군의 비교(Table 4, Fig. 5)

Captopril과 방사선 조사 병용군에서 방사선 조사 단독군과 비교 시 2주 후 사이토카인의 발현이 감소되었다. 심방에서 TNF- α 가 심장내막($p=0.045$)과 사이질($p=0.017$)에서 감소되었고 TGF- β 1은 심장내막($p=0.021$)에서 현저한 감소를, 사이질($p=0.066$)에서는 감소 경향을 보였으며 PDGF는 심장내막($p=0.017$)에서 감소되었다. 심실에서는 TNF- α 가 심장막, 심장내막, 사이질($p=0.044$, $p=0.03$, $p=0.006$) 모두에서, TGF- β 1는 사이질($p=0.01$)에서 현저하게 감소되었다. 또한 PDGF는 심장내막과 심근($p=0.006$, 0.002)에서, FGF-2는 심내막($p=0.002$)의 발현이 감소되었다.

8주 후에도 병용군에서 단독군과 비교 시 2주와 유사하게 사이토카인의 발현이 감소되었다. 심방에서 TNF- α 가 심장막($p=0.049$)에서 유의하게 감소되었으며 심장막과 사이질의 TGF- β 1이 감소 경향($p=0.096$, $p=0.052$)을 보였다. 심실에서도 TNF- α 가 심장막($p=0.009$)에서 현저하게 감소되었고 심내막의 TNF- α ($p=0.067$), 심장막의 TGF- β 1 ($p=0.062$)와 PDGF ($p=0.061$)가 감소되는 경향을 보였다. FGF-2의 경우 유의한 차이가 없었다.

고안 및 결론

Yarom 등¹⁸⁾의 연구에서 심장에 방사선 조사 시 심방과 심실에 섬유화가 발생하였으며 이는 혈관주변이나 사이질보다 심장막에 현저하였다. 방사선에 captopril을 병용한 군에서는 섬유화가 방사선 조사 단독군에 비해 감소되었으며, 심실보다 심방의 심장막에서 방사선손상으로 인한 섬유화가 심하게 관찰되었다. Kruse 등²⁰⁾은 방사선 조사 후 1개월 내에 심장막의 섬유화가 나타나고 6개월 후 심근까지 진행되며, 좌심방의 기능저하는 좌심실 기능에 영향을 주어 심장질환에서 해부학적으로 더 중요한 부위라고 주장하였다.

본 연구의 병리조직학적 결과는 Yarom 등¹⁸⁾이나 Kruse 등²⁰⁾의 보고와 유사하여 방사선 조사 2주 후에 심한 부종과 섬유소의 침착 및 염증소견이 관찰되었으며, 심실과 심방의 변화를 비교했을 때 조직손상은 심방의 심장막에서

현저하게 나타났다. 이러한 병리조직학적 변화는 시간이 경과됨에 따라 변화되어 8주 후에는 혈관주변과 사이질의 부종과 혈관주위 섬유소 침착이 없어지고 염증소견도 감소되었으며 섬유화로 진행되었다. 심방과 심실의 변화를 비교했을 때 섬유화가 심방의 모든 부위에서 심실보다 심하게 나타났으며 심실은 주로 혈관주위 섬유화를 보여서, 방사선 조사 후 심방의 손상이 심실보다 현저함을 확인하였다. 이는 심실벽 근육이 심방벽 근육에 비해 두껍고 혈관분포가 풍부하기 때문에 방사선 손상이 심실에서 상대적으로 적은 것으로 생각된다.

Kruse 등^{20,71)}이 쥐의 심장에 방사선을 조사한 후 TGF- β 1의 mRNA 수준을 측정된 결과, 조기 반응(12일 후)에서 방사선 선량에 관계없이 증가되었고 후기 반응(3개월 후)에서 20 Gy 이상을 조사한 경우에 조기보다 낮지만 지속적으로 증가되었다. 또한 심방의 염증성 사이토카인인 IL-1 mRNA는 8일과 30일에 증가되었는데, procollagen 1형과 3형 mRNA는 후기 상승을 보였다. 이를 통해 TGF- β 1과 procollagen의 mRNA 발현 관계가 복잡적이며, 조기에 TGF- β 1의 전사가 일어나고 후기에 TGF- β 1 단백질의 해독 및 활성화에 의하여 procollagen이 상승될 것이라고 주장하였다.

본 연구의 경우 방사선조사 2주 후에 대조군과 비교 시 모든 사이토카인의 강양성반응이 증가되었다. 특히 심방의 경우 TNF- α 와 TGF- β 1의 발현이 전 부위에서, PDGF와 FGF-2의 발현은 심장막과 심장내막에서 증가하였다. 심실에서는 TNF- α 가 심장막과 사이질, TGF- β 1이 사이질, PDGF가 심장내막과 사이질, FGF-2가 심내막에서 발현 증가 소견을 보였다. 8주 후에는 심방에서 TNF- α 와 TGF- β 1의 발현이 심장막과 심장내막에서 계속 증가된 반면 사이질은 대조군과 비슷하게 감소하였고, PDGF와 FGF-2는 시간이 지나면서 발현강도가 감소되는 양상을 보였다. 심실에서는 심장막의 TNF- α , PDGF가 증가된 소견을 보였고 TGF- β 1와 FGF-2는 감소되었으나, 대조군보다는 여러 사이토카인의 발현 강도가 전반적으로 높은 양상이었다. 심방과 심실을 나누어 비교하였을 때, 2주 후에는 TNF- α 와 TGF- β 1이 심방의 심장내막에서 FGF-2가 심방의 심장막에서 심실보다 강한 반응을 보였고 8주 후에는 심장내막과 사이질의 TGF- β 1에서 심방의 발현이 심실보다 현저하여, 사이토카인의 발현 또한 심방에서 강하게 나타났다. 따라서 관찰 시기와 방사선선량이 일치하지 않지만 사이토카인이 조기에 발현이 증가하고 심방의 변화가 심실보다 뚜렷하다고 보고한 Kruse 등^{20,71)}의 결과와 유사하였다.

ACE 억제제 중에서도 특히 captopril의 방사선 보호 효

과가 현저한 이유는 ACE의 zinc 이온과 결합하여 억제함으로써 혈압을 내리고 콜라겐과 같은 결합조직의 합성을 감소시켜서 혈류를 개선할 뿐만 아니라 sulfhydryl-기를 가지고 있어서 모세혈관 허혈에 의해 출현한 자유기를 청소 (free-radical scavenging)하는 항산화제로서의 역할을 하기 때문으로 보고^{50,52,72)}된다. 여러 약물의 폐에 대한 방사선 보호효과를 비교한 실험에서 ACE 억제제는 모두 혈관내피세포의 염증성 손상을 억제하였으나 thiol 효과가 있는 경우 섬유모세포의 과다발현과 콜라겐 침착을 억제하여 섬유화를 효과적으로 차단하였고, 특히 captopril에는 다른 약물에 비해 강한 항염증 및 항섬유화 효과 외에도 폐혈관혈압을 감소시키는 효과가 있었다.⁵⁰⁾ Sulfhydryl-기의 자유기 청소 효과에 의해 섬유모세포 증식이 억제될 때, FGF-2에 의해 자극된 섬유모세포에서 captopril의 효과가 더 높았다.⁷³⁾ Thiol은 lipopolysaccharide에 의한 TNF- α 등의 사이토카인 생성을 억제한다.⁷⁴⁾ Captopril은 금속 이온의 착화에 의해 ROS (reactive oxygen species) 생성을 예방하는 효과도 나타낸다.⁷⁵⁾ 허혈성 심장 부전 역시 자유기 생성에 의해 초래될 수 있기 때문에 sulfhydryl-기가 보호 효과를 가진다.⁷⁶⁾ 그러나 골수이식의 경우에는 thiol 효과가 입증되지 않았으므로 다양한 기전의 가능성이 존재하며,⁵⁰⁾ 심장에서는 방사선 조사 후 나타나는 섬유화가 captopril에 의해 억제되지만 기능 손상의 회복으로 이어지지 않아서 심근의 후기 방사선 손상은 미세혈관부전의 결과로 설명하기 어렵다는 주장¹⁸⁾도 있다.

본 연구에서 방사선 조사와 captopril을 병용한 결과 방사선 조사 단독군과 비교 시, 방사선 조사로 인한 조기 심장 손상이 대조군과 유의한 차이를 보이지 않을 만큼 현저하게 감소하였다. 특히 2주 후에 심방의 심내막 섬유소침착과 심실의 사이질 섬유소 침착 및 부종이 경감되었으며, 심장막과 혈관 주위에 TNF- α , TGF- β 1, PDGF와 같은 사이토카인의 발현이 현저하게 감소되어 captopril의 방사선 보호 효과를 확인하였다. Captopril이 조기 손상에서 나타나는 염증에 필수적인 TNF- α 와 섬유모세포 증식 및 분화에 중요한 TGF- β 등 사이토카인의 발현을 감소시켜 결과적으로 방사선에 의한 섬유화를 줄인다고 생각된다.

앞으로 captopril의 방사선 보호제로서의 기전을 더욱 정확하게 알기 위해서 방사선 조사 후 후기 변화와 이에 따른 사이토카인의 변화에 대한 관찰이 필요하며, 또한 심방과 심실을 나누어 분석한 결과 심실보다 심방에서 통계적으로 유의한 손상을 보이는 점이 관찰되어 이를 향후 연관된 연구에서 기본 자료로 이용할 수 있을 것으로 생각된다.

결론적으로 흰쥐의 심장에 방사선을 조사하여 2주와 8

주 후에 발생하는 심장손상의 병리조직학적 소견과 면역화학염색에 의한 사이토카인의 발현을 관찰하고, captopril을 방사선 조사와 병용 투여 후 비교하여 방사선에 의한 심장손상 시 captopril의 역할을 규명하기 위한 실험을 시행하여 다음과 같은 결과를 얻었다.

1. 방사선 조사 단독군의 병리조직학적 소견상 방사선 조사 2주 후에는 대조군에 비하여 심한 부종과 염증, 섬유소 침착이 보였으며, 심장막의 섬유소 침착은 심실에 비해 심방에서 현저하였다. 또한 8주 후에는 2주에 비하여 부종 및 섬유소 침착이 없어지고 섬유화로 진행되었는데, 이러한 섬유화도 심실보다 심방 심장막에서 현저하게 나타났다.

2. 방사선 조사와 captopril 병용군에서는 병리조직학적 소견상 방사선에 의한 심장손상이 감소되어 대조군과 비교 시 2주와 8주 후에 유의한 차이가 없었다. 방사선 조사 단독군과 비교 시 특히 2주 후에 섬유소 침착 및 부종의 감소를 보였다.

3. 방사선 조사 단독군의 사이토카인 발현은 방사선 조사 2주 후에 TNF- α , TGF- β 1, PDGF, FGF-2의 발현이 대조군과 비교해서 증가된 소견을 보였으며, 이는 특히 심방에서 현저하였다. 8주 후에는 심장막의 TNF- α , TGF- β 1이 계속 증가되었으며 PDGF와 FGF-2는 감소된 소견을 보였다.

4. 방사선 조사와 captopril 병용군에서 사이토카인의 발현도 2주 후에 방사선 조사 단독군에 비하여 심방, 심실 대부분에서 TNF- α , TGF- β 1, PDGF의 발현이 감소되었다. 8주 후에는 TNF- α 가 현저히 감소되었고 TGF- β 1과 PDGF의 발현도 감소된 경향을 보였다.

이상으로 흰쥐의 심장에 captopril을 방사선 조사와 병용 투여하여 병리조직학적 소견을 관찰한 결과, 방사선 조사 단독군과 비교 시 방사선 조사 2주 및 8주 후에 방사선에 의한 조기 심장손상이 감소됨을 알 수 있었고 TNF- α , TGF- β 1, PDGF 등의 발현이 감소됨을 관찰함으로써 captopril의 방사선보호제로서의 역할 기전에 이러한 사이토카인의 감소로 인한 섬유화의 억제가 관련됨을 확인하였다.

참 고 문 헌

1. Stewart JR, Fajardo LF. Radiation-induced heart disease; an update. Prog Cardiovasc Dis 1984;27:173-194
2. Morgan GW, Freeman AP, McLean RG, Jarvie BH, Giles RW. Late cardiac, thyroid and pulmonary sequelae of mantle radiotherapy for Hodgkin's disease. Int J Radiat Oncol Biol Phys 1985;11:1925-1931
3. Gustavsson A, Eskilsson Y, Landbergm T, et al. Late effects after mantle radiotherapy in patients with Hodgkin's

- disease. *Ann Oncol* 1990;1:355-363
4. Gyenes G, Rutovist L, Liedberg A, Fornander T. Long-term cardiac morbidity and mortality in a randomized trial of pre- and postoperative radiation therapy versus surgery alone in primary breast cancer. *Radiother Oncol* 1998;48(2): 185-190
 5. Stewart JR, Cohn KE, Fajardo LF, Hancock EW, Kaplan HS. Radiation-induced heart disease. A study of 25 patients. *Radiology* 1967;89:302-310
 6. Khan MY. Radiation induced cardiomyopathy. 1. An electron microscopic study of cardiac muscle cells. *Am J Pathol* 1973;73:131-146
 7. Maeda S. Pathology of experimental radiation pancarditis. I. Observation on radiation-induced heart injuries following a single dose of X-ray irradiation to rabbit heart with special reference to its pathogenesis. *Acta Pathol Jpn* 1980;30: 59-78
 8. Stewart JR, Fajardo LF, Gillette SM, Constine LS. Radiation injury to the heart. *Int J Radiat Oncol Biol Phys* 1995; 31(5):1205-1211
 9. Archambeau J, Ines A, Fajardo LF. Response of swine skin microvasculature to acute single exposures of x-rays: Quantification of endothelial changes. *Radiat Res* 1984;98: 37-51
 10. Fajardo LF, Stewart JR. Pathogenesis of radiation induced myocardial fibrosis. *Lab Invest* 1973;29:244-257
 11. Fajardo LF. The unique physiology of endothelial cells and its implications in radiobiology. *Front Radiat Ther Oncol* 1989;23:96-112
 12. Lauk S. Endothelial alkaline phosphatase activity loss as an early stage in the development of radiation induced heart disease in rats. *Radiat Res* 1987;110:118-128
 13. Martin M, Remy J, Daburon T. In vitro growth potential of fibroblast isolated from pigs with radiation-induced fibrosis. *Int J Radiat Biol* 1986;49:821-828
 14. Zhou M, Dong Q, Ts'ao CH. Susceptibility of irradiated bovine aortic endothelial cells to injury. *Am J Pathol* 1988;133: 277-284
 15. Ward WF, Molteni A, Ts'ao CH, Hinz JM. Captopril reduces collagen and mast cell accumulation in irradiated rat lung. *Int J Radiat Oncol Biol Phys* 1990B;19:1405-1409
 16. Lehnert BE, Bethloff LA, Finkelstein JN, van der Kogel J. Temporal sequence of early alterations in rat lung following thoracic X-irradiation. *Int J Radiat Biol* 1991;59:657-677
 17. Weber KT. Cardiac interstitium in health and disease. *J Am Col Cardio* 1989;13:1637-1652
 18. Yarom R, Harper IS, Wynchank S, et al. Effect of captopril on changes in rats' hearts induced by long-term irradiation. *Radiat Res* 1993;133:187-197
 19. Chow LH, Yee SP, Pawson T, McManus B. Progressive cardiac fibrosis and myocyte injury in v-fps transgenic mice. *Lab Invest* 1991;64:457-462
 20. Kruse JJCM, Zurcher C, Stootman EB, et al. Structural changes in the auricles of the rat heart after local ionizing irradiation. *Radiother Oncol* 2001;58(3):303-311
 21. Lauk S, Kishel T, Buschmann J, Trott KR. Radiation induced heart disease in rats. *Int J Radiat Oncol Biol Phys* 1985;11:801-808
 22. Cilliers GD, Lochner A. Radiation-induced damage of the Wistar rat heart: biochemistry and function. *Radiother Oncol* 1993;27:216-222
 23. Yeung TK, Hopewell JW. Effects of single doses of radiation on cardiac function in the rat. *Radiother Oncol* 1985;3: 339-345
 24. Lauk S, Trott KR. Endothelial cell proliferation in the rat heart following local heart irradiation. *Int J Radiat Biol* 1990; 57(5):1017-1030
 25. Rubin P, Finkelstein J, Schapiro D. Molecular biology mechanisms in the radiation induction of pulmonary injury syndromes: Interrelationship between the alveolar macrophage and the septal fibroblast. *Int J Radiat Oncol Biol Phys* 1992;24:93-101
 26. Rodemann HP, Bamberg M. Cellular basis of radiation-induced fibrosis. *Radiother Oncol* 1995;35:83-90
 27. Burger A, Loffler H, Bamberg M, Rodemann HP. Molecular and cellular basis of radiation fibrosis. *Int J Radiat Biol* 1998;73(4):401-408
 28. Remy J, Wegrowski J, Crechet F, Martin M, Daburon F. Long-term overproduction of collagen in radiation-induced fibrosis. *Radiat Res* 1991;125:14-19
 29. Bentzen SM, Thames HD, Overgaard M. Latent-time estimation for late cutaneous and subcutaneous radiation reactions in a single-follow-up clinical study. *Radiother Oncol* 1989;15:267-274
 30. Geraci JP, Mariano MS. Radiation hepatology of the rat: Parenchymal and nonparenchymal cell injury. *Radiat Res* 1993;136:205-213
 31. Benzakour O, Merzak A, Dooghe J, Pironin M, Lawrence D, Vigier FPH. Transforming growth factor beta stimulates mitogenically mouse NIH 3T3 fibroblasts and those cells transformed by the EJ-H-ras oncogene. *Growth Factors* 1992;6:265-275
 32. Gaudie J, Jordana M, Cox G. Cytokines and pulmonary fibrosis. *Thorax* 1993;48:931-935
 33. Martin M, Lefaix JL, Pinton PH, Crechet F, Daburon F. Temporal modulation of TGF- β 1 and β -actin gene expression in pig skin and muscular fibrosis after ionizing radiation. *Radiat Res* 1993;134:63-70
 34. Martin M, Lefaix JL, Delanian S. TGF- β 1 and radiation fibrosis: A master switch and a specific therapeutic target? *Int J Radiat Oncol Biol Phys* 2000;47(2):277-290
 35. Moulin V. Growth factors in skin wound healing. *Eur J Cell Biol* 1995;68:1-7
 36. Rubin P, Johnstone CJ, Williams JP, McDonald S, Finkelstein TN. A perpetual cascade of cytokines post-irradiation leads to pulmonary fibrosis. *Int J Radiat Oncol Biol Phys* 1995;33:99-109
 37. Johnstone SJ, Piedboeuf B, Rubin P, Williams JP, Baggs R, Finkelstein JN. Early and persistent alteration in the expression of interleukin-1, interleukin-1 and TNF

- mRNA levels in fibrosis-resistant and fibrosis-sensitive mice after thoracic irradiation. *Radiat Res* 1996;145:762-767
38. McMurray J, Abdulah I, Dargie HJ, Shapiro D. Increased concentrations of tumor necrosis factor in cachectic patients with severe chronic heart failure. *Br Heart J* 1991; 66:356-358
 39. Mann DL, Young JB. Basic mechanisms in congestive heart failure recognizing the role of proinflammatory cytokine. *Chest* 1994;105:891-904
 40. Kelly RA, Smith TW. Cytokines and cardiac contractile function. *Circulation* 1997;95:778-781
 41. Iwamoto KS, McBride WH. Production of 13-hydroxy-octadecadienoic acid and tumor necrosis factor- α by murine peritoneal macrophages in response to irradiation. *Radiat Res* 1994;139:103-108
 42. Rodemann HP, Binder A, Burger A, Guven N, Loffler H, Bamberg M. The underlying cellular mechanism of fibrosis. *Kidney Int* 1996;Suppl 54:S32-36
 43. Varga J, Rosenbloem J, Jimenez SA. Transforming growth factor β (TGF- β) caused a persistent increase in steady state amounts of type I and type III collagen and fibronectin mRNAs in normal human fibroblasts. *Biochem J* 1987;247:597-604
 44. Shi DL, Savona C, Cagnon J, Cachet C, Chambaz EM, Feige JJ. Transforming growth factor β stimulates the expression of α -2-macroglobulin by cultured bovine adrenocortical cells. *J Biol Chem* 1990;265:2881-2887
 45. Lafuma C, Nabout RE, Crechet F, Hovanian A, Martin M. Expression of 72-kDa gelatinase, collagenase and tissue metalloproteinase inhibitor (TIMP) in primary pig skin fibroblast cultures derived from radiation-induced skin fibrosis. *J Invest Derma* 1994;102:945-950
 46. Anscher MS, Kong FM, Marks LB, Bentel GC, Jirtle RL. Changes in plasma transforming growth factor beta during radiotherapy and the risk of symptomatic radiation-induced pneumonitis. *Int J Radiat Oncol Biol Phys* 1997;37: 253-258
 47. Thompson NL, Bazzoberry F, Speir EH, et al. Transforming Growth Factor beta-1 in acute myocardial infarction in rats. *Growth Factors* 1988;1:91-99
 48. Takahashi N, Calderone A, Izzo N, Maki TM, Marsh JD, Colucci WS. Hypertrophic stimuli induce transforming growth factor-beta 1 expression in rat ventricular myocytes. *J Clin Invest* 1994;94(4):1470-1476
 49. Border WA, Noble NA. Transforming growth factor-beta in tissue fibrosis. *N Engl J Med* 1994;331(19):1286-1292
 50. Molteni A, Moulder JE, Cohen EF, et al. Control of radiation-induced and lung fibrosis by angiotensin-converting enzyme inhibitors and angiotensin II type 1 receptor blocker. *Int J Radiat Biol* 2000;76(4):523-532
 51. Ward WF, Kim YT, Molteni A, Solliday NH. Radiation-induced pulmonary endothelial dysfunction in rats: modification by an inhibitor of angiotensin converting enzyme. *Int J Radiat Oncol Biol Phys* 1988;15:135-140
 52. Ward WF, Molteni A, Kim YT, Ts'ao CH. Structure-function analysis of angiotensin-converting enzyme inhibitors as modifiers of radiation-induced pulmonary endothelial dysfunction in rats. *Br J Radiol* 1989;62:348-354
 53. Song MH, Lee KJ, Koo H, Oh WY. The radioprotective effect and mechanism of captopril on radiation induced lung damage in rat. *J Kor Ther Radio Oncol* 2001;19(2):190-198
 54. Ward WF, Molteni A, Ts'ao CH, Hinz JM. The effect of captopril on benign and malignant reactions in irradiated rat skin. *Br J Radiol* 1990;63:349-354
 55. Yoon SC, Park JM, Jang HS. Radioprotective effect of captopril on the mouse jejunal mucosa. *Int J Radiat Oncol Biol Phys* 1994;30:873-878
 56. Cohen EP, Molteni A, Hill P. Captopril preserves function and ultrastructure in experimental radiation nephropathy. *Lab Invest* 1996;75:349-367
 57. Moulder J, Fish B, Cohen E. Radiation nephropathy is treatable with an angiotensin converting enzyme inhibitor or an angiotensin II type 1 (AT1) receptor antagonist. *Radiother Oncol* 1998;46:307-315
 58. Wang LW, Fu X, Clough R, et al. Can angiotensin-converting enzyme inhibitors protect against symptomatic radiation pneumonitis? *Radiat Res* 2000;153:405-410
 59. Dimmerler S, Rippmann V, Weiland U, Haendeler J, Zeiher AM. Angiotensin II induces apoptosis of human endothelial cells: Protective effect of nitric oxide. *Cir Res* 1997;81:970-976
 60. Kagami S, Border W, Miller D, Noble N. Angiotensin II stimulates extracellular matrix protein synthesis through induction of transforming growth factor- β expression in rat glomerular mesangial cells. *J Clin Invest* 1992;90:1-7
 61. Datta P, Moulder J, Fish B, Cohen E, Lianos E. TGF- β 1 production in radiation nephropathy: Role of angiotensin II. *Int J Radiat Biol* 1999;75:473-479
 62. Noble NA, Border W. Angiotensin II in renal fibrosis: Should TGF- β rather than blood pressure be the target? *Semin Nephrol* 1997;17:455-466
 63. Ali S, Laping N, Fredrickson T, et al. Angiotensin-converting enzyme inhibition attenuates proteinuria and renal TGF- β 1 mRNA expression in rats with chronic renal disease. *Pharmacology* 1998;57:20-27
 64. Zoja C, Abate M, Coma D, et al. Pharmacologic control of angiotensin II ameliorates renal disease while reducing renal TGF- β in experimental mesangioproliferative glomerulonephritis. *Am J Kidney Dis* 1998;31:453-463
 65. Volpert OV, Ward WF, Lingen M, et al. Captopril is an inhibitor of angiogenesis that is able to slow growth of experimental tumors in rats. *J Clin Invest* 1996;98:671-679
 66. Uhal BD, Gldea C, Bargout R, et al. Captopril inhibits apoptosis in human lung epithelial cells: a potential antifibrotic mechanism. *Am J Physiol* 1998;275:1013-1017
 67. Zierhut W, Zimmer HG, Gerdes AM. Effect of angiotensin converting enzyme inhibition of pressure-induced left ventricular hypertrophy in rats. *Circ Res* 1991;69:609-617
 68. Zhao SP, Xie XM. Captopril inhibits the production of tumor necrosis factor- α by human mononuclear cells in patients

- with congestive heart failure. *Clinica Chemica Acta* 2001;304: 85-90
69. **Schindler R, Dinarello CA, Koch KM.** Angiotensin-converting-enzyme inhibitors suppress synthesis of tumor necrosis factor and interleukin 1 by human peripheral blood cells. *Cytokine* 1995;7:526
70. **Hsu SM, Raine L.** Protein A, avidin, and biotin in immunohistochemistry. *J Histochem Cytochem* 1981;29(11):1349-1353
71. **Kruse JJCM, Bart CI, Visser A, Wondergem J.** Changes in transforming growth factor- β (TGF- β 1), procollagen types I and III mRNA in the rat heart after irradiation. *Int J Radiat Biol* 1999;75(11):1429-1436
72. **Ward WF, Molteni A, Ts'ao CH, Kim YT, Hinz JM.** Radiation pneumotoxicity in rats: modification by inhibitor of angiotensin converting enzyme. *Int J Radiat Oncol Biol Phys* 1992;22:623-625
73. **Nguyen L, Ward WF, Ts'ao CH, Molteni A.** Captopril inhibits proliferation of human lung fibroblast in culture: a potential antifibrotic mechanism. *Proc Soc Exp Biol Med* 1994;205(1):80-84
74. **Gosset P, Wallaert B, Tonnel AB, Fourneau C.** Thiol regulation of the production of TNF- α , IL-6 and IL-8 by human alveolar macrophages. *Eur Respir J* 1999;14:98-105
75. **Tamba M, Torreggiani A.** Free radical scavenging and copper chelation: A potentially beneficial action of captopril. *Free Rad Res* 2000;32(3):199-211
76. **Westlin W, Mullane K.** Does captopril attenuate reperfusion-induced myocardial dysfunction by scavenging free radicals? *Circulation* 1998;Suppl 1, 77:130-139

Abstract

The Radioprotective Effect and Mechanism of Captopril on Radiation Induced-Heart Damage in Rats

Seung-Hee Chang, M.D.*, Kyung-Ja Lee, M.D.* and Heasoo Koo, M.D.†

Departments of *Radiation Oncology and †Anatomic Pathology, Ewha Womans University, Seoul, Korea

Purpose: Captopril (angiotension converting enzyme inhibitor) is known to have a radioprotective effect in the lungs, intestines and skin, but its effect in the heart is unclear. To investigate the radioprotective effect and mechanism of captopril in the heart, the histopathological changes and immunohistochemical stains were compared with radiation alone, and radiation combined with captopril, in the rats.

Materials and Methods: The histopathological changes and immunohistochemical stains (TNF α , TGF β 1, PDGF and FGF2) were examined in the radiation alone and the combined captopril and radiation groups, 2 and 8 weeks after irradiation. Each group consisted of 8 to 10 rats (Sprague-Dawley). Irradiation (12.5 Gy) was given to the left hemithorax in a single fraction. Captopril (50 mg/Kg/d) mixed with water, was given orally and continuously from the first week prior to, up to the 8th week of the experiment.

Results: In the radiation alone group, the ventricle at 2 weeks after irradiation showed prominent edema ($p=0.082$) and fibrin deposit ($p=0.018$) compared to the control group. At 8 weeks, the edema was decreased and fibrosis increased compared to those at 2 weeks. The histopathological changes of the combined group were similar to those of the control group, due to the reduced radiation toxicity at 2 and 8 weeks. The endocardial fibrin deposit ($p=0.047$) in the atrium, and the interstitial fibrin deposit ($p=0.019$) and edema ($p=0.042$) of the ventricle were reduced significantly in the combined group compared to those in the radiation alone group at 2 weeks. The expressions of TNF- α , TGF- β 1, PDGF and FGF-2 in the radiation alone group were more increased than in the control group, especially in the pericardium and endocardium of the atrium at 2 weeks. At 8 weeks, the pericardial TNF- α and TGF- β 1 in the radiation alone group continuously increased. The expressions of TNF- α , TGF- β 1 and PDGF were decreased in the combined group at 2 weeks. At 8 weeks, the expressions of TNF- α in the atrial and ventricular pericardia were markedly reduced ($p=0.049$, $p=0.009$).

Conclusion: This study revealed that the early heart damage induced by radiation can be reduced by the addition of captopril in a rat model. The expressions of TNF- α , TGF- β 1 and PDGF were further decreased in the combined compared to the radiation alone group at both 2 and 8 weeks. From these results, it may be concluded that these cytokines probably play roles in the radioprotective mechanism of captopril from the radiation-induced heart toxicity, similarly to in other organs.

Key Words: Captopril, Radioprotector, Heart