

유리 동맥화 정맥피판술을 이용한 수지 굴곡구축의 치료

부산 세일병원 정형외과, 경희대학교 의과대학 정형외과학교실*

조창현 · 정덕환*

— Abstract —

Treatment of the Finger Flexion Contracture with Arterialized Venous Free Flap

Chang Hyun Cho, M.D., Duke Whan Chung, M.D.*

*Department of Orthopedic Surgery, Busan Seail Hospital,
Department of Orthopedic Surgery, School of Medicine, Kyung Hee University, Seoul, Korea**

Purpose: The aim of this study was to evaluate the efficacy of arterialized venous flap in finger flexion contracture correction.

Materials and methods: From 2002 to 2004, we have performed 10 arteriaized venous flap for treatment of severe flexion contracture in digit. The duration of flexion contracture was from 1 year to 50 years. The cause of contracture were burn scar(7 cases), postoperative contracture(2 cases) and other(1 case). We evaluated the survival of flap, flap size, recovery of flexion contracture and subjective satisfaction.

Results: All arterialized venous flap survived. The marginal minimal skin necrosis developed in 2 cases. The flap size was average 5.2×3.5 cm. The recovery of flexion contracture was 87% compared with non affected side. 9 patients(90%) satisfied the results of operation.

Conclusion: Arterialized venous flap is one of the useful procedure in treatment of finger flexion contracture because it has many advantages such as thin and good quality, variable length of pedicle, preservation of major vascular pedicle, less operation time and in addition possibility of various modifications.

Key Words: Finger flexion contracture, Arterialized venous flap

*통신저자: 조 창 현

부산광역시 동구 초량3동 1144-3
세일병원 정형외과

Tel: 82-51-464-8110, Fax: 82-51-464-9658, E-mail: chchomd@yahoo.co.kr

* 본 논문은 제23차 대한미세수술학회 정기 학술대회에 발표한 내용입니다.

I. 서 론

일반적인 동맥피판과는 달리 정맥피판은 동맥혈의 유입없이 단지 정맥 혈관경만으로 구성되어지는 피판으로 이에 대한 다양한 연구가 이루어지고 있으나^{2,3,10} 혈류역학적인 문제로 인하여 생존율의 불확실성과 피판 크기의 제약이 많았다.

유리 동맥화 정맥피판술은 1981년 Nakayama 등⁷에 의해 처음 보고된 이후, 많은 실험과 임상적 응용이 활발히 진행되어 오다, 1984년 Honda 등⁴에 의해 복합 연부조직 손상 재건에 임상적으로 적용되었다. 국내에서는 처음으로 1991년 윤 등⁵에 의해 임상적용이 보고 되었으며 Inada 등⁶에 의해 큰 동맥화 정맥피판술이 보고된 후 비교적 큰 정맥피판의 생존도 보고되고 있는 실정이다.^{9,13,14}

저자들은 수지의 굴곡구축 변형의 치료에 있어서 유리 동맥화 정맥피판술을 이용하여 복합조직 및 광범위한 연부조직의 재건을 동시에 시행하여 좋은 결과를 얻었기에 문헌고찰과 함께 보고하는 바이다.

II. 연구대상 및 방법

2002년 3월부터 2004년 3월까지 수지의 굴곡구축으로 내원한 환자 중 굴곡구축의 정도가 심하여 교정술시 신경과 혈관 및 피부결손으로 인해 피판술이 필요하였던 10례를 대상으로 하였다.

남자가 8례, 여자가 2례였으며, 연령은 최소 19세에서 최장 54세까지였고, 굴곡구축의 기간은 최소 1년에서 최장 50년까지였다. 손상기전으로는 화상구축이 7례, 수술후 반흔에 의한 구축이 2례, 미상이 1례였다.

수술 방법은 지혈대를 상완에 착용시키고 굴곡구축된 수지에 대해 반흔절제술을 시행하고 굴곡구축된 수지를 서서히 정복하였다. 이때 필요에 따라서 건연장술이나 관절낭 절제술을 시행하여 관절의 굴곡구축 정복이 충분히 되도록 하였고, 굴곡구축이 장기간 되었던 레에서는 일시적으로 관절정복을 유지하기 위해서 K-강선 교정을 시행하였다. 피부결손의 크기, 필요한 혈관의 굵기, 신경결손의 길이를 측정한 후 공여부인 전완부에서 수혜부의 혈관직경과 비슷한 정맥을 찾고 유출정맥과 신경의 위치를

고려해서 필요한 크기보다 약간 더 크고, 가능한 많은 정맥을 포함하도록 피판을 작도하였다. 피부, 정맥 그리고 신경을 포함하는 피하조직을 따라 피판을 박리하고, 피판의 변연에서 최대한 길게 정맥을 보존하여 미세문합이 용이하게 하였다.

피판의 공여부는 모양에 따라 다르지만 폭 4~5 cm까지의 공여부는 일차봉합을 시행하였고, 그 이상의 경우는 피부 이식술로 덮어 주었다. 피판의 고정시 봉합간격을 넓게 하여 예상되는 부종에 대비하였고, 피판의 생존율을 높이기 위해서 가능하다 다수의 정맥문합을 시행하였으며 유리 동맥화 정맥피판의 봉합형태도 혼합형(A-V-V-A형+A-V-V-V형)으로 하였다.

술후 피판의 감시는 피판의 온도 변화, 피판의 색조와 모세혈관의 재충혈을 검사하였다. 수술 후 부종의 감소를 위해 환부를 거상하였고, 유출 정맥의 문제로 울혈이 심한 경우는 의료용 거머리를 사용하였고, 피판 온도에 문제가 있고 울혈이 지나치게 심한 경우는 유출 정맥을 더 문합하기도 하였다. 수술 후 부종과 울혈은 2주 가량 지속되기도 하나 3주째부터 부종, 울혈이 가라앉게 되는데 이는 연부조직으로부터의 신생 혈관화에 의한 것으로 여겨진다.

III. 결 과

수지 굴곡구축 교정을 위하여 시행한 유리 동맥화 정맥피판은 전례에서 생존하였다. 피판의 크기는 3×2.5 cm(7.5 cm²)에서 7×5 cm(35 cm²)으로 평균 5.2×3.5 cm(18.2 cm²)였고, 3례에서는 동맥화 정맥피판과 별도로 신경이식을 하였고, 7례에서는 동맥화 정맥피판에 신경을 포함하여 거상하였다. 동맥화 정맥피판의 공여부는 전례에서 전완부를 이용하였다. 정맥피판의 거상시간은 평균 35분 내외였으며, 공여부의 치료는 4례에서는 일차봉합을, 6례에서는 피부 식피술을 시행하였다. 유출 혈관의 수는 가능한 많은 수를 원칙으로 하였으며, 평균 2.8개의 문합을 시행하였다.

피판의 크기가 20 cm² 미만인 4례에는 피판의 괴사없이 생존하였으나 20 cm² 이상인 6례중 2례에서 피판 주변부에 부분괴사가 생겼으나 변연절제술후 일차봉합이 가능하였다. 술후 3례에서 심한 울혈이 발생하여 2례에서는 의료용 거머리를 이용하여 10일

후 정상화 되었고, 1례에서는 탐색술 후 정맥분합을 다시 시행하여 정상화 되었다.

굴곡구축의 회복은 건축과 비교시 평균 87% 회복 되었다. 굴곡구축의 교정에 대해서는 전례에서 만족 하였으나, 여자환자 1례에서 공여부의 반흔에 대해서 불만족을 나타내었다.

증례 1.

54세 남자환자로 4세때 수부의 화상으로 좌측 제5 수지 굴곡구축으로 내원하였다. 외형상 제 5수지가 거의 수장부에 붙어있는 형태였고 수장부 척측으로

반흔구축에 의한 연부조직 경화소견이 관찰되었다 (Fig. 1A, B, C). 방사선 소견상 50년간의 굴곡구축으로 제 5수지 및 중수골의 발육저하와 중수지수지관절의 후방 아탈구 소견이 관찰되었다(Fig. 1D). 수술은 반흔질제 후 완관절부에서 제 5수지장, 단수지굴건 건연장술을 시행하고, 관절정복 유지를 위해 K-강선 고정술 시행 후 7×5 cm의 신경을 포함한 정맥피판을 전완부에서 거상하여 혼합형으로 제 5수지 척측 수지동맥과 수지신경에 연결하였고 공여부는 피부 식피술을 시행하였다. 술후 6개월 검사상 수지의 굴곡구축이 10도정도 남아있었고, 이점

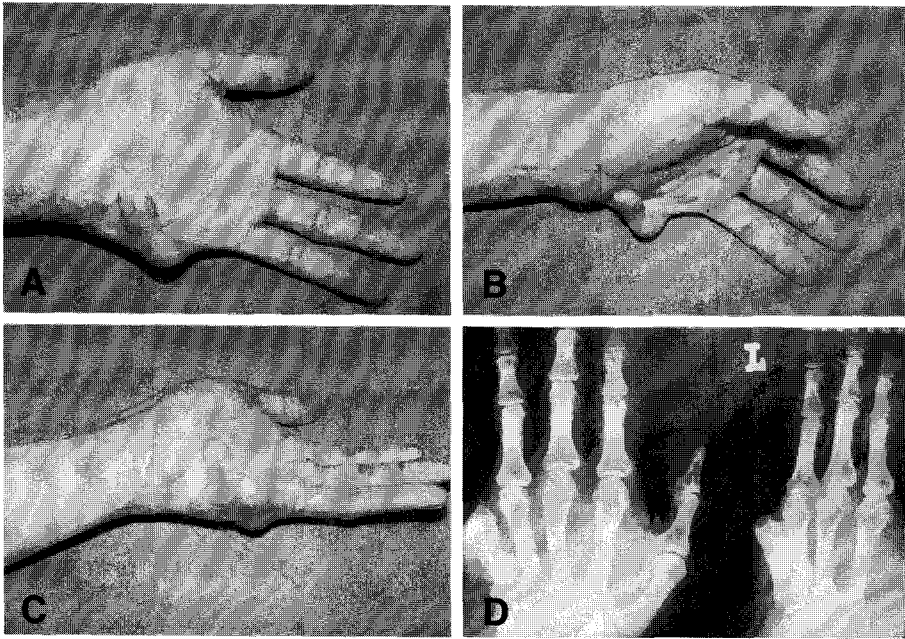


Fig. 1. 54-year-old male patient with flexion contracture of 5th finger. (A) Left 5th finger is severe flexion contracture state. (B) The appearance is likely “finger in palm” pattern. (C) Cord like burn scar contracture is in ulnar palmar side. (D) The 5th metacarpal bone is hypoplasia and 5th metacarpophalangeal joint is subluxation state.

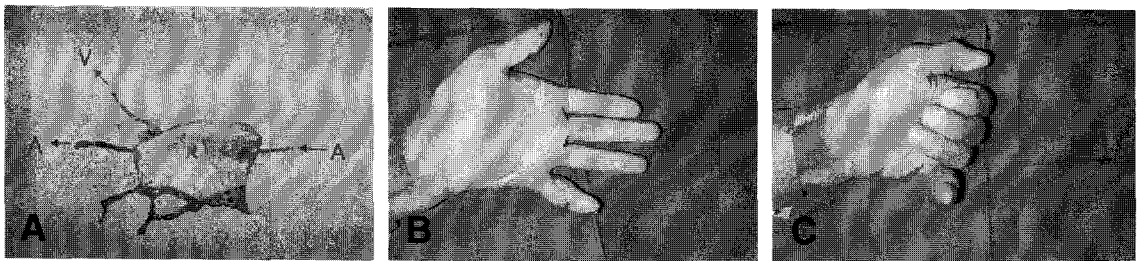


Fig. 2. (A) 7×5 cm neuro-cutaneous venous flap is elevated from forearm. (B) The 5th finger extend nearly full in postoperative 6 month later. (C) The patient cannot flex his 5th finger fully, but satisfy the result.

분별력은 10 mm로 양호하였다(Fig. 2A, B, C).

Ⅳ. 고 찰

증례 2.

23세 남자환자로 무지의 굴곡구축 변형으로 내원하였다. 1년전 무지 지관절부에 유리에 의한 열상으로 장무지굴건이 파열되어 타병원에서 수술을 시행하였고 수술 후 봉합부의 피부이개가 발생하여 피부 회복을 위해 굴곡상태를 유지하다가 굴곡구축이 생겼다고 하였다. 외형상 무지 지관절부가 45도 굴곡구축이 되어있었고, 수장부에 수술반흔에 의한 피부 경화 소견이 관찰되었다(Fig. 3A, B). 방사선 소견상 지관절의 굴곡구축은 보이나 관절변형 소견은 관찰되지 않았다(Fig. 3C). 수술소견상 요측 수지신경이 절단되어 근위부에서 신경종을 형성하고 있었고 지관절부 굴곡구축 정복을 위해 volar plate를 절제하였다. 3×2.5 cm의 신경을 포함한 정맥피판을 전완부에서 거상후 혼합형으로 요측 수지동맥과 신경, 수배부의 정맥과 연결을 하였고, 공여부는 일차봉합을 하였다. 술후 4개월 검사상 굴곡구축은 거의 없었으며 이점 분별력은 7 mm로 양호하였다(Fig. 4A, B, C).

동맥화 정맥피판은 정맥만을 가진 피판에 동맥 혈류를 유입시키고, 정맥으로 유출을 시키는 것이다.⁷

동맥화 정맥피판은 공여부의 주요 동맥을 희생하지 않으면서 피판을 거상할수 있고, 정맥이 근막보다 표재층에 위치해 있어서 피판 거상시 심부 박리가 필요없으므로 술기가 간단하며 공여부의 손상이 적고, 신체 어느 부위라도 공여부가 될 수 있으므로 정형화된 틀을 벗어나 자유로운 공여부 선택과 피판 작성이 가능하다. 특히 신경이나 인대의 결손이 동반되어 있는 경우 피부의 도포와 함께 동시에 재건을 할 수 있고, 얇은 피판을 얻을 수 있기 때문에 수부와 같은 곳에 적용하기가 용이하며, 동맥혈을 공급받기 때문에 순수 정맥피판에 비해 넓은 피판이 가능하다. 그러나 피판의 심한 부종과 변색, 수포의 형성이 생길 수 있고, 술후 피판의 감시가 어려워 세심한 주의를 요하며, 피판의 변연부의 예기치 못한 부분적 괴사가 발생할 수 있는 단점이 있다.⁵

정맥피판의 생존율은 피판으로 가는 혈류량과 혈관의 크기가 중요한 역할을 하기도 하고,⁶ 피판 내 정맥의 분포, 유출 정맥의 수와 수혜부의 상태가 절

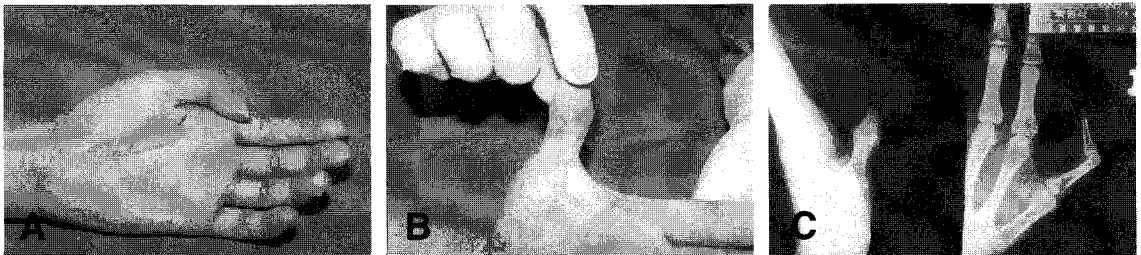

Fig. 3. 23-year-old male (A) The interphalangeal joint fixed 45 degrees flexion. (B) Cord like scar contracture appear at palmar side of thumb. (C) X-ray photograph of affected thumb.

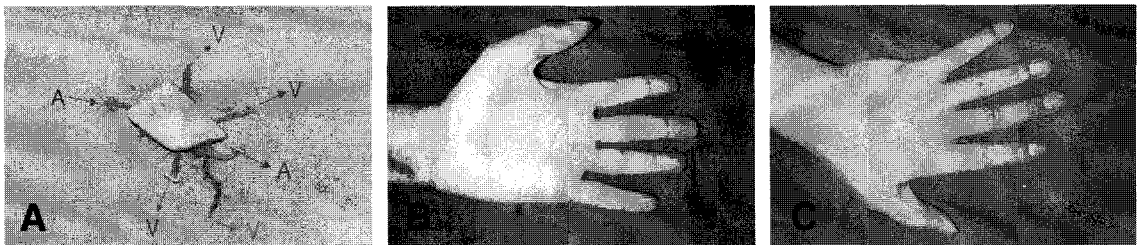


Fig. 4. (A) 3×2.5 cm neuro-cutaneous venous flap is elevated from forearm. (B) The thumb extend nearly full in postoperative 4 month later. (C) The 4 month later appearance

대적으로 좌우한다고 한다.^{11,12} 즉, 유출 정맥의 수를 증가시킬수록 피판 내의 혈관 채널이 넓어지고, 이로 인해 산소와 영양분의 교환이 효율적으로 진행될 뿐만 아니라 독성 대사물질의 배출이 신속해져 피판 생존을 향상시킬 수 있다. 본 저자들도 생존율을 높이기 위해 혈관의 크기가 적당한 전완부를 공여부로 선택하였고, 가능하면 많은 유출정맥을 피판에 포함시켰고, 정맥분포가 피판의 중앙에 위치하여 피판 내 혈류 공급이 넓게 퍼질 수 있게 하였다.

동맥화 정맥피판에서 혈류가 정상적인 정맥의 흐름과 반대 방향으로 진행되어도 피판이 생존하는 이유를 수술적 탈신경화로 인한 혈관마비, 높은 동맥압력으로 인한 정맥내의 작고 기능이 없는 밸브의 파과 및 기능부전, 혈액의 저류 등으로 피판이 생존한다는 보고를 하였다.⁸ 이미 실험적 연구와 임상적용에서 동맥화 정맥피판의 정맥내 밸브의 방향은 피판의 생존에는 별 영향을 미치지 않는 것으로 밝혀져 있다. 그러나 피판에서 유출되는 정맥혈류는 반드시 정맥밸브의 방향과 일치시켜 배액이 용이하도록 하여야 한다. 저자들도 이를 위해 피판 작도시 유출방향을 고려하여 피판 모양을 작도하였고, 피판 거상시 정맥혈관을 충분히 길게 하여 봉합을 용이하게 하였다.

보존적 감각이 필요한 수배부의 재건이나 연부조직 결손과 함께 수지 신경의 결손이 동반되어 신경이식이 필요한 경우에는 정맥피판에 포함된 신경을 수혜부와 연결하여 재건이 가능하다. 이것 역시 혈관성 신경 이식술에 해당되므로 좀 더 나은 신경 재생을 기대할 수 있다. 본 연구에서도 신경이식을 따로 시행한 레보다 피판에 포함하여 신경이식을 한 레에서 이점 분별력이 더 우수하였으나 유의성은 없었다. 혈관성 신경이식의 술 후 결과에 대한 이견이 다양하여 좀 더 많은 술 후 결과에 대한 추적조사가 필요할 것으로 사료된다.

V. 결 론

저자들은 유리 동맥화 정맥피판술을 이용하여 수지 굴곡구축 교정 후 생기는 신경 및 피부결손을 동시에 재건하여 만족할 만한 결과를 얻을 수 있었다. 동맥화 정맥피판술은 술자의 의도에 따라 연부조직과 신경, 그리고 큰 연부조직의 결손을 재건할 수

있는 유용한 술기로 사료되므로, 향후 지속적인 혈류역학의 파악과 피판 생존에 대한 지표 및 자연치지의 방법 등에 대한 연구가 지속된다면 수부외과와 미세 재건 수술 분야에 적극적으로 이용할 수 있을 것으로 생각된다.

REFERENCES

- 1) 윤성호, 황종익: 정맥유리 피판술을 이용한 수부 손상 재건술. *대한성형외과학회지* 16: 173, 1989.
- 2) Baek SM, Weinberg H, Song Y, Park CG, Biller HF: *Experimental studies in the survival of venous island flaps without arterial inflow. Plast Reconstr Surg* 75: 88-95, 1985.
- 3) Chavoïn JP, Rouge D, Vachaud M, Boccalon H, Costagliola M: *Island flaps with an exclusively venous pedicle: a report of eleven cases and a preliminary haemodynamic study. Br J Plast Surg* 40: 149-154, 1987.
- 4) Honda T, Nomura S, Yamauchi S, Shimamura K, Yoshimura M: *The possible applications of a composite skin and subcutaneous vein graft in the replantation of amputated digits. Br J Plast Surg* 37: 607-612, 1984.
- 5) Inada Y, Fukui A, Tamai S, Mizumoto S: *The arterialized venous flap: experimental studies and a clinical case. Br J Plast Surg* 46: 61-67, 1993.
- 6) Kim SH: *Experimental studies for venous skin flap and medical application. J Korean Soc Plast Reconstr Surg* 16: 173-178, 1989.
- 7) Nakayama Y, Soeda S, Kasai Y: *Flaps nourished by arterial inflow through the venous system: An experimental investigation. Plast Reconstr Surg* 67: 328-334, 1981.
- 8) Ozek C, Zhnag F, Lineaweaver WC, Chin BT, Newlin L, Eiman T, Buncke HJ: *Arterialization of the venous system in a rat lower limb model. Br J Plast Surg* 50: 402-407, 1997.
- 9) Takato T, Zuker RM, Turley CB: *Prefabrication of skin flaps using vein grafts: and experimental study in rabbits. Br J Plast Surg* 44: 593-598, 1991.
- 10) Thatté RL, Thatté MR: *Cephalic venous flap. Br J Plast Surg* 40: 16-19, 1987.
- 11) Woo SH, Kim SE, Seul JH: *The comparison of survival rate of the arterialized venous flaps dependant on the number of draining vein used. J Korean Soc Plast Reconstr Surg* 23: 371-384, 1996.
- 12) Woo SH, Kim SE, Lee DH, Jeong JH, Seul JH:

- Effects of blood flow and venous network on the survival of the arterialized venous flap. Plast Reconstr Surg 101: 1280-1289. 1998.*
- 13) Woo SH, Jeong JH, Seul JH: *Resurfacing relatively large skin defects of the hand using arterialized venous flaps. J Hand Surg 21B 222-229, 1996.*
- 14) Yoshimura M, Shimada T, Imura S, Shimamura K, Yamauchi S: *The venous skin graft method for repairing skin defects of the fingers. Plast Reconstr Surg 79: 243-248, 1987.*