

# 상악동거상술시 발생한 상악동점막 천공의 폐쇄를 위한 Cyanoacrylate 접착제

최병호<sup>1</sup> · 주석강<sup>1</sup> · 김병용<sup>2</sup> · 허진영<sup>3</sup> · 이승호<sup>4</sup> · 정재형<sup>2</sup>

<sup>1</sup>연세대학교 원주의과대학 치과학교실 (원주기독병원), <sup>2</sup>연세대학교 치과대학 구강악안면외과학교실  
<sup>3</sup>울산대학교 의과대학 강릉아산병원 치과, <sup>4</sup>이화여자대학교 의과대학 치주과

**Abstract** (J. Kor. Oral Maxillofac. Surg. 2004;30:526-529)

## CYANOACRYLATE ADHESIVE FOR CLOSING OF SINUS MEMBRANE PERFORATION DURING SINUS LIFTS

Byung-Ho Choi<sup>1</sup>, Shi-Jiang Zhu<sup>1</sup>, Byung-Young Kim<sup>2</sup>, Jin-Young Huh<sup>3</sup>,  
Seoung-Ho Lee<sup>4</sup>, Jae-Hyung Jung<sup>2</sup>

<sup>1</sup>Department of Dentistry, Yonsei University Wonju College of Medicine

<sup>2</sup>Department of Oral & Maxillofacial Surgery, College of Dentistry, Yonsei University

<sup>3</sup>Department of Dentistry, Kangneung Asan Hospital, University of Ulsan

<sup>4</sup>Department of Periodontology, College of Medicine, Ewha Womens University

**Aim:** To assess the efficacy of cyanoacrylate adhesive in the management of large perforations of the maxillary sinus membrane during sinus lifts.

**Material and methods:** Eight rabbits were used in the study. Sinus membrane perforation(about 1.5cm) was repaired with cyanoacrylate adhesive on one side of the maxillary sinus and the opppsite side was used as a control. Histological evaluation was performed 4 weeks after the operation.

**Results:** Histological studies showed normal healing of the sinus membrane across the site of previous perforation and no evidence of inflammation.

**Conclusion:** Our results support the clinical use of cyanoacrylate adhesive for repairing sinus membrane perforation.

**Key words :** Sinus lift, Sinus, Cyanoacrylate

## I. 서 론

상악동거상술은 상악동 내면으로 골의 두께를 증가시켜 상악동부위에 치아임프란트의 식립을 도와주는 술식이다. 전통적인 상악동거상술은 상악동 측벽에서 골창을 만들어, 이 골창을 상악동점막과 함께 상악동 안쪽 및 상방으로 거상시킨 후, 상악동점막아래에 형성된 공간에 이식재를 충전하는 방법이다<sup>1,2</sup>. 그러나 이러한 시술과정에서 상악동점막에 천공을 일으킬 수 있

다. 만약 큰 천공 발생시 상악동거상술을 더 이상 진행하지 않는 것이 일반적인 원칙이다<sup>3,6</sup>. 왜냐하면 상악동점막의 천공크기가 크면 천공부위로 이식물 유실이나 상악동염으로 수술의 실패를 초래할 수 있기 때문이다<sup>7,8</sup>. 천공을 처리하기 위하여 흡수성 막<sup>9</sup> 혹은 피부린글루<sup>3,9,10</sup>을 이용하는 방법이 제시되었지만 큰 천공의 폐쇄에는 효과적이지 않다.

Cyanoacrylate 접착제는 피부의 열상과 다양한 외과수술에서 광범위하게 사용되고 있는 조직접착제이다<sup>11-15</sup>. 이 접착제는 사용하기 쉽고, 조직에 미치는 독성도 적고, 또한 접착성도 우수하다. 이러한 장점으로 Cyanoacrylate 접착제가 상악동점막의 천공에도 효과적으로 사용될 수 있지 않겠는가 하는 아이디어로 본 연구를 구상하였다. 그리하여 본 연구에서는 상악동거상술 시술 중에 발생한 큰 상악동점막 천공을 Cyanoacrylate 접착제로 폐쇄한 후 그 효능을 조직학적으로 평가하였다.

### 최 병 호

220-701, 강원도 원주시 일산동 162번지  
연세대학교 원주의과대학 치과학교실

### Byung-Ho Choi

Dept. of OMFs, Wonju Christian Hospital, Yonsei University  
162 Il-san-Dong, Wonju, Kwangwon-Do, 220-701, Korea  
Tel : 82-33-741-1430 Fax : 82-33-748-2025  
E-mail : choibh@wonju.yonsei.ac.kr

\* 이 논문은 2003년도 연세대학교 원주의과대학 교수연구비 지원으로 이루어진 것임.

## II. 재료 및 방법

무게 약 3.0kg되는 토끼를 성별구분없이 8마리를 사용했다. 동물들은 ketamine(5mg/kg)와 xylazine(2mg/kg)을 근육주사하여 마취시킨 후 코중심선을 따라 피부와 골막을 함께 절개하고 한쪽 상악동부위를 노출시켰다. 반대쪽편 상악동은 대조군으로 사용했다. 상악동 측벽의 골을 round bur로 제거한 후 상악동점막에 천공을 만들지 않으면서 상악동점막을 신중히 들어올렸다. 상악동의 외측벽과 바닥에서 상악동점막을 거상시킨 후 상악동점막에 약 1.5cm길이의 천공을 만들고 (Fig. 1) n-butyl-2-cyanoacrylate 접착제 (Histoacryl, B Braun Surgical GmbH)를 이용하여 천공을 폐쇄하였다. Cyanoacrylate 접착제 사용시 천공된 점막의 두 가장자리를 미세용수술겸자로 잡고 접근시킨 후 30-gauge 주사침으로 미세량의 접착제를 점막에 떨어뜨려 천공된 점막을 접합하였다.

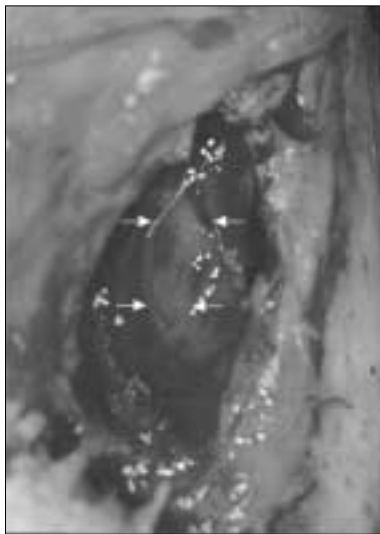


Fig. 1. Photograph showing sinus membrane perforation (arrows)

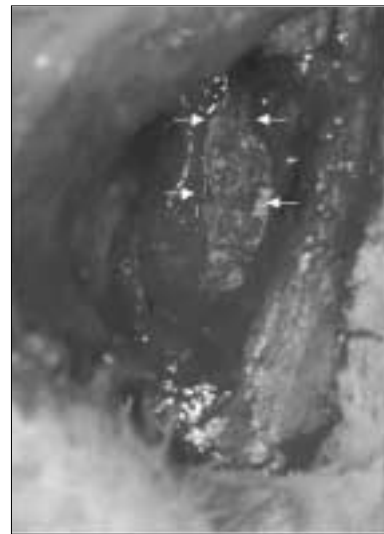


Fig. 2. Sinus membrane perforation repaired with cyanoacrylate adhesive (arrows)

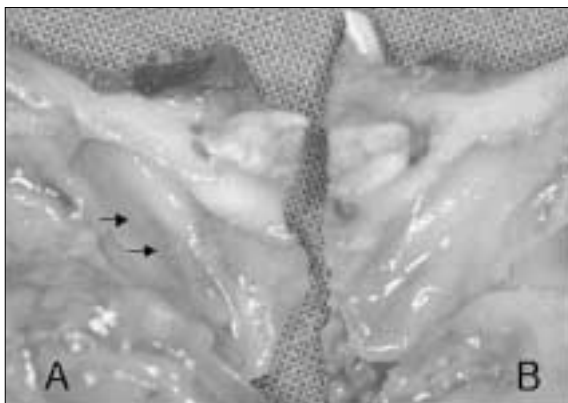


Fig. 3. Photograph showing sinus membrane 4 weeks after repair with cyanoacrylate adhesive (arrows). A: experimental side, B: control side

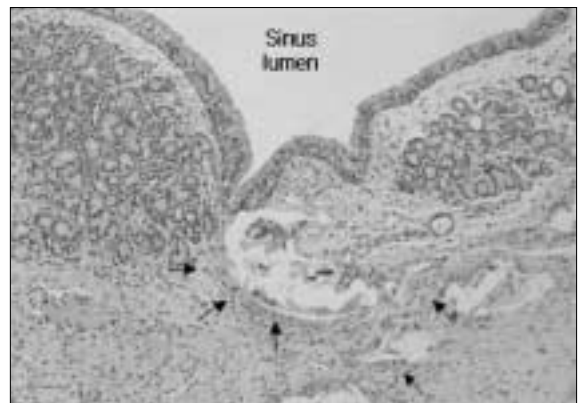

Fig. 4. Light micrograph of the sinus membrane repaired with cyanoacrylate adhesive after 4 weeks (H·E stain). Arrows indicate foreign body multinucleated giant cells and fibroblast

접착제 적용시킨 후 30초동안 기다렸다. 천공접합후 골막과 피부를 원위치에 봉합했다. 시술 4주후 조직표본을 채취하여 10% buffered formalin 용액에 고정하고 10% formic acid로 탈회했다. 탈수와 파라핀 포매후 조직표본을 5 $\mu$ m두께로 절단하여 hematoxylin-eosin 염색하였다. 염색후 현미경하에서 결과를 평가하였다.

## III. 결과

천공된 상악동점막 부위를 Cyanoacrylate 접착제로 접합하자 즉시 상악동점막은 호흡에 따른 공기압력에 따라 움직임을 보였다 (Fig. 2). 조직표본 채취시 실험측이나 대조군측에서 염증이 관찰되지 않았으며, 또한 상악동내에 Cyanoacrylate 접착제가 관찰되지 않았다. 육안적인 관찰에서 실험측과 정상인 대조군측에서 점막의 양상이 비슷하였다 (Fig. 3).

조직학적 소견에서는 상악동점막 천공부위에 새로이 생성된 상피로 치유되어 있었다. 특징적인 것은 천공부위 상피층아래 결체조직에 장액선이 걸쳐져 있었다. 사용된 접착제는 조직학적 처리에서 제거되어 빈 공간으로 남아 있었다 (Fig. 4). 빈 공간 주변에 다핵성대세포와 섬유아세포들이 둘러싸고 있었으며 염증세포들은 관찰되지 않았다. 이들 이물반응은 상악동점막 상피층의 치유에 영향을 미치지 않았다.

#### IV. 고 찰

상악동거상술에 관한 논문은 많지만 상악동거상술로 인한 합병증에 관하여 발표된 논문은 많지 않다<sup>16-20</sup>. Chanavaz은<sup>3</sup> 상악동거상술 수술중에 발생한 상악동점막 천공의 크기가 2-3mm이하이면 골에 부착된 상악동점막을 충분히 박리하면 상악동거상술을 진행할 수 있으나, 천공의 크기가 클 경우에는 수술을 정지하고 천공부위를 폐쇄시켜야 한다고 보고하였다. 상악동점막 폐쇄시 수술부위가 협소하고 점막조직이 쉽게 찢어질 수 있어 일반적인 봉합기술로 천공을 폐쇄하기는 매우 어려워 오히려 더 큰 천공을 발생시킬 수 있다. 따라서 우리는 봉합사를 사용하지 않고 상악동점막 천공을 폐쇄할 수 있는 기술을 개발하고자 본 연구를 착수하였다.

이전 논문의 보고에 의하면 큰 상악동점막 천공을 폐쇄하기 위하여 흡수성막이나 피브린글루 (fibrin glue)를 사용하였다. Aitmeti 등은<sup>8</sup> 흡수성막으로 천공폐쇄 시 상악동점막아래에 충전시킨 이식재의 고정효과가 없다고 보고하였다. 피브린글루는 일종의 조직접착제로서 상처의 치유과정 중 피브라노겐이 응고되어 접착력있는 피브린네트가 형성되는 원리를 이용한 것이다. 피브린글루이용시 작은 천공은 성공적으로 폐쇄시킬 수 있지만<sup>3,9,10,21,22</sup>, 큰 점막 천공은 이식재가 상악동내로 유실된다는 보고가 있다<sup>7,8,23</sup>.

약 1960년부터 Cyanoacrylate 접착제가 의학영역에 사용되어 왔다. 피부, 골, 연골 등의 접합, 각막 및 안검수술, 식도정맥류 치료, 그리고 동·정맥기형의 폐쇄치료에 사용되어 왔다<sup>24,25,26</sup>. 그러나 Cyanoacrylate 접착제를 상악동점막 천공에 사용했다는 보고는 없다. 본 연구에서는 Cyanoacrylate 접착제를 상악동점막 천공의 폐쇄에 시도하였다. Cyanoacrylate는 상악동점막의 천공을 효과적으로 폐쇄할 수 있었을 뿐만 아니라 접착제성분으로 인한 염증반응이 없었으며, 이물반응도 적고 조직에 대한 독성도 거의 없었다. 이러한 결과는 Cyanoacrylate 접착제가 상악동점막 천공의 치유에 효과적으로 사용될 수 있는 재료임을 제시한다.

토끼의 상악동점막은 위중층섬모상피와 상피의 하층에 많은 장액선으로 구성되어 있는 막이다<sup>27</sup>. 본 연구에서 관찰된 흥미있는 현상은 상악동점막 천공부위가 치유된 부위의 상피층아래에 장액선 결핍이 있었다. 이것은 Forsgren 등이<sup>27</sup> 보고한 타액선은 재생하지 않는다는 결론과 일치하였다. 그러므로 본 실험에서 관찰된 장액선결핍이 Cyanoacrylate로 인하여 일어난 것이 아니라는 것을 암시한다.

Tatenaka(1992)<sup>28</sup>는 Cyanoacrylate 접착제 사용시 조직의 탄성 및 유연성이 떨어진다고 지적하였다. 우리의 경험에서도

Cyanoacrylate 접착제를 다량 사용시 조직의 탄성과 유연성이 떨어졌다. 그러므로 Cyanoacrylate 접착제를 사용할 때 조직의 탄성이 줄어드는 것을 최대한 감소시키기 위하여 가능한 적은 양을 사용하는 것이 중요하다. 소량의 접착제를 조직접합부위에 적용하기 위하여 여러가지 방법을 시도하였다. 30-gauge 주사침, 동물의 털, 피하지방, 혹은 미세한 붓 등을 사용하여 시도한 결과 30-주사침을 사용하는 것이 가장 효과가 좋았다. 토끼의 상악동점막은 상악동내 기압의 변화에 따라 움직이는데, 소량의 접착제로 천공부위를 폐쇄할 경우 접착력이 상악동내 기압에 견딜 수 있을지 염려가 되었다<sup>29,30</sup>. 그러나 본 실험에서 소량의 Cyanoacrylate 접착제가 상악동내 기압에 저항할 수 있는 충분한 접착강도를 제공함을 관찰하였다.

#### V. 결 론

본 연구에서는 8마리 실험동물모형에서 Cyanoacrylate 접착제를 사용하여 상악동거상술 시술중 발생한 큰 상악동점막 천공을 성공적으로 폐쇄하였다. 이 실험결과는 임상에서 상악동점막 천공을 폐쇄하는데 Cyanoacrylate 접착제를 사용할 수 있는 실험적 근거를 제공한다.

#### 참고문헌

1. Boyne P, Jams RA. Grafting of the maxillary sinus floor with autogenous marrow and bone. *J Oral Maxillofac Surg* 1980;17:113-116.
2. Tatum OH. Maxillary and sinus implant reconstruction. *Dent clinic North America* 1986;30:07-229.
3. Chanavaz M. Maxillary sinus: Anatomy, physiology, surgery, and bone grafting related to implantology. 11 years of surgical experience(1979-1990). *J Oral Implantol* 1990; 16: 199-209.
4. Quinn JV, Wells J, Sutcliffe T, Jarmuske M, Maw J. Randomized trial comparing octylcyanoacrylate tissue adhesives and sutures in the management of lacerations. *JAMA* 1997;277:1527-1530.
5. Misch C. The pharmacologic management of maxillary sinus elevation surgery. *J Oral Implantol* 1992;18:15-23.
6. Ueda M, Kaneda T. Maxillary sinusitis caused by dental implants: Report of two cases. *J Oral Maxillofac Surg* 1992;50:285-287.
7. Kerber U, Pape HD. Oroantrale Fistel und Sinusitis maxillaries nach Sinuslift. *Dtsch Z Mund Kiefer GesichtsChir* 1995;19:32-34.
8. Aitmeti M, Romagnoli R, Ricci G, Massei G. Maxillary sinus elevation: the effect of macrolacerations and microlaceration of the sinus membrane as determined by endoscopy. *Int J Periodontics Restorative Dent* 2001;21:581-589.
9. Rosenlicht JL. Sinus lift procedure(subantral augmentation). *Implants: Clin Rev Dent* 1992;1:3-8.
10. Waldrop TC, Semba SE. Closure of oroantral communication using tissue guided tissue regeneration and a adsorbable gelatin membrane. *J Periodontol* 1993;64:1061-1066.
11. Applebaum JS, Zalut T, Applebaum D. The sue of tissue adhesive for traumatic laceration repair in the emergency department. *Ann Emerg Med* 1993;22:1190-1192.
12. Papatheofanis FJ, Barmada R. The principles and applications of surgical adhesives. *Surg Ann* 1993;25:49-18.
13. Vanholder R, Misotten A, Roles H, Matton G. Cyanoacrylate tissue adhesive for closing skin wounds: A double blind randomized comparison with sutures. *Biomaterials* 1993;14:737-742.
14. Quinn JV, Wells J, Sutcliffe T, Jarmuske M, Maw J. Randomized trial comparing octylcyanoacrylate tissue adhesives and sutures in the management of lacerations. *JAMA* 1997;277:1527-1530.

15. Ang ESW, Tan LHC, Ng RTH, Song IC. 2-Octylcyanoacrylate-assisted microvascular anastomosis: comparison with a conventional suture technique in rat femoral arteries. *J Reconstr Microsurg* 2001;17:193-201.
16. Smiler DG, Holmes RE. Sinus lift procedure using porous hydroxyapatite: a preliminary report. *J Oral Implantol* 1987;8:239-253
17. Wood RM, Moore DL. Grafting of the maxillary sinus with intraorally harvested autogenous bone prior to implant placement. *Int J Oral Maxillofac Implant* 1983;3:209-214.
18. Loukota RA, Lsaxsson SG, Linner ELJ, Blomqvist JE. A technique for inserting endosseous implants in the atrophic maxilla in a single stage procedure. *Br J Oral Maxillofac Surg* 1990;30:46-49.
19. Vassos DM, Petrik PK. The sinus lift procedure: an alternative to the maxillary subperiosteal implant. *Implant Report* 1992;4:14-19.
20. Moy PK, Lundgren S, Holmes RE. Maxillary sinus augmentation: histomorphometric analysis of graft materials for maxillary sinus floor augmentation. *J Oral Maxillofac Surg* 1993;51:857-852.
21. Davis B, Sandor GKB. Use of fibrin glue in Maxillofacial surgery. *J Otolaryngol* 1998;27:107-112.
22. Bergh JPA, Bruggenkate CM, Disch FJM, Tuinzing DB. Anatomical aspects of sinus floor elevations. *Clin Oral Impl Res* 2000;11:256-265.
23. Sullivan SM, Bulard RA, Meaders R, Patterson MK. The use of fibrin adhesive in sinus lift procedures. *Oral Surg Oral Pathol Oral Radiol Endod* 1997;84:616-619.
24. Kerber CW. Flow controlled therapeutic embolization: a physiologic and safe technique. *Am J Roentgenol* 1980; 134:557.
25. Penoff J. skin closures using cyanoacrylate tissue adhesives: safety and efficacy report. *Plast Reconstr Surg* 1999;103:730-731.
26. Bradley JP, Zide BM, Berenstein A, Longaker MT. Large arteriovenous malformations of the face: aesthetic results with recurrence control. *Plast Reconstr Surg* 1999;103:351-361.
27. Forsgren k, Stierna P, Kumlien J, Carlsoo B. Regeneration of maxillary sinus mucosa following surgical. *Ann Otol Rhinol Laryngol* 1993;102:459-466.
28. Takenaka H. Sutureless anastomosis of blood vessels using cyanoacrylate adhesives. *Japn J Surg* 1992;50:285-287.
29. Scharf KE, Lawson W, Shapiro JM, Gannon PH. Pressure measurements in the normal and occluded rabbit maxillary sinus. *Laryngoscope* 1995;105:570-574.
30. Wetzel AC, Stich H, Caffesse RG. Bone apposition onto oral implants in the sinus area filled with different grafting materials. A histological study in beagle dogs. *Clin Oral Impl Res* 1995;6:155-163.