

## 타액선암에서 c-kit 유전자에 대한 분자생물학적 연구

고려대학교 의과대학 이비인후과학교실,\* 해부병리과학교실\*\*

서규환\* · 권순영\* · 정광윤\* · 우정수\*  
백승국\* · 최성배\* · 김상희\* · 김인선\*\*

= Abstract =

### Molecular Biologic Analysis of c-kit Gene in Salivary Gland Carcinoma

Kyu Hwan Seo, M.D.,\* Soon-Young Kwon, M.D.,\* Kwang-Yoon Jung, M.D.,\*  
Jung Soo Woo, M.D.,\* Seung Kuk Baek, M.D.,\* Sung Bae Choi, M.D.,\*  
Sang Hee Kim, B.S.,\* In Sun Kim, M.D.\*\*

Department of Otolaryngology-Head and Neck Surgery,\*  
Pathology\*\* Korea University, College of Medicine, Seoul, Korea

**Objectives** : The c-kit gene encodes a transmembrane receptor-type tyrosine kinase, which is known to have a significant role in the normal migration and development of germ cells and melanocytes. In the previous studies of c-kit gene, c-kit expressions showed only in adenoid cystic carcinomas, lymphoepithelioma-like carcinomas and myoepithelial carcinomas, but not in others and mutation was not found in any types of salivary carcinoma. We investigate the c-kit expression which may be useful to differentiating adenoid cystic carcinomas from others, and mutation of the gene which may not be exist nor the mechanism of c-kit activation in salivary carcinomas.

**Material and Methods** : The archival tissue samples from 42 salivary carcinomas of major and minor salivary glands were studied for c-kit expression by immunohistochemistry and gene mutation by polymerase chain reaction amplification and single strand conformational polymorphism.

**Results** : The c-kit expressions were noted in 22/24 adenoid cystic carcinomas, 7/9 mucoepidermoid carcinomas, 2/3 acinic cell carcinomas, 3/4 malignant mixed tumors, and one undifferentiated carcinoma. The mutation of c-kit gene was found in 3/24 adenoid cystic carcinomas, 3/8 mucoepidermoid carcinomas, one acinic cell carcinoma, and 2/4 malignant mixed tumors.

**Conclusion** : c-kit protein overexpression is seen in a variety of salivary gland carcinomas, and the mutation of the gene may be the mechanism of c-kit activation in these neoplasms.

**KEY WORDS** : Salivary gland carcinoma · c-kit · Immunohistochemistry · Mutation.

## 서 론

타액선 종양은 발생 빈도가 두경부 종양의 1~5% 정도로 빈도 자체가 드물고 조직학적인 분류가 애매하며 악성도, 생물학적 특성, 진행 양상 등이 다양한 종양이다.

교신저자 : 권순영, 425-020 경기도 안산시 고잔동  
고려대학교 의과대학 이비인후과학교실  
전화 : (031) 412-5962 · 412-5170 · 전송 : (031) 401-4365  
E-mail : entkwon@chollian.net

타액선 종양형성에는 여러 유전자들이 관련되어 있는데 1987년에 Yarden 등<sup>1)</sup> 이 타액선에서 c-kit 단백질이 발현됨을 보고하였다. c-kit 유전자는 tyrosine kinase의 기능을 가지는 경세포막 수용체로 정상조직에서는 조혈모세포, 비만세포, 배세포, 멜라닌 세포, interstitial cell of Cajal (ICC)에서 발현이 된다<sup>2)</sup>. c-kit 단백질 발현이 되는 종양으로는 비소세포폐암, 소세포폐암<sup>3)4)</sup>, 위장관 기질암(gastrointestinal stromal tumors, GISTs)<sup>5)</sup>, 급성골수성백혈병<sup>6)</sup>, 유방암<sup>7)</sup> 등이 있으며 c-kit 단백질의 발현은 종양의 침윤이

나 전이에 관여하며 예후와 관련이 있다고 알려져 있다.

c-kit 유전자의 기능획득(gain-of-function)변이가 위장관 기질암, 비만세포종양 등의 exon 11과 exon 17에서 관찰되었으며 몇 가지 종양에서는 exon 11과 exon 17에서의 기능획득변이가 c-kit 유전자 활성의 기전이라는 것이 밝혀졌다<sup>5)8)9)</sup>. 또한 최근 만성골수성백혈병의 병인으로 알려진 Bcr-Abl 유전자(tyrosine kinase 활성을 가지는 중앙 유전자)를 억제하는 약제로서 개발된 selective tyrosine kinase inhibitor인 imatinib mesylate(STI571, Glivec<sup>®</sup>)가 c-kit 유전자의 변이를 나타내는 위장관 기질암에서도 치료에 효과적인 것으로 보고되었다<sup>19)</sup>.

최근까지의 연구에서는 타액선암에서 c-kit의 발현이 선양낭성암종(adenoid cystic carcinoma), 근상피세포암(myoepithelial carcinoma), 림프상피종상암(lymphoepithelioma-like carcinoma)에서만 나타나며 중앙 세포 안의 exon 11과 exon 17에서의 돌연변이는 타액선암 어느 종류에서도 나타나지 않았다고 보고되었다<sup>10)11)</sup>. 이에 저자들은 본원에서 수술을 시행한 타액선암 표본을 대상으로 c-kit 단백질의 면역조직화학적 염색을 시행하여 종양의 종류에 따른 발현의 차이를 검토하고 PCR-SSCP 방법을 통해 c-kit 유전자의 변이를 검출하여 중앙발생과의 연관성을 관찰하고자 하였다.

## 대상 및 방법

### 1. 대 상

고려대학교 의과대학부속 안암 및 구로병원에서 1995년 8월부터 2002년 2월까지 타액선암으로 진단된 후 수술을 시행받은 환자의 표본 중 비교적 상태가 양호한 42예를 대상으로 하였다. 원발병소는 이하선 18예, 악하선 2예, 소타액선[비강(7),상악동(3), 구순(3), 구강설(3), 경구개(2), 구개편도(1), 부인두강(1), 기관(1)] 21예, 재발된 경부림프절 1예였다.

성별은 남자 18예, 여자 24예이었으며 수술당시 연령은 24세에서 85세로 평균연령은 53.7세였다. 병리조직학적 진단에 따른 분류는 선양낭성암종 25예, 악성혼합종 4예, 선방세포암종 3예, 점액표피양암종 9예, 미분화암종 1예였다.

### 2. 면역조직화학적 염색

10% 중성 포르말린에 고정된 후 파라핀에 포매한 조직을 4 $\mu$ m 두께로 박절하여 유리 슬라이드에 부착시켰다. 60 $^{\circ}$ C의 항온기에서 1시간동안 가온한 다음 통상적인 방법으로 탈파라핀과 합수과정을 거쳤다. 내인성 과산화효소의 활성을 억제시키기 위해 3% 과산화수소수를 사용하여 10분간 처리한 후 증류수와 Tris 완충액(pH 7.4)에 세척하였다.

항원회복을 위해 압력솥에 citrate 완충액(pH 6.0)에 넣고 가열하여 끓기 시작할 때 슬라이드를 넣고, 압력이 최고(103kpa)에 도달한 후 2분간 더 끓인 다음 찬물에 담가 압력을 낮춘 후 슬라이드를 꺼내 Tris 완충용액에 담갔다. c-kit에 대한 1차 monoclonal antibody로 antibody dilution reagent solution(Zymed-U.S.A)에 1 : 100으로 희석하여 100 $\mu$ l씩 처리하고 1시간 동안 반응시켰다. 일차항체 반응 후 Tris 완충액으로 세척하여 1차항체를 제거하고, LSAB 2 system peroxidase (DAKO, Carpinteria, USA)를 이용하여 2차항체 biotinylated link anti-mouse and anti-rabbit immunoglobulin을 가하고 30분간 방치하였다. 슬라이드를 다시 Tris 완충용액에 세척한 후 과산화효소가 결합된 streptavidin-HRP를 이용하여 실온에서 30분간 반응시키고 Tris 완충액으로 10분간 세척하였다. 발색제인 3, 3'-diaminobenzidine를 떨어뜨려서 2~3분 정도 반응시킨 후 증류수에 씻어 Mayers hematoxylin으로 5분간 대조염색하고 탈수과정을 거쳐 봉입하였다.

### 3. 판 독

염색결과 판독은 병리전문의에 의하여 과거의 조직병리학적, 임상적 정보 없이 시행되었으며 광학현미경 시야에서 중앙세포 세포질이 적갈색으로 염색되고 염색된 세포가 반정량적으로 전체세포의 5~25%일 때 1+, 26~50%일 때 2+, 51%이상일 때 3+로 판독하였다.

### 4. c-kit 유전자에 대한 PCR-SSCP 방법

#### 1) 파라핀 포매조직에서 DNA추출

파라핀 블록을 각각 10um 두께로 2조각 씩 박절한 후 1.5ml tube에 넣은 다음 파라핀을 제거하기 위해 xylene 1ml을 가한 후 5분동안 방치하였다가 12,000rpm으로 7분간 원심분리를 하였다. 이런 과정을 3회 반복하였다. 무수에탄올 1ml을 각각 가하고 5분간 방치한 후 7분간 원심분리하였다. 위 과정을 3회 반복한 후 알코올을 제거하기 위해 상온에서 완전히 시료를 건조시켰다.

Gnome kit(Bid 101, CA, USA)를 이용하여 DNA를 추출하였는데 우선 cell suspension solution 0.9ml, RNase 25 $\mu$ l, cell lysis/denaturing solution 50 $\mu$ l를 차례로 가한 후 잘 혼합하여 55 $^{\circ}$ C에서 15~30분간 방치하였다.

다시 protease 12.5 $\mu$ l를 가하고 잘 혼합하였다. Proteinase K 200 $\mu$ l를 가한 후 55 $^{\circ}$ C에서 24시간 방치하였다가 Gnome kit 중 saltout mixture 250 $\mu$ l를 가하고 10분동안 얼음에서 방치한 후 원심분리하여 상층액을 15ml tube에 옮겼다. 이 tube에 2ml TE buffer[10mM Tris-HCl (pH7.0), 1mM EDTA]와 8ml 무수에탄올을 가하고 -20 $^{\circ}$ C에서 1시간동안 방치한 후 15분간 1500rpm으로 원심분

리한 다음 상층액을 버리고 상온에서 완전히 말려서 DNA pellet을 얻은 다음 100  $\mu$ l TE buffer로 녹여 DNA양을 측정하고 -20°C에 보관하였다가 template DNA로 사용하였다.

## 2) 중합효소연쇄반응(polymerase chain reaction)

c-kit exon 11, exon 17에 대해 PCR을 실시하였다. 증폭시킬 각 DNA 2  $\mu$ l(200~400ng), 0.2mM dNTP, H<sub>2</sub>O<sub>2</sub>, 10x buffer, 0.25 U Taq polymerase를 가하여 25  $\mu$ l되게 한 후 PCR thermal cycler(Perkin Elmer 2400-U.S.A)를 사용하여 94°C에서 30초, 55°C에서 30초, 72°C에서 30초간의 반응을 40회 반복하였다. 증폭된 PCR 산물을 1.2% agarose gel 전기영동으로 확인하였다. PCR 양성대조군으로 추출한 DNA에서  $\beta$ -globin에 대한 PCR을 동시에 실시하였다.

각 유전자에 대한 시발물질(primer)의 염기서열은 다음과 같다.

c-kit, exon 11

Forward(sense) : 5' ATT, ATT, AAA, AGG, TGA, TCT, ATT, TTT, C-3

Reverse(antisense) : 5' ACT, GTT, ATG, TGT, ACC, CAA, AAA, G-3

c-kit, exon 17

Forward(sense) : TTC, ACT, CTT, TAC, AAG, TTA, AAA, TG-3

Reverse(antisense) : 5' GGA, CTG, TGA, AGC, AGA, GAA, TG-3

$\beta$ -globin

Forward(sense) : 5' TGACGGGGTCACCCACACT-GTGCC 3

Reverse(antisense) : 5' CTAGAACCATTGGGGTG-GACGATG 3

## 3) Single strand conformational polymorphism(SS-CP)으로 유전자 변이조사

PCR산물을 10  $\mu$ l를 취해 끓이면서 변성시킨 후 얼음으로 급히 냉각시킨 다음, 5% glycerol을 포함한 12% polyacrylamide gel에서 250V로 5시간 전기영동하였다.

전기영동이 끝난 gel은 10% ethanol로 10분간 고정시킨 후 아래 기술한 염색방법으로 DNA single band pattern을 확인하였다. 먼저 gel을 1% nitric acid에서 3분 담근 다음 증류수 100ml을 가해 세척하였다. 다시 0.2% silver nitrate 용액 100ml상에서 20분간 반응시킨 후 발색용액(0.28M sodium carbonate, 0.019% formaldehyde)에서 band가 뚜렷이 보일 때까지 반응시켰다. 양성대조군으로 정상인의 혈구세포에서 분리한 DNA를 이용하여 SSCP band 양상을 비교검토하였다.

## 결 과

### 1. 면역조직화학적 염색

타액선 종양 각각에서 병리전문의에 의한 면역조직화학적 염색의 판독 결과(Fig. 1), 양성을 1+(5%이상)이상으로 할 경우 선양낭성암종에서 88%(22/25), 악성혼합종에서 75%(3/4), 선방세포암종에서 66.6%(2/3), 점액표피양암종에서 77.7%(7/9), 미분화암종에서 100%(1/1)의 발현율을 보이며 이는 통계적 분석이 불가능한 미분화암종을 제외한 타액선암에서 통계학적으로 선양낭성암종에서 유의하게 발현율이 높다. 그러나, 양성을 2+(26%이상)이상으로 할 경우에는 선양낭성암종에서 60.4%(16/25), 악성혼합종에서 50%(2/4), 선방세포암종에서 0%(0/3), 점액표피

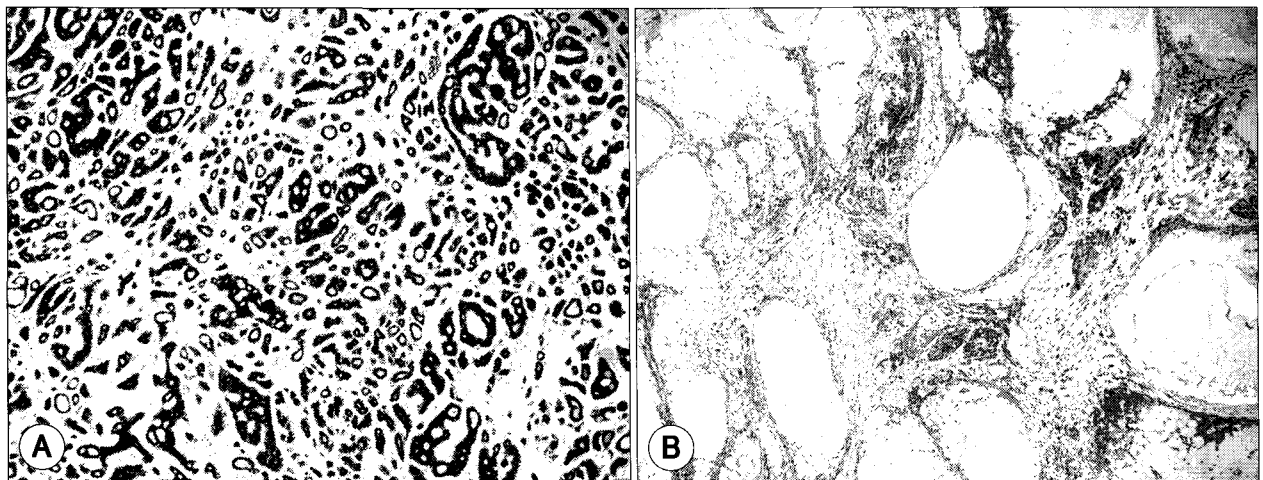


Fig. 1. (A) Strong c-kit expression in mixed tubular and cribriform type of adenoid cystic carcinoma(original magnification  $\times$ 100); (B) Expression of c-kit in intermediate cells in low grade mucoepidermoid carcinoma (original magnification  $\times$ 100).

양암종에서 44.4%(4/9), 미분화암종에서 100%(1/1)의 발현율을 보이며 이는 통계학적으로 유의성이 관찰되지 않는다(Table 1).

## 2. PCR-SSCP 결과

PCR-SSCP 결과는 선양낭성암종에서는 c-kit gene exon 11에서 2예, exon 17에서 1예로 12.5%(3/24)였고,




Fig. 2. The c-kit 11 mutation analyzed by PCR-SSCP. The arrows point to the double band that show a mutation.

점액표피양암종에서는 37.5%(3/8), 악성혼합종에서는 50%(2/4), 선방세포암종에서는 100%(1/1)가 c-kit exon 11에서 보여 총 23.7%(9/38)에서 유전자 변이가 관찰되었다(Fig. 2, Table 2).

## 고 찰

타액선 종양은 빈도 자체가 드물고 악성도, 생물학적 특성, 진행 양상 등이 다양하여 각 기관마다 연구 자료 수집 자체가 어렵다. 타액선의 악성 종양은 양성 종양에 비해 드물기는 하나 적절한 치료를 위해서는 정확하게 병리조직학적으로 진단하고 각 종양의 병리학적 그리고 임상적인 특성을 잘 이해하여야 한다.

타액선 종양은 양성과 악성을 모두 합하여도 두경부 종양의 1~5%를 차지하는 드문 종양이다. 발생빈도는 부위에 따라 다르기는 하나 이하선, 악하선, 설하선 및 소타액선의 순으로 80~85%가 이하선에서 발생하고, 이중 20%가 악성이며 악하선에서는 10~15%가 발생하는데 이중 40~50%가 악성인 반면 설하선 및 소타액선에서 나머지 5%가 발생하는데 이중 50~75%가 악성종양이다. 악성종

Table 1. c-kit protein expression in salivary gland carcinomas

Histopathologic diagnosis	Total No. of cases	c-kit protein expression				No. of Positive(>1+) (%)
		Negative	1+	2+	3+	
Adenoid cystic carcinoma	25	3	6	5	11	22(88)
Mucoepidermoid carcinoma	9	2	3	4	0	7(77.7)
Malignant mixed tumor	4	1	1	2	0	3(75)
Acinic cell carcinoma	3	1	2	0	0	2(66.6)
Undifferentiated carcinoma	1	0	0	0	1	1(100)

negative; <5% 1+; 5~25% 2+; 26~50% 3+; >50%

	Total No. of cases	No. of Positive(>1+)	Ratio(%)	Significance*
Adenoid cystic carcinoma	25	22	88	Significant
Mucoepidermoid ca	9	7	77.7	N-S
Malignant mixed tumor	4	3	75	N-S
Acinic cell carcinoma	3	2	66.6	N-S
Undifferentiated ca.	1	1	100	-
계	42	35	83.3	

\* : chi-square test. Significant if p<.05, N-S : not significant

Table 2. c-kit gene mutation in salivary gland carcinomas

Histopathologic diagnosis	No. of total cases	c-kit exon 11		c-kit exon 17		Mutation ratio(%)
		PCR(+)	SSCP(mutation)	PCR(+)	SSCP(mutation)	
Adenoid cystic carcinoma	25	25	2	24	1	12.5
Mucoepidermoid carcinoma	9	9	3	8	0	37.5
Malignant mixed tumor	4	4	2	4	0	50
Acinic cell carcinoma	3	1	1	1	0	100
Undifferentiated carcinoma	1	1	0	0	0	0
Total	42	40	8	38	1	23.7

양 중에서는 점액표피양암종과 선양낭성암종이 흔하다. 따라서 악성도는 타액선의 크기가 작을수록 높다고 할 수 있다. 소타액선에서는 선양낭성암종이 가장 많으며 다른 부위의 선양낭성암종보다 공격적인 종양생물학적 특성을 보인다.<sup>12)</sup> 본 연구에서는 표본선택에 있어서 소타액선의 비율이 높았는데 이는 표본 중 선양낭성암종이 많았던 것과 연관된다.

종양 형성에는 여러 유전자들이 관련되어 있는데 타액선 악성종양에서는 cyclin D1<sup>13)</sup>, ras-p21<sup>14)</sup>, c-erbB-2<sup>15)</sup>의 종양발생유전자와 p53<sup>15)16)</sup>의 종양억제유전자가 있으며, 특히 타액선 종양 중 많이 발생하는 선양낭성암종에서는 c-kit의 발현이 두드러진다고 알려져 있다. 그러나 타액선 종양에서 c-kit 유전자 변이에 관한 연구보고는 매우 적으며 면역조직화학염색도 선양낭성암종을 제외한 나머지는 미비하다<sup>10)11)</sup>.

c-kit 유전자에 의해 발현되는 c-kit 단백질은 14.5~16.5 kDa 크기의 인단백으로 줄기세포인자(stem cell factor)라고 불리는 kit 리간드에 대한 경세포막 수용체이면서 tyrosine kinase의 기능을 가지고 있다<sup>1)</sup>. 특히 위장관 기질종양을 확인함에 있어 많이 사용되어 왔다<sup>17)18)</sup>.

최근까지의 연구는 타액선 암에서 c-kit 단백질의 발현이 선양낭성암종, 근상피세포암, 림프상피종상암에서만 나타나며, 종양에서 exon 11과 exon 17에서의 돌연변이는 타액선암 어느 종에서도 나타나지 않았다고 보고되었다<sup>10)11)</sup>.

본 연구에서는 여러 타액선암에서의 c-kit 단백질의 발현을 알아보기 위하여 선양낭성암종, 악성혼합종, 선방세포암종, 점액표피양암종, 미분화암종을 포함하는 총 42예의 타액선암을 대상으로 실험을 하였다. 42예 중 35예에서 c-kit 단백질 발현이 관찰되었고, 양성 판독 기준을 2+로 상향 조정하여도 23예에서 c-kit 단백질 발현이 관찰되었다. 선양낭성암종에서는 이전 연구와 크게 다르지 않은 결과이지만 악성혼합종, 선방세포암종, 점액표피양암종, 미분화암종에서 높은 발현율을 보인 것은 이전 연구에서 선양낭성암종, 근상피세포암, 림프상피종상암 외에는 c-kit 단백질이 전혀 발현되지 않았던 것과 매우 다른 결과(76.4%의 단백질 발현율)로서 양성 기준을 이전 연구에서 보다 엄격하게(25% 이상 양성 판정) 적용하여도 41.1%의 높은 단백질 발현을 보이는 점이 다른 점이다<sup>10)</sup>. 그러나 통계학적으로 분석한 결과 선양낭성암종에서 다른 암종과 비교하여 발현율이 높고 대체적으로 강양성인 것은 이전 연구와 유사점으로 보인다. 단백질 발현율의 차이는 발현율을 판독할 때 검사자마다 양성을 판독하는데 있어 주관적이며 반정량적인 점이 많이 작용할 수 있으나, 발현율의 차이가 매우 큰(0% vs 76.4%) 이유는 채취한 조직의 부위에 따라 단백질 발현율이 다르게 나타날 수 있으므로 이전 연구결과와 차이가 있는 것으로

생각된다.

따라서, 본 연구결과에 의하면 선양낭성암종 외에 다른 타액선암에서도 c-kit 단백질 발현이 높게 나오므로 이에 의한 선양낭성암종의 감별은 어려울 것으로 생각된다.

타액선암 조직을 가지고 c-kit 유전자 변이를 볼 수 있는 exon 11과 exon 17에서 PCR-SSCP를 실시하였다. 이전의 연구에서 유전자 변이를 관찰할 수 없었던 것과는 다르게 exon 11에서 8예, exon 17에서 1예로 23.7% (9/38)의 유전자 변이를 발견할 수 있었다. 그러나 DNA sequencing을 시행하지 않았으므로 정확한 변이위치를 찾을 수는 없었다. 이는 본 연구에서 현재까지 많은 종양에서 연구하고 또한 그 기능과 생리활성이 밝혀진 c-kit 유전자가 타액선 내에서 돌연변이를 일으켜 c-kit 단백질 발현을 함으로써 종양 발생의 기전으로 작용할 수 있으며, 치료에 있어서 c-kit 유전자 변이를 나타내는 위장관 기질암의 치료에 효과를 보이는 selective tyrosine kinase inhibitor인 imatinib mesylate(STI571, Glivec<sup>®</sup>)<sup>19)</sup>에 의한 치료가 가능할 수 있음을 시사한다. 또한 선양낭성암종 외의 종양에서도 단백질 발현이 가능하다는 것을 보여준다.

c-kit 유전자 변이와 단백질 발현에 있어서 많은 차이를 보였는데 이는 유전자 변이가 단백질 발현율과 연관성은 있으나 모든 단백질 발현을 설명하지는 못하기 때문인 것으로 보인다. c-kit 단백질은 정상 조직(조혈모세포, 비만세포, 배세포, 멜라닌 세포 등)에서도 발현되는 단백질로서 정상 조직에서는 변이가 없음에도 불구하고 발현이 되며<sup>2)</sup>, 단백질 발현이 높게 나타난 선양낭성암종에서도 변이는 전혀 나타나지 않았던 결과가 있다<sup>10)</sup>. 위장관기질암에서 기능획득변이가 나타나면서 단백질 발현이 증가하는 예도 있지만 타액선암에서 아직 확실하게 c-kit 유전자 변이가 단백질 발현을 일으킨다는 연구 보고는 없는 상태이다<sup>5)8-10)</sup>. 따라서 결과가 많이 차이 나는 것은 변이에 의한 단백질 발현 외에 위와 같이 다른 원인에 의한 단백질 발현이 있기 때문인 것으로 생각된다. 지금까지 연구와는 두 결과가 모두 상이하게 나타났으므로 이제까지의 연구를 재고해야 할 필요성을 제시해 준다는 점에서, 면역조직화학적 염색법은 단백질 발현이 선양낭성암종 이외에서도 나타나며 PCR-SSCP 결과는 변이가 여러 타액선암에서 종양발생의 기전이 될 가능성을 제시한다는 점에서 모두 의미가 있다고 생각된다.

본 연구가 표본의 수가 적고 원발부위의 다양성을 고려하지 않은 연구여서 오차요인이 많아 해석에 제한점으로 작용할 수 있을 것으로 생각된다. 그러나 이전 연구의 결과와 부분적으로 상이한 결과를 보였으므로 향후 더 많은 표본의 관찰을 통해 c-kit 유전자 발현의 종양 감별에 대한 유용성과 타액선암에서 c-kit 유전자 변이의 양상을 밝히는 연구가 필요하리라고 생각된다.

## 결론

기존의 연구를 확인할 수 있는 대규모 표본의 관찰과 단백질 발현의 판독에 있어 좀 더 정량적인 검사방법이 요구 될 것으로 생각되나 c-kit 단백질이 여러 타액선암에서 높게 발현되므로 c-kit 단백질에 대한 면역조직화학적 염색법은 타액선암에서 각 중앙 간의 감별에 대한 유용성이 낮을 것으로 생각되며 타액선암에서도 c-kit 유전자 활성화 및 변이가 나타나므로 타액선암의 병태생리와 연관성이 있을 것으로 생각된다.

**중심 단어 :** 타액선암 · c-kit · 면역조직화학 · 변이.

## References

- 1) Yarden Y, Kuang WJ, Yang-Feng T, et al : *Human proto-oncogene c-kit : a new cell surface receptor tyrosine kinase for an unidentified ligand. EMBO J 1987 ; 6 : 3341-3351.*
- 2) Lammie A, Drobnjak M, Gerald W, Saad A, Cote R, Cordon-Cardo C : *Expression of c-kit and kit ligand proteins in normal human tissues. J Histochem Cytochem 1994 ; 42 : 1417-1425.*
- 3) Sekido Y, Obata Y, Ueda R, et al : *Preferential expression of c-kit protooncogene transcripts in small cell lung cancer. Cancer Res 1991 ; 51 : 2416-2419.*
- 4) Pietsch T, Nicotra MR, Fraioli R, Wolf HK, Mottolese M, Natali PG : *Expression of the c-kit receptor and its ligand SCF in non-small cell carcinomas. Int J Cancer 1998 ; 75 : 171-175.*
- 5) Hirota S, Isozaki K, Moriyama Y, et al : *Gain-of-function mutations of c-kit in human gastrointestinal stromal tumors. Science 1998 ; 279 : 577-580.*
- 6) Ikeda H, Kanakura Y, Tamaki T, et al : *Expression and functional role of the proto-oncogene c-kit in acute myeloblastic leukemia cells. Blood 1991 ; 78 : 2962-2968.*
- 7) Hines SJ, Organ C, Kornstein MJ, Krystal GW : *Coexpression of the c-kit and stem cell factor genes in breast carcinomas. Cell Growth Differ 1995 ; 6 : 769-779.*
- 8) Lasota J, Jasinski M, Sarlomo-Rikala M, Miettinen M : *Mutations in Exon 11 of c-kit occur preferentially in malignant versus benign gastrointestinal stromal tumors and do not occur in leiomyomas or leiomyosarcomas. Am J Pathol 1999 ; 154 : 53-60.*
- 9) Longley BJ, Tyrrell L, Lu SZ, et al : *Somatic c-KIT activating mutation in urticaria pigmentosa and aggressive mastocytosis : establishment of clonality in a human mast cell neoplasm. Nat Genet 1996 ; 12 : 312-314.*
- 10) Jeng YM, Lin CY, Hsu HC : *Expression of the c-kit protein is associated with certain subtypes of salivary gland carcinoma. Cancer Lett 2000 Jun 1 ; 154 (1) : 107-111.*
- 11) Holst VA, Marshall CE, Moskaluk CA, Frierson HF Jr : *KIT protein expression and analysis of c-kit gene mutation in adenoid cystic carcinoma. Mod Pathol 1999 Oct ; 12 (10) : 956-960.*
- 12) Ehab YH, James YS : *Neoplasms of the Salivary Glands. In : Cummings CW, Fredricson JM, Harker LA, et al (eds). Otolaryngology-Head and Neck Surgery, 3rd Ed. St. Louis : Mosby-Year Book, 1998, p1255-1302.*
- 13) Pignataro L, Capaccio P, Carboni N, et al : *p53 and cyclinX D1 protein expression in carcinomas of the parotid gland. Anticancer Res 1998 ; 18 : 1287-1290.*
- 14) Deguchi H, Hamano H, Hayashi Y : *c-myc, ras p21 and p53 expression in pleomorphic adenoma and its malignant form of the human salivary glands. Acta Pathol Jpn 1993 ; 43 : 413-422.*
- 15) Kamio N : *Coexpression of p53 and c-erbB-2 proteins is associated with histological type, tumour stage, and cell proliferation in malignant salivary gland tumours. Virchows Archiv 1996 ; 428 : 75-83.*
- 16) Gallo O, Franchi A, Bianchi S, Boddi V, Giannelli E, Alajmo E : *p53 oncoprotein expression in parotid gland carcinoma is associated with clinical outcome. Cancer 1995 ; 75 : 2037-2044.*
- 17) Sarlomo-Rikata M, Kovatich AJ, Barusevicius A, Miettinen M : *CD117 : a sensitive marker for gastrointestinal stromal tumors that is specific than CD34. Mod Pathol 1998 ; 11 : 728-734.*
- 18) Tazawa K, Tsukada K, Makuuchi H, Tsutsumi Y : *An immunohistochemical and clinico-pathological study of gastrointestinal tumors. Pathol Int 1999 ; 49 : 786-798.*
- 19) Demetri GD : *Identification and treatment of chemoresistant inoperable or metastatic GIST: experience with the selective tyrosine kinase inhibitor imatinib mesylate (STI571). Eur J Cancer 2002 Sep ; 38 Suppl 5 : S52-59.*