Perinatal Varicella Infection 1례

조선대학교 의과대학 소아과학교실

노정아 · 노영일 · 김은영 · 박상기

A Case of Perinatal Varicella Infection

Jeong A Rho, M.D., Young Il Rho, M.D., Eun Young Kim, M.D. and Sang Kee Park, M.D.

Department of Pediatrics, College of Medicine, Chosun University, Gwangju, Korea

Maternal varicella resulting in viremia may transmit the virus to the fetus by either transplacental spread, or by ascending infection from lesion in the birth canal. The characteristic symptoms consist of skin lesions in dermatomal distribution, eye diseases, neurological defects, and limb hypoplasia. Varicella of the newborn is a life-threatening illness that may occur when a newborn is delivered either within five days of the onset of the illness or after postdelivery exposure to varicella. The severity of neonatal disease is dependent upon the timing of maternal illness. The clinical approach to varicella of newborns should emphasize prevention. Our patient was the first child of a 31-year-old mother who had varicella-zoster ten days before delivery. The child showed muscular hypotonia, poor feeding but no skin lesions. (J Korean Pediatr Soc 2003;46:1047-1050)

Key Words : Maternal varicella, Transplacental spread

서 론

주산기 수두 바이러스 감염은 드물게 발생되는 질환으로 수두 바이러스가 태반을 통해 태아에게 전파될 수 있고 출생시 산도의 감염부위로부터 상행 감염을 일으킬 수 있다[1]. 가장 흔한 증상은 피부 발진이며, 폐, 간, 신장, 심장 등의 장기를 침범할 수 있고, 뇌염 등의 증상이 나타날 수 있다[2]. 그러나 최근 피부 병변 없이 원인을 알 수 없는 근력 저하, 경련 등의 신경학적 이상 증세만을 보였던 신생아에서 수두 바이러스 감염 항체가 검출된 보고가 있었다[3]. 저자들은 분만 10일전 herpes zoster를 진단받은 산모에서 출생한 환아에서 피부 병변 없이 신경학적 이상 증세만을 보이는 perinatal varicella infection 1례를 경험하였기에 문헌 고찰과 함께 보고하는 바이다.

증 례

환 아 : 나○○ 아기, 생후 1일, 남아

주 소 : 수유 장애, 근력 저하

본 논문은 2001년 제51차 대한소아과학회 추계학술대회에서 포스터 발표한 내용임.

접수 : 2003년 6월 9일, 승인 : 2003년 8월 14일

책임저자 : 박상기, 조선대학교 의과대학 소아과학교실

Tel : 062)220-3040 Fax : 062)227-2904

E-mail : skpark@chosun.ac.kr

출생력 및 현병력 : 환아는 첫 아이로 개인의원에서 재태연령 40주, 출생체중 3,190 g으로 정상 질식 분만하였으며, 1분 Apgar 점수는 9점, 5분 Apgar 점수는 10점이었으나, 출생시부터 수유 장애와 근력 저하가 있어 전원되었다.

가족력 : 산모는 분만 10일 전부터 오른쪽 다리에 herpes zoster 피부 병변이 나타났으며, 분만 당시에도 관찰되었으나, varicella-zoster immunoglobulin(VZIG)이나 acyclovir는 투여받지 않았다. 그 외 산모의 약물 복용이나 이환 병력은 없었고, 양 가계에 특이할 만한 기형 병력도 없었다.

진찰 소견 : 입원 당시 체온은 36℃, 호흡수는 48회/분, 맥박수는 128회/분, 혈압은 62/38 mmHg이었고, 체중 3,190 g(25-50 백분위수), 신장 49 cm(10-25 백분위수), 두위 34 cm(25-50 백분위수)이었다. 전신 상태는 쳐져 있었으며, 피부 병변은 없었다. 모로반사, 파악반사와 견인반사는 거의 나타나지 않았고, 스카프 징후는 팔꿈치가 다른 쪽 액와선과 중앙선 사이까지 오는 형태로 관찰되었다(Fig. 1).

검사 소견 : 혈액학적 검사에서 헤모글로빈 14.7 g/dL, 헤마토크릿 51%, 백혈구수 12,570/mm^3, 혈소판수 258,000/mm^3이었고, 동맥 혈액가스 검사에서 pH 7.34, 산소 분압 68 mmHg, 이산화탄소 분압 42 mmHg, 중탄산염 24 mmol/L, 산소포화도 94%였다. TORCH(toxoplasma, rubella, CMV, herpes)의 IgM 항체 검사는 음성이었고, 염색체 검사도 정상이었다. 혈청 varicella IgM, IgG가 양성 소견을 보였으며, 뇌척수액 검사에서 백혈구

Fig. 1. Hypotonia : the patient has abnormally diminished tone.

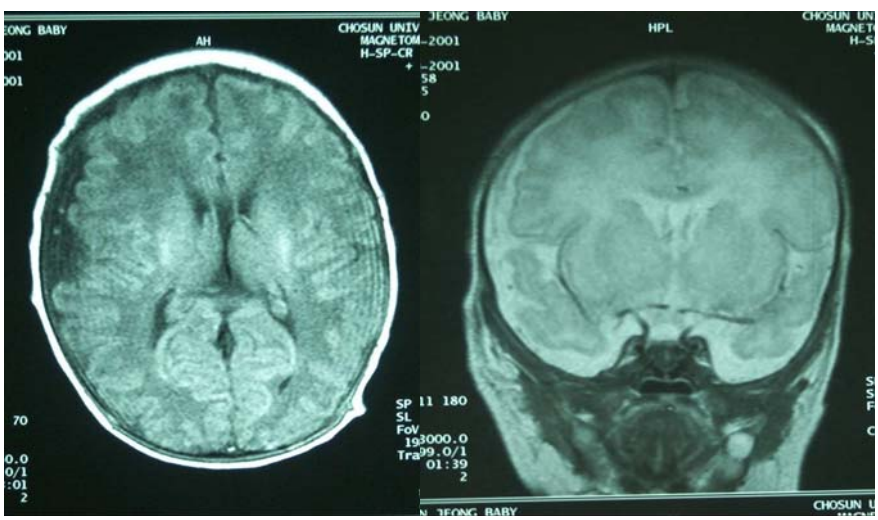

Fig. 2. Brain MRI shows normal.

16/mm^3, 단백질 128 mg/dL, 당 60 mg/dL였고, varicella-zoster IgG가 양성이었다. 뇌 자기 공명 영상에서는 특이 소견이 없었고(Fig. 2), 뇌파 검사에서 좌측 뇌 중심부에서 간헐적으로 극파가 관찰되었다(Fig. 3).

치료 및 경과 : 입원 첫날부터 근력 저하, 수유 장애 등의 신경학적 이상 증세를 보여서 5일 동안 acyclovir를 투여하였다. 수유 장애가 지속되어 위관영양을 하였으며, 서서히 수유 능력이 호전되어 2개월째 위관영양 없이 젖병 수유가 가능하게 되었다. 31일째 우측 하지에서 부분발작이 관찰되어 항경련제를 복용하고 있다. 현재 생후 3개월로 여전히 근력이 저하되어 있고, 수유 시 눈을 맞추지 못하고 목을 가누지 못하는 상태로 외래 추적관찰 중이다.

고 찰

주산기 수두 바이러스 감염은 100명당 0.1에서 0.7명의 빈도로 발생하는 드문 질환으로 산모의 varicella 감염은 태반을 통해 태아에게 전파되어 바이러스혈증을 일으킬 수 있고 산도의 병변을 통해 상행 감염을 일으킬 수 있다. 또한 출생 후 접촉이나 비말 감염을 통해 태아에게 감염을 일으킬 수 있다[1]. 산모에게 바이러스혈증이 있는 경우 전염력은 25% 정도이며, 산모 감염 시기에 따라 태아에게 미치는 영향이 달라질 수 있고, 산모의 감염이 심한 경우 임신의 시기에 관계없이 태아에게 varicella 감염을 일으키거나 자궁내 태아 사망의 원인이 될 수 있다[4-6].

주산기 varicella 감염은 분만 3주 이내에 산모가 감염이 있었던 경우 나타나며, 감염된 신생아의 임상 양상은 그 정도와 진행과정이 다양하다. 임상 증상은 일반적으로 분만 후 5일에서

Fig. 3. EEG shows intermittent sharp wave discharges from left central or temporal region.

10일 사이에 발생되며, 전신증상 없이 단지 피부 병변만 나타나기도 하고, 처음에 산재된 피부 병변만 나타나다가 이후에 점점 파급되기도 한다. 일부에서는 심한 피부 병변과 장기를 침범하는 급성 경과를 밟는다. 생명을 위협하는 가장 흔한 합병증은 폐렴이며, 뇌증과 간염도 흔히 나타날 수 있다[2].

본 증례에서는 varicella 감염에서 특징적으로 나타나는 피부 병변 없이 근력 저하, 수유 장애 등의 신경학적 이상 증세만이 나타났으며, 그 외 varicella 감염의 특징적인 임상증상이 보이지 않았다. Krisi 등[3]은 뚜렷한 원인 없이 경련, 근력 저하, 근 긴장도 증가 등의 신경학적 이상 증세를 보였던 201명의 신생아를 대상으로 바이러스 검사를 시행하여 4명의 뇌척수액에서 varicella-zoster virus(VZV) 특이항체를 발견하였다. 환아들의 산모는 임신 중 varicella의 임상증세를 보이지 않았으나, 혈청검사에서 VZV 특이항체가 모두 증가되어 있어 신경학적 이상 증세만을 보이는 선천성 VZV 감염에 대해 보고 하였다.

신생아 감염시 증상의 정도는 산모의 발병 시기와 관련이 있다. 분만 5일 이전에 산모에게 피부 병변이 있었던 경우 23명의 신생아에서 수두 병변이 관찰되었으나 사망에까지 이른 경우는 없었다. 이와는 반대로 분만 5일 이내에 산모의 첫 피부 병변이 나타난 경우 13명의 신생아 중 4명이 치명적인 경과를 보였다[7]. 따라서 치명적인 감염은 산모의 항체에 의한 수동면역이 태아에게 생기기 전에 태반을 통해 바이러스의 혈행성 전파가 일어난 경우 발생한다[7, 8]. 본 증례의 환아도 분만 10일 전에 산모의 피부 병변이 나타나 신경학적 이상 증상 외 다른 치명적인 임상소견은 보이지 않았다. 드물게 신생아에서 수두 감염은 출생 후 산모나 다른 감염자와의 접촉에 의해서도 나타날 수 있으며[9, 10], herpes zoster 감염도 신생아에서 나타나기도 한다.

신생아 varicella 감염의 임상적 접근에서 가장 중점을 두어야 할 부분은 예방이다. 가능하다면 산모 감염이 있은 후 5-7일이 지난 후에 분만을 하도록 하여 보호 항체가 태아에게 전파되어 수동 면역 능력을 갖추게 하여야 한다. 분만 연기가 불가능하다면 신생아에게 12시간 이내에 VZIG을 투여하여야 한다[2]. Hanngren 등[11]은 분만 전 4일에서 분만 후 2일 동안 varicella 감염이 있었던 산모에서 분만한 41명의 신생아에게 VZIG을 투여하였다. 이들 중 사망한 신생아는 없었으며 단지 2명만이 심한 전신 질환으로 파급되었다. 이러한 보고들을 기초로 주산기 varicella 감염을 예방하기 위하여 수동 면역이 권장되며, 그 방법으로 신생아에게 VZIG 125 unit를 투여하는 것이 바람직하다[12]. 감염 방지를 위한 다른 방법으로 신생아와 산모의 피부 병변과 접촉하는 것을 막는 방법이 있으며, 모유 수유는 수유 부위에 병변이 없으면 가능하다[13].

요 약

저자들은 분만 10일 전 herpes zoster 진단받은 산모에서 출생한 환아에서 피부 병변 없이 신경학적 이상 증세만을 보이는 perinatal varicella infection 1례를 경험하였기에 보고하는 바이다.

참 고 문 헌

1) Sauerbrei A. Varicella-Zoster virus infections in pregnancy. Intervirology 1998;41:191-6.
2) Chapman SJ. Varicella in pregnancy. Semi Perinatol 1998; 22:339-46.
3) Mustonen K, Mustakangas P, Valanne L, Professor MH, Koskiniemi M. Congenital Varicella-Zoster virus infection after maternal subclinical infection : clinical and neuropathological findings. J Perinatol 2001;21:141-6.
4) Enders G. Varicella-zoster virus infection in pregnancy. Prog Med Virol 1984;29:166-96.
5) Enders G, miller E, Cradock-Watson J, Bolley I, Ridehalgh M. Consequences of varicella and herpes zoster in pregnancy : prospective study of 1739 cases. Lancet 1994;343: 1548-51.

6) Michie CA, Acolet D, Charlton R, Stevens JP, Happerfield LC, Bobrow LG, et al. Varicella-zoster contracted in the second trimester of pregnancy. Pediatr Infect Dis J 1992; 11:1050-3.
7) Meyers JD. Congenital varicella in term infants : risk reconsidered. J Infect Dis 1974;129:215-7.
8) Gilbert GL. Varicella in infectious disease in pregnancy and the newborn infant. chur, Switzerland, Harwood Academic Publishers. 1991;14:339-47.
9) Wurzel CL, Rubin LG, Krilov LR. Varicella zoster immunoglobulin after postnatal exposure to varicella : survey of expects. Padiatr Infect Dis J 1987;6:466-70.
10) Gustafson TL, Shehab Z, Brunell PA. Outbreak of varicella in a newborn intensive care nursery. Am J Dis Child 1984; 138:548-50.
11) HanngrenK, Grandien M, Granstrom G. Effect of zoster immunoglobulin for varicella propylaxis in the newborn. Scand J Infect Dis 1985;17:343-7.
12) Centers for Disease Control and Prevention. Recommendations of the immunization practices advisory committee Varicella-zoster immune gobulin for the prevention of chickenpox. MMWR Recomm Rep 1984;33:84-99.
13) Frederick IB, White RJ, Braddock SW. Excretion of varicella-herpes zoster virus in breast milk. Am J Obstet Gynecol 1986;154:1116-7.