

□ 증 례 □

원발성 폐동맥 육종 1례

가톨릭대학교 의과대학 내과학교실

김희정, 서석민, 김성용, 김명숙, 김승준
김영균, 김관형, 문화식, 송정섭, 박성화

=Abstract=

A Case of Primary Pulmonary Artery Sarcoma

Hee Jung Kim, M.D., Suk Min Seo, M.D., Sung Yong Kim, M.D.,
Myung Sook Kim, M.D., Seung Joon Kim, M.D., Young Kyoon Kim, M.D.,
Kwan Hyoung Kim, M.D., Hwa Sik Moon, M.D.,
Jeong Sup Song, M.D., Sung Hak Park, M.D.

Department of Internal Medicine, Kangnam St. Mary's Hospital, The Catholic University of Korea

A primary pulmonary artery sarcoma is a rare malignant tumor derived from the intimal layer of the pulmonary artery. Its clinical presentation can lead to a misdiagnosis of more common diseases such as thromboembolic disease. It is known to have a very poor prognosis. Therefore, the correct diagnosis of a primary pulmonary artery sarcoma is difficult and often delayed. We experienced a case of primary pulmonary artery sarcoma mimicking a pulmonary thromboembolism. The patient was admitted as a result of progressive dyspnea and coughing. The lung perfusion scan showed a large perfusion defect involving almost the entire right lung and suspicious small perfusion defects in the left upper lobe. Magnetic resonance imaging of the chest showed an enhancing nodule within the thrombus in the right pulmonary artery. The mass was removed completely by surgery, but the patient died as a result of shock. (Tuberculosis and Respiratory Diseases 2003, 54:230-235)

Key words: pulmonary artery sarcoma, pulmonary thromboembolism.

Address of correspondence:

Young Kyoon Kim, M.D., Ph.D.

Department of Internal Medicine, Kangnam St. Mary's Hospital,

The Catholic University of Korea School of Medicine

505, Banpo-dong, Seocho-Gu, Seoul 137-701, Korea

Phone : 02-590-2756 Fax : 02-533-8450 E-mail : youngkim@catholic.ac.kr

서 론

원발성 폐동맥 육종은 매우 드문 질환으로 전 세계적으로 약 150 여 개의 증례가 보고 되어 있다¹. 만성 폐색전증과 감별이 어려워 진단 자체가 늦어 지거나 지연되어² 많은 경우에 사후부검으로 진단 되고, 예후도 매우 불량한 것으로 보고 되어 있다³. 최근 들어 전산화단층촬영이나 가돌리늄 조영증강 자기공명영상 등을 통해 수술 전에 진단되는 예가 많아졌으나⁴, 아직까지 정확한 병태생리나 생존률을 향상시키는 치료법은 알려져 있지 않다.

저자들은, 폐색전증 의심 하에 항응고제를 포함한 약물적 치료를 시행하였으나 지속적인 증상의 악화 소견을 보이고, 시행한 흉부 전산화단층촬영과 흉부 자기공명영상촬영에서 우폐동맥내 혈전소견과 연조직이 관찰되었고 가돌리늄에 조영증강되어 수술적 제거술을 시행한 결과, 원발성 폐동맥 육종으로 진단된 1례를 경험하였기에 이에 보고하는 바이다.

증 례

환 자 : 59세 여자, 최○○

주 소 : 점진적으로 악화되는 호흡곤란과 기침

현병력 : 내원 6개월전 부터 시작된 호흡곤란이 기침과 동반되며 점진적으로 악화되어, 인근병원에서 만성 기관지염 의증으로 치료를 받았으나 증상의 호전이 없어 흉부 전산화단층촬영과 폐 관류스캔을 시행한 후 폐색전증 의증 하에 전원되었다.

과거력 및 가족력 : 특이 사항 없음.

이학적 소견 : 내원시 혈압 150/90 mmHg, 맥박수 분당 100회, 호흡수 분당 28회, 체온 37.8°C 였으며 만성 병색소견을 보였다. 청색증은 없었고, 흉부 청진상 수포음이나 천명음은 들리지 않았고, 심음은 빈맥을 보였으나 심잡음은 없었다. 복부소견상 정상장음에 압통은 없었고 간비대, 비장비대의 소

견은 없었으며, 경정맥 확장의 소견도 없었다.

검사실 소견 : 내원 당시 말초혈액검사상 혈색소 13 g/dl, 적혈구 용적율 37.8 %, 백혈구 9,500/mm³ (호중구 65.7 %, 림프구 25.7 %, 단핵구 7.7 %), 혈소판 306,000/mm³ 이었다. 혈액화학 검사상 혈청 요소 질소 7.4 mg/dl, 크레아티닌 0.6 mg/dl, 혈청 AST 10 IU/L, ALT 14 IU/L, 총단백 7.0 g/dl, 알부민 3.6 g/dl 이었고 혈액응고인자 검사도 정상 이었다. 동맥혈 가스 검사상 산소 공급 없이 pH 7.48, PCO₂ 34 mmHg, PO₂ 60 mmHg, HCO₃⁻ 25 mmol/L, 산소 포화도 94%이었고, 비관으로 분당 2L의 산소 공급시 pH 7.45, PCO₂ 41 mmHg, PO₂ 92 mmHg, HCO₃⁻ 28 mmol/L, 산소 포화도 97.5% 이었다. 심장 초음파 검사상 좌심실의 수축력은 정상이었으나(Ejection Fraction =71%) 수축기 폐동맥압이 70 mmHg로 폐고혈압 소견을 보였다. 폐기능 검사상 FVC는 2.5 L(예측치의 107%), FEV₁ 1.6 L(예측치의 99%), FEV₁/FVC은 67%이고 폐

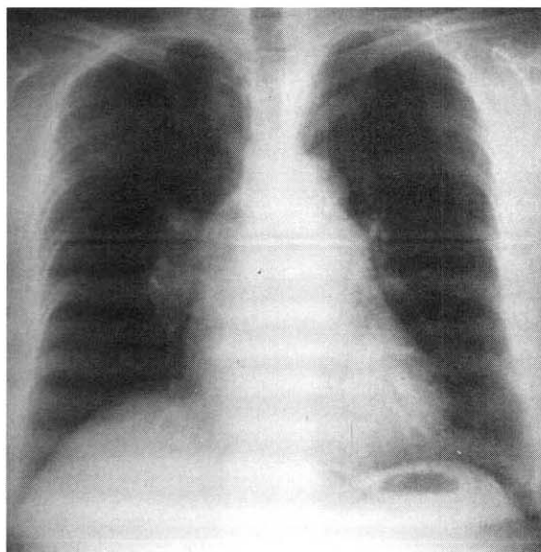


Fig. 1. Posteroanterior chest radiograph showing an enlargement of the right main pulmonary artery and the proximal branches. The right lung is slightly oligemic.

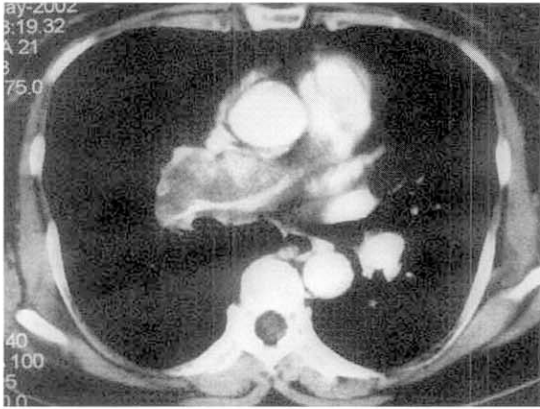


Fig. 2. Contrast-enhanced CT scan at the level of the right pulmonary artery. There is heterogeneous enhancement of the large tumor mass that extends from the main pulmonary artery into the right pulmonary artery.

확산능은 추정 정상치의 56% 정도로 감소되어 있었다.

방사선 소견 : 흉부 X-선상 우측 폐문부가 팽대되어 있고 우측 폐야의 폐혈관의 분포가 좌측에 비해 줄어들어 있었다(Fig. 1). 흉부 전산화단층촬영상 우측 폐동맥내에 색전을 동반한 조영증강 되는

연조직 종물이 관찰되었고(Fig. 2), 흉부 자기공명영상 검사상 T1, T2 강조영상에서 고신호의 병변이 우폐동맥을 채우고 있었고, 이 병변의 내부에서는 가돌리늄 투여후 강하게 조영 증강되는 결절성의 종물이 발견되었다. 이러한 병변은 주폐동맥에서 시작하여 우폐동맥을 완전히 폐쇄시키는 양상이었다(Fig. 3). 아래쪽의 기관지주위 공간에서는 많은 림프절들이 관찰되었다. 폐관류검사에서는 우폐에서 관류 소실이 관찰되었다(Fig. 4). 심부정맥혈전증을 감별하기 위해 시행한 사지의 도플러혈류검사 상에는 특이소견이 없었다.

치료 및 임상경과 : 내원시 폐색전증 의심하에 항응고제를 포함한 약물요법으로 치료를 시작하였으나, 환자의 호흡곤란 증상과 기침은 점차 악화되었다. 내원 이후 타 병원의 흉부 전산화단층촬영소견을 재검하고 흉부 자기공명영상검사를 시행한 후, 우측 폐동맥의 결절성 종물과 혈전의 제거를 위해 수술적 치료를 시행하였으나, 수술 후 혈압이 유지되지 않고 사망하였다.

병리학적 소견 : 육안 소견상 절단된 폐동맥의 길이는 8.0×3.0 cm으로 혈관벽에 4.0×2.5 cm 크기의 창백한 색의 고형성상의 고무양 종물이 붙어

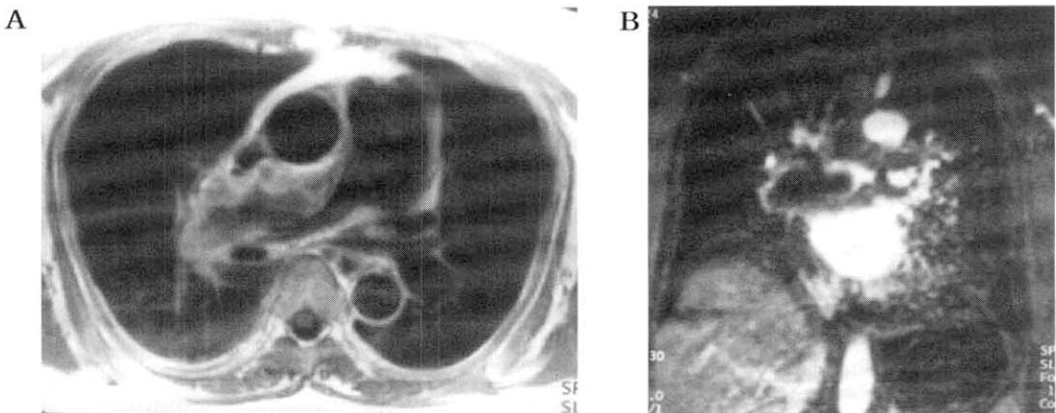


Fig. 3. T1-weighted axial(A) and gadolinium-enhanced coronal(B) images show a high signal intensity of large intravascular filling defects causing a mild expansion of the right main pulmonary artery. There is also an eccentric nodular filling defect in the pulmonary trunk.

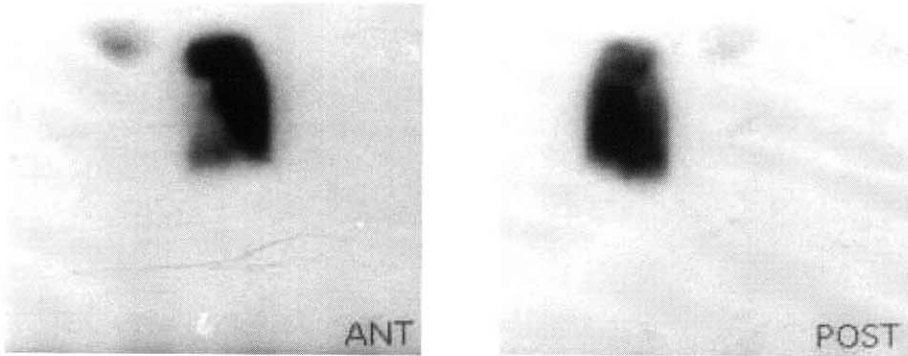


Fig. 4. Perfusion scintigraphy (anterior and posterior view) scans show an absence of perfusion into the right lung. The appearance is nonspecific and could be due to a pulmonary artery obstruction from any cause.

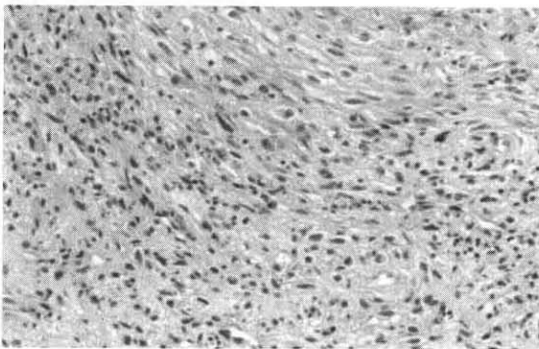


Fig. 5. Pathology of pulmonary artery. Hypercellular, pleomorphic areas contain spindle cells and anaplastic cells underlying hyaline materials. (H&E, *150)

있었다. 광학현미경 소견상 조직은 다양한 모양의 세포와 분화가 덜 된 세포를 함유한 미분화형(Fig. 5)에 속하였고, 평활근 액틴(smooth muscle actin)에 양성으로 근섬유화모세포 기원의 혈관내막육종으로 진단되었다.

고 찰

동맥에서 형성된 종양은 모든 혈관종양의 20% 미만으로⁵ 이 중 원발성 폐동맥 악성종양은 0.001-

0.03%로 매우 드문 질환이다⁶. 원발성 폐동맥 육종은 1923년에 처음으로 발표된 이후 문헌상 150여 개의 증례가 보고 되어졌으며¹, 국내에서는 1994년 안병희 등에 의해 폐동맥 평활근육종에 대한 수술을 시행한 1예가 처음 보고되었다⁷.

이 질병의 원인과 병태생리에 대해서는 여전히 알려져 있지 않으나, 최근 12q13-14 영역에서 지속적인 유전적 변화가 보여지고 mdm2의 과표현으로 mdm2/p53 경로가 관여할 가능성을 제시한 보고가 있다.

임상증상은 호흡곤란(78%), 흉통이나 배부통(45%), 기침(42%), 객혈(24%), 체중감소(21%), 쇠약감(10%), 실신(9%), 열(8%) 등이다³. 그러나, 이러한 비특이적인 증상으로 인해 폐색전증으로 오인되어 진단 자체가 지연되거나 혹은 잘못되는 경우가 많고², 반수 이상의 환자가 사후 부검으로 진단된다고 보고되고 있다^{3,8}. 폐색전증의 임상적 진단 후 사망한 환자의 일부에서만만 사후 부검이 이루어지고 있는 상황으로 미루어 볼 때 원발성 폐동맥 육종의 발생률은 보고율보다 훨씬 상회할 것으로 사료된다⁸. 호발 연령은 주로 45세에서 55세에 흔하나 어느 나이에서나 발생이 가능하고, 여자에서 조금 더 잘 발생한다고 하나⁹ 분포상 크게

차이는 없는 것으로 보고 있다³.

이학적 검사나 심전도 검사상 이상 소견이 없는 경우가 흔하나, 이학적 검사상 수축기 박출성 잡음(44%)이 가장 흔하고 그 외 청색증(19%), 사지 부종, 경정맥 팽대나 간비대, 곤봉지의 소견도 나타날 수 있다. 심전도상 약 40%정도에서 우심실비대의 소견이 관찰된다³.

검사실 소견은 진단에 필수적인 가치를 지닌 항목이 없고, 방사선학적 결과는 다양하다. 단순 흉부촬영상 폐문부 팽대가 가장 흔하고 폐결절, 심장비대, 그리고 폐혈관의 감소 등이 나타날 수 있다³. 전산화단층촬영상 불균질한 음영 감소, 폐동맥에 연속하여 뻗어나가는 연조직 소견, 혈관 외 침범 등이 보일 수 있으나 이런 경우는 대개 진행된 질환에서 보여진다. 흉부 전산화단층촬영이 해부학적 구조, 특히 원위부 관찰에는 더 좋은 검사이나, 흉부 자기공명영상촬영시 가돌리늄 투여후의 조영증강은 폐동맥육종의 중요한 진단기준이다⁴. 폐동맥 조영술상 유경성의 종물이 혈행을 따라 이리저리 움직이는(to-and-fro motion) 소견이 보이면 진단에 가치가 있다⁵고 하나 모든 경우에 나타나는 것은 아니고 환자 상태에 따라 시행하지 못할 수도 있는 단점¹⁰이 있다. 그 외 폐관류검사나 심초음파 등을 이용할 수 있으나 폐관류검사는 폐색전증과의 감별에 도움이 안 되고 심초음파로 직접 종양이 발견되는 경우도 약 30% 정도이다³. 폐기능검사는 주로 폐확산능의 감소를 보이나 폐용적과 최대 호기성 유량률들은 정상이다¹¹.

최근 전산화단층촬영과 자기공명영상을 통해 사망 전에 종양을 진단하는 예들이 늘어나고 있으므로 조기진단과 완전 절제술의 가능성이 늘어나고 있다¹².

임상적으로 감별해야 하는 질환들은 폐동맥염, 선천성 폐협착, 폐나 종격동의 암, 특히 결핵으로 인한 폐 감염, 섬유화 종격동염, 특발성 폐고혈압과 만성 폐색전증 등이 있다⁵. 즉, 폐동맥을 폐쇄시

키는 만성 폐색전증이 의심되는 경우에, 특히 혈액 응고장애를 동반하지 않으면서 효과적인 항응고제 치료에도 불구하고 증상의 호전이 없을 경우 육종을 감별해야 한다^{6,11}. 그러나 이런 질환들은 기관지나 종격동 종양처럼 폐혈관의 외부로부터 자라서 들어오는 특징을 보이며, 병리학적으로만 감별이 가능하여 종양에 대한 조직검사가 진단의 유일한 방법이다⁶.

최근 혈액학적으로 안정한 상태로서 수술적 색전 제거술에 절대적 지침이 없을시 혈관내에 카테터를 삽입하여 조직검사를 시행함으로써 조기 진단을 하는 것이 좋다는 보고가 있으나 아직 소수이고 검사의 민감도에 대해서는 검증이 필요하다¹³.

해부학적으로 주로 폐동맥간에서 발생하고 우 폐동맥, 좌 폐동맥 순이며³ 조직학적 특징이나 혈관벽에 대한 종양의 위치로 분류할 수 있다¹¹. 조직학적으로는 미분화형이 가장 흔하고, 그 다음이 평활근 육종으로 두 조직형이 보고된 종양의 80% 이상을 차지한다¹. 종양의 위치에 따라 점막형이나 강내형으로 나누고, 혈관강내 육종을 내피세포와 혈관내막 기원으로 나눌 수 있다. 그러나, 이러한 분류가 환자의 임상적인 측면이나 예후적인 측면에서 중요하지 않아 '원발성 폐동맥 육종'이라는 용어로 통칭하는 이들도 있다¹¹.

예후는 불량하며, 수술적 치료가 없었던 환자들의 경우 평균 생존시간은 진단 후 1.5개월 정도였고, 수술적 절제를 시행한 환자군에서 평균 생존기간은 10개월, 초기 사망률은 22%였다⁸.

치료는 가능하다면 종양의 완전제거가 가장 좋으며, 그 외 병용 방사선치료나 화학요법의 유용성은 치료 중례가 너무 작아서 평가할 수 없으나 진행된 질환의 경우 병용치료시 생존률의 향상이 보고되어져 있다^{12,14}. 장기간의 항응고제 치료가 결과를 향상시킨다는 연구는 없는 상태이고, 질병의 경과를 바꿀 수도 없는 것으로 보고 있다¹¹.

요 약

저자들은 폐색전증 의심하에 항응고제를 포함한 약물치료를 시행하였으나 임상증상의 호전이 없는 환자에서, 흉부 전산화단층촬영과 흉부 자기공명영상촬영을 통해 색전을 동반한 혈관의 종물을 발견한 후 수술적 제거로 진단한 원발성 폐동맥 육종 1예를 경험하였기에 문헌고찰과 함께 보고하는 바이다.

참 고 문 헌

1. Bode-Lesniewska B, Zhao J, Speel EJ, Biraima AM, Turina M, Komminoth P, et al. Gains of 12q13-14 and overexpression of mdm2 are frequent findings in intimal sarcomas of the pulmonary artery. *Virchows Arch* 2001; 438:57-65.
2. Simpson WL Jr, Mendelson DS. Pulmonary artery and aortic sarcomas: cross-sectional imaging. *J Thorac Imaging* 2000;15:290-4.
3. Cox JE, Chiles C, Aquino SL, Savage P, Oaks T. Pulmonary artery sarcomas: a review of clinical and radiologic features. *J Comput Assist Tomogr* 1997;21:750-5.
4. Kauczor HU, Schwickert HC, Mayer E, Kersjes W, Moll R, Schweden F. Pulmonary artery sarcoma mimicking chronic thromboembolic disease: computed tomography and magnetic resonance imaging findings. *Cardiovasc Intervent Radiol* 1994;17:185-9.
5. Anderson MB, Kriett JM, Kapelanski DP, Tarazi R, Jamieson SW. Primary pulmonary artery sarcoma: a report of six cases. *Ann Thorac Surg* 1995;59:1487-90.
6. Hoffmeier A, Semik M, Fallenberg EM, Scheld HH. Leiomyosarcoma of the pulmonary artery—a diagnostic chameleon. *Eur J Cardiothorac Surg* 2001;20:1049-51.
7. 안병희, 장원채, 김보영, 김상형. 폐동맥에 발생한 평활근육종. *대흉외지* 1994;27:166-9.
8. Kruger I, Borowski A, Horst M, de Vivie ER, Theissen P, Gross-Fengels W. Symptoms, diagnosis, and therapy of primary sarcomas of the pulmonary artery. *Thorac Cardiovasc Surg* 1990;38:91-5.
9. Baker PB, Goodwin RA. Pulmonary artery sarcomas. A review and report of a case. *Arch Pathol Lab Med* 1985;109:35-9.
10. Weijmer MC, Kummer JA, Thijs LG. Case report of a patient with an intimal sarcoma of the pulmonary trunk presenting as a pulmonary embolism. *Neth J Med* 1999 Aug; 55(2):80-3.
11. Parish JM, Rosenow EC 3rd, Swensen SJ, Crotty TB. Pulmonary artery sarcoma: clinical features. *Chest* 1996;110:1480-8.
12. Mayer E, Kriegsmann J, Gaumann A, Kauczor HU, Dahm M, Hake U, et al. Surgical treatment of pulmonary artery sarcoma. *J Thorac Cardiovasc Surg* 2001;121:77-82.
13. Yamada N, Kamei S, Yasuda F, Isaka N, Yada I, Nakano T. Primary leiomyosarcoma of the pulmonary artery confirmed by catheter suction biopsy. *Chest* 1998 Feb; 113(2):555-6.
14. Zerkowski HR, Hofmann HS, Gybels I, Knolle J. Primary sarcoma of pulmonary artery and valve: multimodality treatment by chemotherapy and homograft replacement. *J Thorac Cardiovasc Surg* 1996;112:1122-3.