
유방에 발생한 아포크린암종의 세침흡인 세포학적 소견 -1예 보고-

연세대학교 원주의과대학 병리학교실

엄민섭 · 박진규 · 정순희 · 이광길

= Abstract =

The Fine Needle Aspiration Cytologic Features of Apocrine Carcinoma of the Breast -A Case Report-

Minseob Eom, M.D., Jin Kyu Park, M.D., Soon-Hee Jung, M.D., and Kwang Gil Lee, M.D.

Department of Pathology, Wonju College of Medicine, Yonsei University, Wonju, Korea

Apocrine carcinoma of the breast is a very rare subtype. Although it has no clinical differences from usual ductal carcinoma of the breast, it should be categorized as a subtype of breast carcinoma because the cells of apocrine carcinoma reveal characteristic abundant eosinophilic cytoplasm with intraductal apical snouting as well as round or oval nuclei and central macronucleoli. On fine needle aspiration cytology, the cells of apocrine carcinoma have a lot of similarity to benign or reactive apocrine cells of the breast. Therefore, it is difficult to make a differential diagnosis of apocrine carcinoma from mammary neoplasms with similar cytologic findings unless the subtle cytologic differences are recognized. We report the cytologic and histologic findings of a case of apocrine carcinoma in the breast of a 40-year-old female patient. After the fine needle aspiration cytology, she received the lumpectomy and lymph node dissection. The cellularity was moderate to high. The cytoplasmic borders of tumor cells of three-dimensional clusters were relatively distinctive, and the cytoplasm was abundant, eosinophilic, and granular. Although the nuclear/cytoplasmic ratio was low, the nuclei of the cells were variable in size and shape with prominent macronucleoli. Histologically, it was a typical invasive apocrine carcinoma, showing numerous cytoplasmic lysosomes and mitochondriae on electron microscopy.

Key words: Breast, Carcinoma, Apocrine glands, Fine needle aspiration cytology

책임저자 : 정 순 희

주 소 : (220-701) 강원도 원주시 일산동 162번지, 연세대학교 원주의과대학 병리학교실

전 화 : 033-741-1551

팩 스 : 033-731-6590

E-mail address : soonheej@wonju.yonsei.ac.kr

서 론

유방에 발생하는 순수한 아포크린암종은 전체 유방암의 0.4~4%로 매우 드물다.^{1,2} 이 종양은 특징적인 아포크린 분화를 보이는데, 중앙세포는 세포질이 풍부한 호산성이고 관내로 세포질돌출을 보이며, 원형 또는 타원형의 핵 내에 큰 핵소체를 가지는 것이 특징이다. 임상 및 방사선 소견과 환자의 예후는 일반 관암종과 차이가 없지만, 형태학, 미세구조, 생화학, 그리고 면역조직화학 특징이 뚜렷하기 때문에 유방암의 또 다른 아형으로 구분하고 있다.^{2,3} 세침흡인 세포검사서 아포크린암종 세포는 양성 또는 반응 아포크린세포와 비슷하다. 그러므로 미세한 세포학적 차이를 인지하지 못하면 감별이 어렵기 때문에 유사한 세포학적 소견을 보이는 유방의 다른 병변과의 감별이 필요하다.⁴ 그러나 아포크린암종의 발생이 드물기 때문에 아포크린암종의 세포학적 소견에 대한 보고는 외국문헌에도 소수이며, 국내문헌에는 임상 및 조직학적 소견에 대한 것이 6예이고, 세포학적 소견에 대한 것은 2예이다.⁴⁻¹¹ 저자들은 최근 40세 여자의 유방에 발생한 아포크린 암종을 세침흡인 세포 검사로 진단하고, 수술 후 확진한 1예를 경험하였기에 문헌고찰과 함께 보고하고자 한다.

증 례

1. 임상 소견

40세 여자가 약 10개월 전부터 만져지는 오른쪽 유방 외상부와 겨드랑의 종괴를 주소로 내원하였다. 진찰 소견에서 종괴는 딱딱하였고 주위 조직에 유착되어 있었다. 유두의 분비물은 없었다. 유방 초음파 소견에서 유방 종괴는 장경 3.2 cm로 주위 조직과 경계가 불명확한 분엽성 종괴였고 혈관이 풍부하였다. 겨드랑에서는 장경 1.2 cm의 작은 종괴가 관찰되어서 유방암의 겨드랑 림프절 전이로 생각하였다. 유방암을 의심하여 세침흡인 세포검사를 시행하였고, 유방 종괴 절제술과 겨드랑 림프절 절제술을 시행하였다. 다른 장기에서 전이 병변은 관찰되지 않았다.

2. 세포학적 소견

세침흡인 도말 표본에서 세포밀도는 중등도 이상으

로 높았으며, 저배율에서 세포가 크고 작은 군집을 이루거나 날개로 흩어져 있었다(Fig. 1A). 고배율에서 커다란 세포 군집은 삼차원구조를 이루었으며, 세포 군집사이에 날개세포가 많이 있었다. 도말배경은 비교적 깨끗하였고, 소수의 변성된 적혈구가 있었다. 주변에 근육상피세포나 양극 나핵세포는 보이지 않았다(Fig. 1B). 중앙세포의 세포질 경계는 비교적 뚜렷하였고, 세포질은 풍부하면서 호산성으로 미세과립성이었다. 핵세포질 비율은 별로 증가되지 않았으나, 핵은 크기가 다양하면서 핵소체는 크고 뚜렷하였다. 대부분의 핵은 세포의 중앙에 위치하였으나 일부에서 세포질 한쪽으로 치우쳐 있기도 하였다. 염색질은 대부분 곱게 고루 퍼져 있었으나 농축되고 거친 경우도 있었다. 유사분열상은 관찰할 수 없었다(Fig. 1C).

3. 육안 및 조직학적 소견

절제된 유방 종괴는 장경 3.5 cm로 난원형, 고형성으로 단단하였고, 주변의 유방조직과 유착되어 있었다. 절단면에서 종괴는 주변 조직과 경계가 뚜렷하였고, 회백색의 균일한 표면을 가졌으나, 종괴의 중심부에는 여러 개의 작은 연노란색 피사가 있었다(Fig. 2). 종괴의 현미경 소견은 저배율소견에서 중앙세포가 줄형태로 주변 유방의 정상 실질 내로 침윤성 성장을 하고 있었다. 중앙 세포군집 주변으로 섬유화가 심하였고, 여러 곳에서 다양한 크기의 중앙피사가 관찰되었다(Fig. 3A). 주변 조직에 아포크린화생도 자주 보였다. 고배율 소견에서 중앙세포는 세침흡인 세포검사서 관찰되었던 것과 같이 세포경계가 뚜렷하고 세포질은 풍부하며 호산성 및 미세과립성이었다. 뚜렷한 관상구조를 이루는 부위에는 관의 내강으로 세포질 관내 돌출이 관찰되었고, 일부분에서 아포크린 상피내암종의 소견도 관찰되었다. 중앙세포의 핵은 대부분 원형이나 타원형으로 중등도의 다형성을 보이고, 핵세포질 비율은 증가하지 않았다. 핵은 중앙이나 한쪽에 치우쳐있고, 대부분 염색질이 곱게 고루 퍼져 있었으나 거칠고 농축된 경우도 있었다. 핵의 중앙부에 크고 뚜렷한 호산성 핵소체가 하나 이상 관찰되었고, 유사분열상은 고배율시야 10개당 약 15개 정도로 자주 관찰되었다(Fig. 3B & 3C). 이러한 소견은 Bloom 등¹²에 의한 조직학적 등급 II에 해당하였고, 겨드랑 림프절은 총 18개 중 6개에서 중앙의 전이가 있었다. Periodic acid-Schiff (PAS) 염색, phosphotungstic acid-

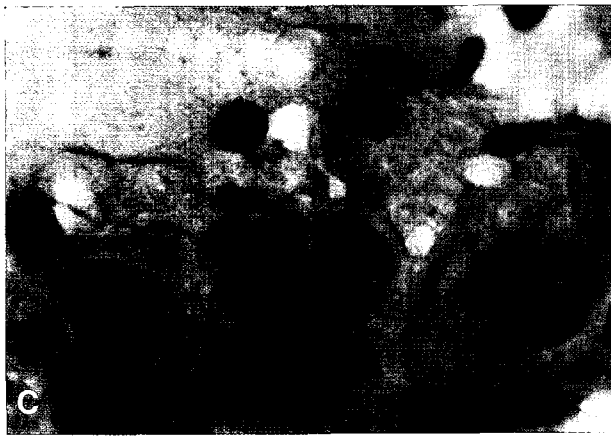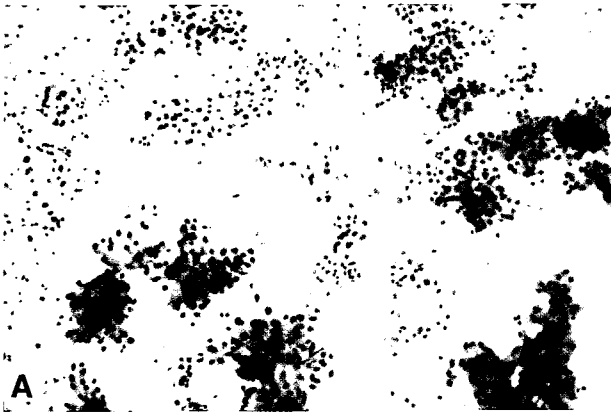


Fig. 1. FNAC findings : A. The smear shows moderate to high cellularity and numerous clusters of apocrine cells and individually scattered cells in the clean background. B. The cytoplasmic border of cluster of apocrine cells is distinctive and the cytoplasm is abundant, eosinophilic, and granular. C. Nuclei of apocrine cells are variable in size and shape and have a prominent macronucleoli. (Papanicolaou)

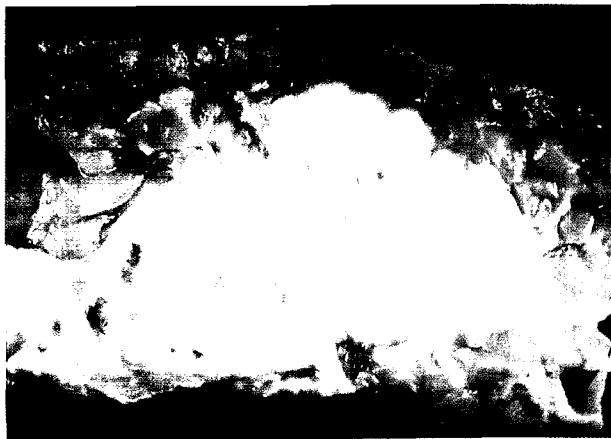


Fig. 2. Gross findings : An oval mass (3.5 cm in greatest dimension) of the right breast is well defined from adjacent breast parenchyma. The cut surface is vaguely multilobulated, whitish tan solid, and fibrotic with multiple necrotic foci.

hematoxylin (PTAH) 염색과 Masson's trichrome 염색에서 세포질 내 미세과립이 더욱 잘 보였고, mucicarmine 염색에서는 세포질내 점액성분이 관찰되었다.

면역조직화학염색에서 종양세포는 cytokeratin (AE1/AE3)에만 광범위하게 강양성이었고, 에스트로겐 수용체, 프로게스테론 수용체, c-erb-B2, chromogranin, synaptophysin, CD56, CD68, bcl-2, p53에 모두 음성이었으며, Ki-67 표지지수는 약 20%였다. 유세포측정기를 이용한 세포주기 분석에서 DNA 배수성 양상은 이배수체였으나, 증식지수가 중등도 이상으로 높았다. 절제조직을 이용한 전자현미경 검사에서 종양세포의 세포질 내에서 많은 수의 사립체와 용해소체를 확인할 수 있었다(Fig. 4A & B).

고 찰

아포크린샘은 정상 피부구조물로 피부에 발생하는 아포크린암종의 기원이 되는 조직이다. 유방도 변형된 피부부속기관이므로 아포크린샘의 특징이 나타날 수 있다. 아포크린샘은 형태 또는 기능으로 에크린땀샘과 다르기 때문에 아포크린암종은 에크린땀샘암종과 구별되어야 하는데, 유방에는 에크린땀샘암종은 발생하지 않는 것으로 알려져 있다.² 세계보건기구의

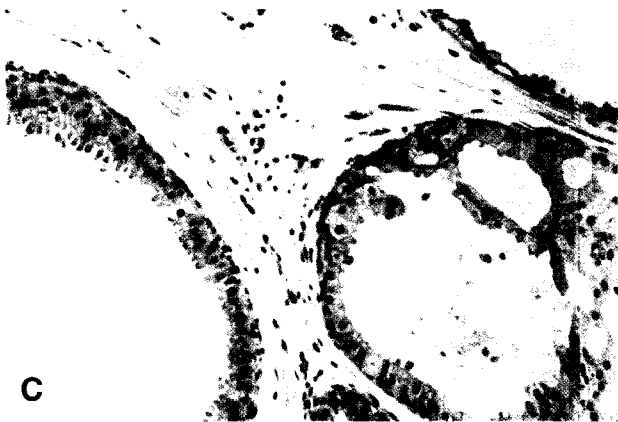
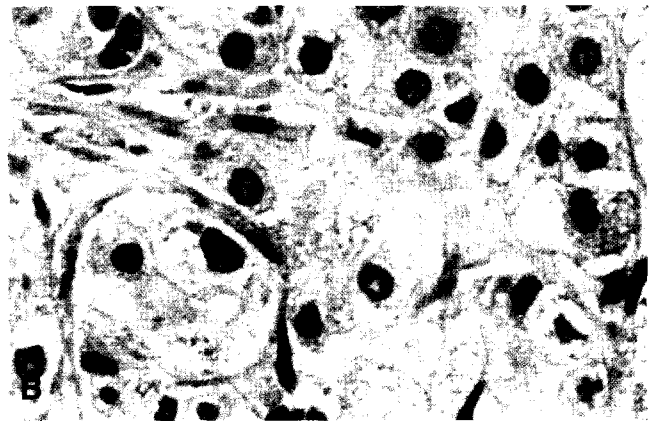



Fig. 3. Histologic findings : A. Area of invasive apocrine carcinoma is associated with several foci of apocrine carcinoma in situ. B. The invasive tumor cells represent characteristic apocrine features with an abundant, eosinophilic, and granular cytoplasm and low nuclear/cytoplasmic ratio. C. Foci of the apocrine metaplasia of the breast show apical snouting of cytoplasm and atypical architecture of glands.

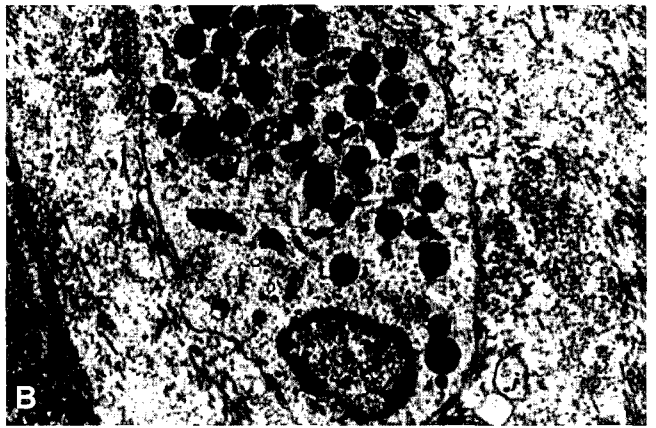
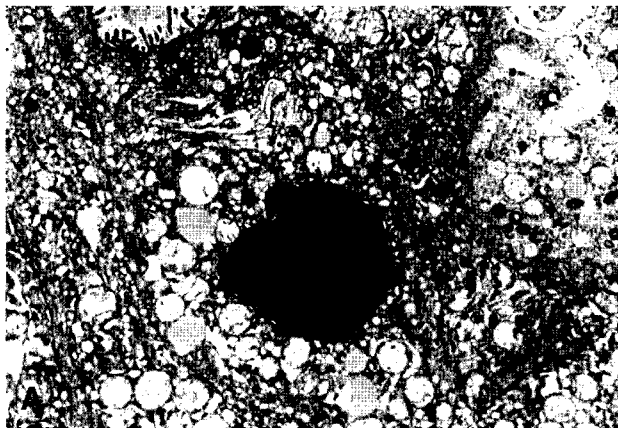


Fig. 4. Ultrastructural findings : The cytoplasm of the tumor cells have swollen mitochondria (A: X4,000) and numerous lysosomes. (B: X8,000)

분류에 의하면 유방의 아포크린암종은 “화생 아포크린세포와 비슷한, 풍부한 호산성 세포질을 가지는 종양” 이라고 정의되어 있다.¹⁵ 또한 유방의 아포크린암종은 *de novo*로 발생하는 것 보다는 아포크린화생으로부터 기원한다고 알려져 있고, 아포크린암종에서 얻은 세포를 인체 외부에서 배양하였을 때 계속 아포크린세포의 특징을 유지하는 점은 이 암종이 형태학

적으로 뚜렷한 다른 아형의 종양이라는 것을 뒷받침해주는 소견이다.² 그러나 통상의 유방암종과 비교해서 아포크린암종 환자의 나이 분포, 임상 양상, 방사선 소견 및 예후에 차이는 없다.^{2,3} 그리고 아포크린암종이 조직학적으로는 구조적인 형태로 쉽게 악성 종양임을 알 수 있지만, 세포학적으로는 세침흡인 세포 검사에서 종양세포가 양성 아포크린화생과 매우 유사

하여 진단이 쉽지 않으며 미세한 세포학적 차이를 인지해야 감별할 수 있기 때문에 양성 아포크린화생세포나 통상의 유방암종과 감별이 필요하다.

세포학적으로 아포크린암종의 종양 세포는 핵과 세포질에서 전형적인 아포크린세포의 특징을 보인다. 즉 핵은 원형이나 타원형이고 핵소체는 핵 중앙에서 크고 뚜렷하게 호산성으로 나타나며, 핵막은 매끈하고 염색질은 균일하다. 세포질은 풍부하고 호산성이며 과립성인데, 이는 세포질에 용해소체가 많기 때문이다. 아포크린암종의 세포가 통상의 유방암종 세포에 비하여 양성 세포처럼 보이기 는 하여도 악성 아포크린세포는 양성 아포크린세포에 비해서 세포의 다형성이 있고, 핵이 크고 서로 겹치며, 핵세포질 비율은 증가되어 있다. 또한 흔하지는 않지만 유사분열 수가 증가되어 있고, 아포크린화생을 보이는 유방의 다른 양성 병변에 비해서 세포도말 표본에서 세포밀도가 높다.⁴ Yoshida 등⁶에 의하면 이형성을 보이는 아포크린화생과 달리 아포크린암종은 환자의 나이가 대부분 50세 이상이고, 종괴의 장경이 2cm 이상이었다. 또한 세포도말 표본에서 세포밀도가 높고, 아포크린세포가 날개 혹은 작은 삼차원 세포 군집을 이루면서 흩어져 있으며, 주변에 변형된 아포크린세포가 많이 관찰되고, 핵의 모양이 크고 다양하며 핵소체가 불규칙하고, 핵의 크기가 12 μ m 이상인 점으로 감별할 수 있다고 하였다. 또한 Ki-67 표지지수가 양성 병변인 경우 평균 2.7%이고, 악성 종양인 경우 평균 15.0%이며, p53은 악성 종양의 68.2%에서 발현되는 반면 양성 종양인 경우는 모두 음성으로, 이러한 차이를 토대로 악성과 양성 아포크린암종을 감별할 수 있다고 한다.¹⁴ 그러나 DNA 배수성 양상은 양성과 악성 종양의 감별에 의미가 없었다고 한다.¹⁵ 본 예의 경우도 세포학적 소견에서 도말배경이 비교적 깨끗하고 종양세포가 아포크린세포의 특징과 함께 핵세포질 비율이 별로 증가되지 않아서 양성 세포처럼 보였지만, 아포크린화생의 소견과 다르게 세포밀도가 높고 종양세포들의 군집이 삼차원구조를 이루면서 종양세포의 핵은 크고 핵소체가 뚜렷하였다. 이러한 세포학적 소견의 차이와 함께, 절제된 유방 종괴의 조직에서 p53에는 음성이었지만, Ki-67 표지지수가 약 20% 정도로 증가되어 있었고, 유세포측정기를 이용한 세포주기 분석에서 DNA 배수성 양상은 이배수체였지만 증식지수는 높았다.

비정형(atypical) 또는 악성의심(suspicious)으로 진단

된 186예의 유방 세침흡인 도말 표본과 조직학적 소견을 비교 분석한 Al-Kaisi의 보고⁷에 의하면, 186예 중 5예가 아포크린암종이었다고 한다. 그는 이와 같이 드문 종양이 유방의 세포도말 검사의 "gray zone" 이라고 표현하면서 세포학적 진단이 어렵다고 하였는데, 그 이유는 아포크린암종의 세포학적 소견이 아직 문헌에 자세히 기술되어 있지 않기 때문인 것으로 생각한다.^{6,16,17} 또한 아포크린암종은 호산성 과립양 세포질을 갖는 유방의 다른 종양과의 감별이 필요한데, 여기에는 신경내분비 분화를 보이는 관암종, 샘파리 세포암종, 과립세포암종 등이 속한다.² 또한 Damiani 등¹⁸이 보고한 유방의 호산성세포암종도 아포크린암종과의 감별이 필요한데, 광학현미경 소견은 아포크린암종과 비슷하지만 전자현미경 소견 또는 면역조직화학염색 결과의 차이로 구별을 해야 한다고 하였다. 이와 같이 유방에는 여러 종류의 호산성 과립세포종양이 있는데, 이렇게 종양세포의 세포질이 호산성 또는 과립성인 이유는 세포질 내의 여러 가지 분비과립 때문이므로, 이들을 감별하기 위해서는 면역조직화학염색 또는 전자현미경검사를 시행하여 도움을 받을 수도 있다.¹⁹

유방의 아포크린암종은 매우 드물며, 보고자마다 발생 빈도가 다소 다른데,^{1,2} 이는 보고자에 따른 진단 기준의 차이나, 통상의 유방암종에서도 아포크린 분화가 흔히 관찰되는 것에 기인한다고 생각한다. 따라서 거의 또는 모든 암종세포가 아포크린세포로 분화한 경우에만 아포크린암종으로 진단하는 것이 옳다고 보는데, 본 예에서는 거의 모든 암종세포가 아포크린세포로 분화되어 있었고, 주변에 아포크린화생과 아포크린 상피내암종의 소견도 관찰되었다. 유방의 아포크린암종이 통상의 관암종 환자의 임상적인 특성이나 예후와 뚜렷한 차이는 없지만, 임상적으로 악성 종양이 의심되면서 세침흡인 도말표본에서 세포밀도가 높고 이형성을 보이는 아포크린세포가 관찰되면, 반드시 조직검사를 시행하여 아포크린암종과 감별하여야 유방의 세침흡인 세포검사의 위음성률을 낮출 수 있다.¹⁶ 유방의 세침흡인 세포검사서 풍부한 호산성 과립성 세포질을 가진 세포가 관찰될 경우 도말배경이 깨끗하고 핵세포질 비율이 낮더라도, 세포밀도가 높고 삼차원적 세포군집이 보이면서 핵 내에 뚜렷한 핵소체가 관찰되면, 아포크린암종을 진단할 수 있을 것으로 생각한다.

참 고 문 헌

1. Mossler JA, Barton TK, Brinkhous AD, McCarty KS, Moylan JA, McCarty KS Jr. Apocrine differentiation in human mammary carcinoma. *Cancer* 1980;46:2463-71.
2. Rosen PP. Rosen's Breast Pathology. 2nd ed. Philadelphia: Lippincott William and Wilkins, 2001;483-95.
3. d'Amore ES, Terrier-Lacombe MJ, Travagli JP, Friedman S, Contesso G. Invasive apocrine carcinoma of the breast: A long term follow-up study of 34 cases. *Breast Cancer Res Treat* 1988;12:37-44.
4. Ng WK. Fine needle aspiration cytology of apocrine carcinoma of the breast: Review of cases in a three-year period. *Acta Cytol* 2002;46:507-12.
5. Duggan MA, Young GK, Hwang WS. Fine-needle aspiration of an apocrine breast carcinoma with multivacuolated, lipid-rich, giant cells. *Diagn Cytopathol* 1988;4:62-6.
6. Yoshida K, Inoue M, Furuta S, et al. Apocrine carcinoma vs. apocrine metaplasia with atypia of the breast: Use of aspiration biopsy cytology. *Acta Cytol* 1996;40:247-51.
7. Al-Kaisi N. The spectrum of the "gray zone" in breast cytology: A review of 186 cases of atypical and suspicious cytology. *Acta Cytol* 1994;38:898-908.
8. 김영배, 정우희, 박찬일. 유방의 아포크린 암종. 대한병리학회지 1986;20:240-2.
9. 신영도, 고영관, 박호철, 고석환, 윤충. 아포크린 선암 3예. 대한외과학회지 1996;50:602-8.
10. 정기훈, 이은숙, 배정원, 구범환. 유방의 아포크린 선암: 2예 보고. 대한외과학회지 1997;52:755-9.
11. 진소영, 이동화,곽정자. 유방의 아포크린 암종의 세침흡인 세포학적 소견: 2예 보고. 대한세포병리학회지 1992;3:67-74.
12. Bloom HJG, Richardson WW. Histologic grading and prognosis in breast cancer. *Br J Cancer* 1959;11:359-77.
13. World Health Organization. Histological Typing of Breast Tumors. 2nd ed. Geneva: WHO 1981;19.
14. Moriya T, Sakamoto K, Sasano H, et al. Immunohistochemical analysis of Ki-67, p53, p21, and p27 in benign and malignant apocrine lesions of the breast: Its correlation to histologic findings in 43 cases. *Mod Pathol* 2000;13:13-8.
15. Raju U, Zarbo RJ, Kubus J, Schultz DS. The histologic spectrum of apocrine breast proliferations: A comparative study of morphology and DNA content by image analysis. *Hum Pathol* 1993;24:173-81.
16. Johnson TL, Kini SR. The significance of atypical cells in fine-needle aspirates of breast. *Diagn Cytopathol* 1989;5:248-54.
17. Cohen H, Szvalb S, Bickel A, Maly B, Munichor M. Myoblastomatoid carcinoma of the breast: An unusual variant of apocrine carcinoma: Report of a case with fine-needle aspiration cytology and immunohistochemical study. *Diagn Cytopathol* 1997;16:145-8.
18. Damiani S, Eusebi V, Losi L, D'Adda T, Rosai J. Oncocytic carcinoma (malignant oncocytoma) of the breast. *Am J Surg Pathol* 1998;22:221-30.
19. Damiani S, Dina R, Eusebi V. Eosinophilic and granular cell tumor of the breast. *Semin Diagn Pathol* 1999;16:117-25.