

견관절 및 상완 이두박근 건초내에 발생한
활액막 연골종증의 치험례
- 2례 보고 -

경북대학교 의과대학 정형외과학교실

경희수 · 인주철 · 전인호 · 김용구

— Abstract —

**Synovial Chondromatosis of the Shoulder Joint and Biceps Tendon Sheath
-Two Case Report -**

Hee-Soo Kyung, M.D., Joo-Chul Ihn, M.D., In-Ho Jeon, M.D. and Yong-Goo Kim, M.D.,

Department of Orthopedic Surgery, School of Medicine, Kyungpook National University, Daegu, Korea

Synovial chondromatosis is a relatively rare disease, moreover the shoulder joint is very rarely affected. The authors report two cases of synovial chondromatosis of the glenohumeral joint and biceps tendon sheath that were managed by arthroscopic loose body removal and partial synovectomy. Excellent subjective and objective results were obtained.

Key Words: Shoulder, Synovial chondromatosis

※통신저자: 경 희 수

대구시 중구 삼덕2가 50 700-721

경북대학교병원 정형외과학교실

Tel: 053) 420-5636, Fax: 053) 422-6605, E-Mail: hskyung@knu.ac.kr

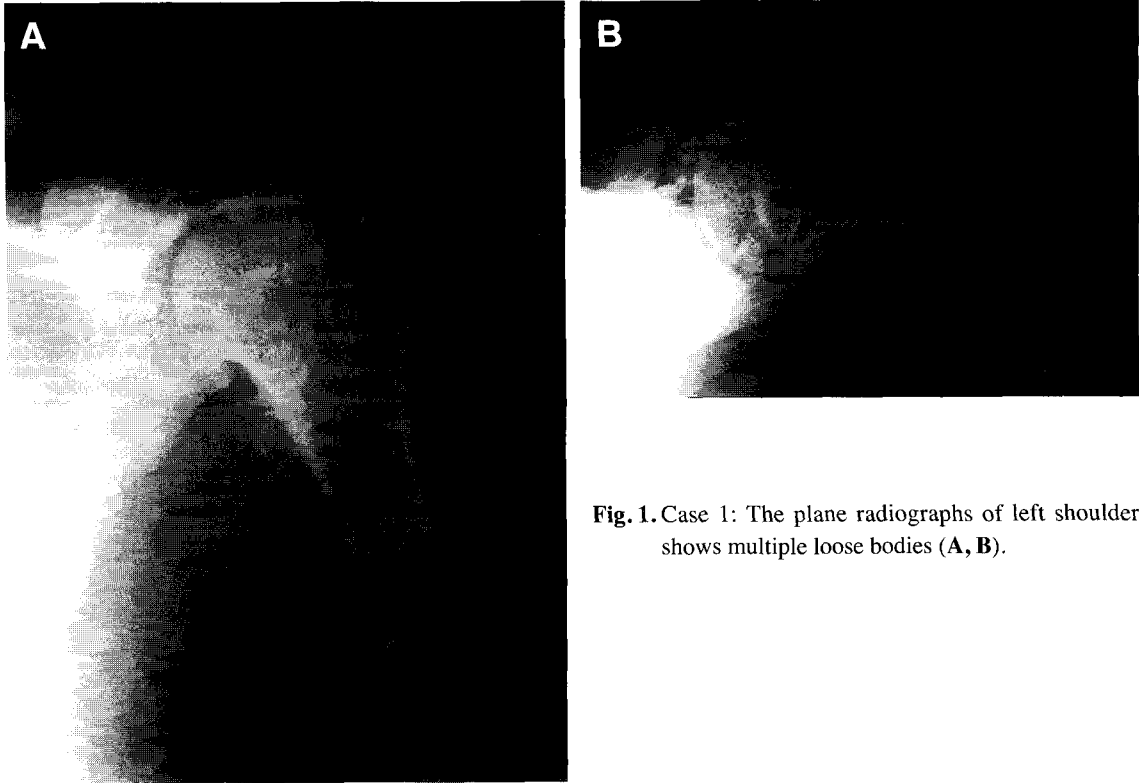


Fig. 1. Case 1: The plane radiographs of left shoulder shows multiple loose bodies (A, B).

서 론

활액막 연골증증은 비교적 드문 질환으로 슬관절을 가장 많이 침범한다. 견관절에 대한 보고는 매우 희귀하다^{2,8)}. 활액막 연골증증은 단일 관절의 활액막, 건초, 점액낭에서 이형성 (metaplasia)의 결과로 다수의 연골 혹은 골연골 유리체를 형성한다. Bloom과 Pattinson은 191세의 활액막 연골증증중에 단 10예의 견관절 침범을 보고하였다¹⁾. 주 치료 방법은 유리체 제거 및 활액막 절제술로서 최근 관절경의 눈부신 발전으로 관절경적 유리체 제거 및 활액막 절제술을 시행하여 좋은 결과를 얻었기에 문헌고찰과 함께 2 예를 보고하는 바이다.

증 례 1

15세 오른손잡이 여자 환자로 약 2년간의 좌 견관절 동통 및 최근 2주전 체육시간에 배구를 한

후 동통의 악화를 주소로 내원하였다. 과거력상 특이한 외상력은 없었다. 중등도의 동통과 운동제한, 간헐적 잠김 현상과 관절 내 무엇인가 있는 듯한 느낌을 호소하였다.

이학적 검사상 염증징후, 불안정성, 근위축 소견은 관찰되지 않았고 상완 이두박근의 장두 부위에 압통이 관찰되었다. 관절운동 범위는 굴곡 120도, 외전 150도였다. 단순 방사선 사진상 관절내의 다발성 유리체가 관찰되어(Fig. 1) 활액막 연골증증의 진단하에 관절경 검사를 시행하였다(Fig. 2). 전신 마취 하에 후방도달로 관절경을 삽입하니 견관절 전체에 활액막 증식과 다양한 크기의 등근 유리체 및 활액음모에 골연골 병변이 출아현상(budding appearance)처럼 관찰되었다. 회전근개는 정상적 모습을 보였고 상완 이두박근을 따라 다발성 유리체가 관찰되었다. 경도(Grade I)의 연골 연화증이 상완골 두 후방부와 전방 견갑와에서 관찰되었다. 전방 삽입구에 직경이 큰 폐쇄관을 삽입하여 유리체를 흡입과 감자를 이용하여 제거하였고, 전동절삭기를 이용해 활액

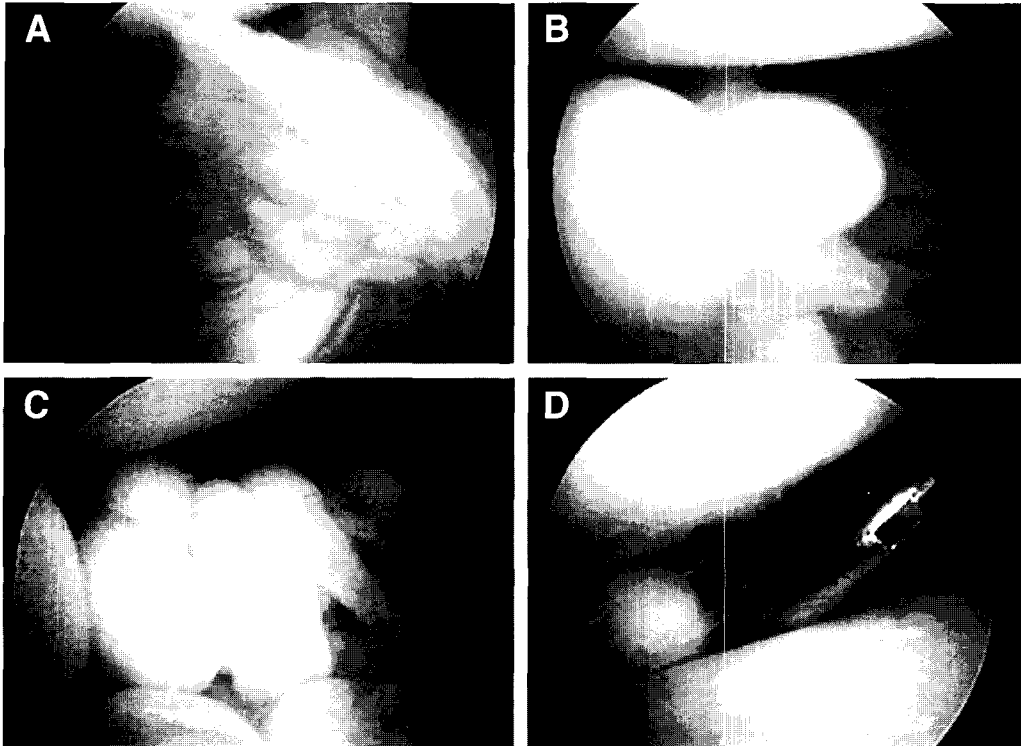


Fig. 2. Case 1: Arthroscopic photograph show synovial hyperplasia (A), islands of loose bodies emerged from the rotator interval and subscapular recess (B, C) and loose body removal with forceps (D).

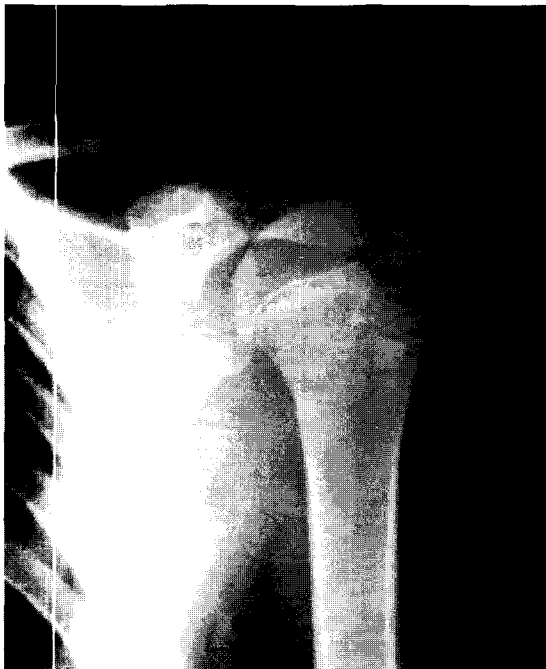

Fig. 3. Case 2: This is 2 years ago chondromatosis was diagnosed.

막 및 상완 이두박근 건초 절제술을 시행하였다. 술 후 가벼운 팔걸이와 동통이 없는 범위 내에서 능동적 관절 운동을 시행하여 3주후 학교에 복귀하였다. 유리체와 활막의 조직학적 검사상 활액막 연골종증을 확인 하였다. 18개월 후 단순 방사선 소견상 견봉하 부위에 작은 석회화 음영이 1개 관찰되었다. 그러나 이것은 아마 제거되지 않고 숨은 유리체일 것으로 사료된다. 증상의 소실과 함께 관절 운동범위도 견측과 비교하여 차이가 없는 만족스런 결과를 얻었다.

증 례 2

14세 오른손잡이 남자 환자로 약 2년간 간헐적 좌견관절 동통과 1주일간의 증상 악화로 본원에 내원하였다(Fig. 3). 특별한 외상력은 없었으며, 간헐적 관절내 이물감, 상완 이두박근 장두부 압통을 호소하였다. 견관절 운동범위는 굴곡 150도, 외전 90도였다. 단순방사선 사진상 다발성 유

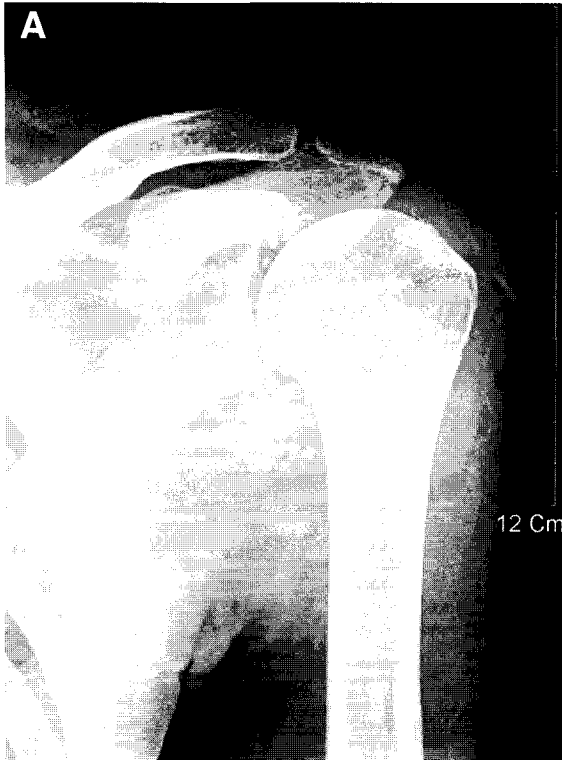
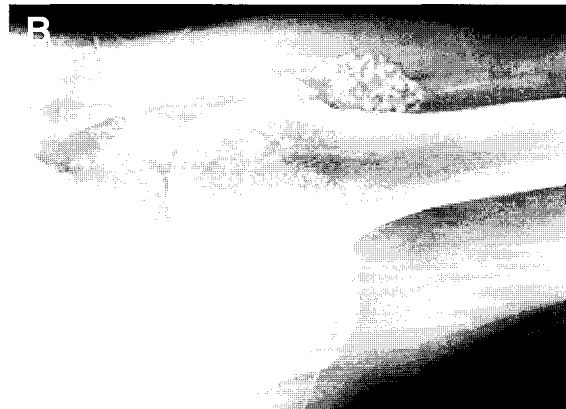


Fig. 4. Case 2: The plane radiographs confirmed the presence of multiple mulberry shaped calcifications clustered in the left shoulder joint (A, B).



리체가 관찰되었고(Fig. 4). 자기공명 영상촬영에서 다발성 유리체가 관절 전반에 걸쳐 흩어져 있고 상완 이두박근 건초를 따라 관찰되었다(Fig 5). 활액막 연골종증의 진단하에 관절경을 시행하였다. 후방 삽입구로 관절경을 삽입하고 전방 삽입구에 직경이 큰 폐쇄관을 삽입하여 흡입과 감자를 이용하여 유리체를 제거하였으며, 증식된 활막에 대해 절제술을 시행하였다(Fig. 6, 7). 상완 이두박근 건초에 생긴 병변은 전방 상완부를 절개하여 유리체를 완전히 제거 하였다. 상완 골두와 견갑와 부분에 Grade Ⅲ의 연골 연화증이 관찰되었고 또한 상완골 두에 골극이 관찰되었다. 수술 후 처치는 가벼운 팔걸이와 동통이 없는 범위 내에서 능동적 운동을 실시하였고, 2주 후 학교에 복귀 하였다. 술 후 6주에 증상의 소실로 만족스런 결과를 보였다.

고 찰

활액막 연골종증의 원인은 아직 정확히 밝혀지지 않았지만 BMP(bone morphogenic ptein)

가 하나의 악화인자로 제안되었고⁹⁾, stem cell의 재활성화도 또한 그 요소로 제안되었다¹⁰⁾. 이들 세포는 관절 연골과 활액막의 연결부위에 위치하며, 이것은 관절경 소견상 관절연골과 활액막의 이행부에 다량의 연골성 유리체가 발견되는 소견과 일치하였다. 활액막 연골종증은 관절내 유리체를 형성하는 퇴행성 관절염, 박리성 골연골염, 색소 응모 결절성 활액막 염, 만성 염증성 질환과 구분되어야 하며, 이들 질환들은 활액막내 진성 연골 이행성 과정의 결여로 쉽게 감별진단이 된다⁸⁾. Milgram 과 Hadesman¹¹⁾은 30예를 보고하여 조직학적 3기로 나누었다. 제1기는 활액막내 병변, 제2기는 이행 병변으로 활액막내 병변과 관절내 유리체가 존재하는 시기, 제3기는 활액막의 병변없이 다발성 유리체가 존재하는 시기로 구분하였다. 상기 2예는 모두 제2기에 해당하는 소견을 보였다.

Ogilvie-Harris 와 Saleh¹²⁾는 13명의 환자에서 관절경적 유리체 제거와 활액막 절제술의 치료로 우수한 결과를 보고하였고, Richman 과 Rose⁸⁾ 또한 견관절의 활액막 연골종증에 대해 관

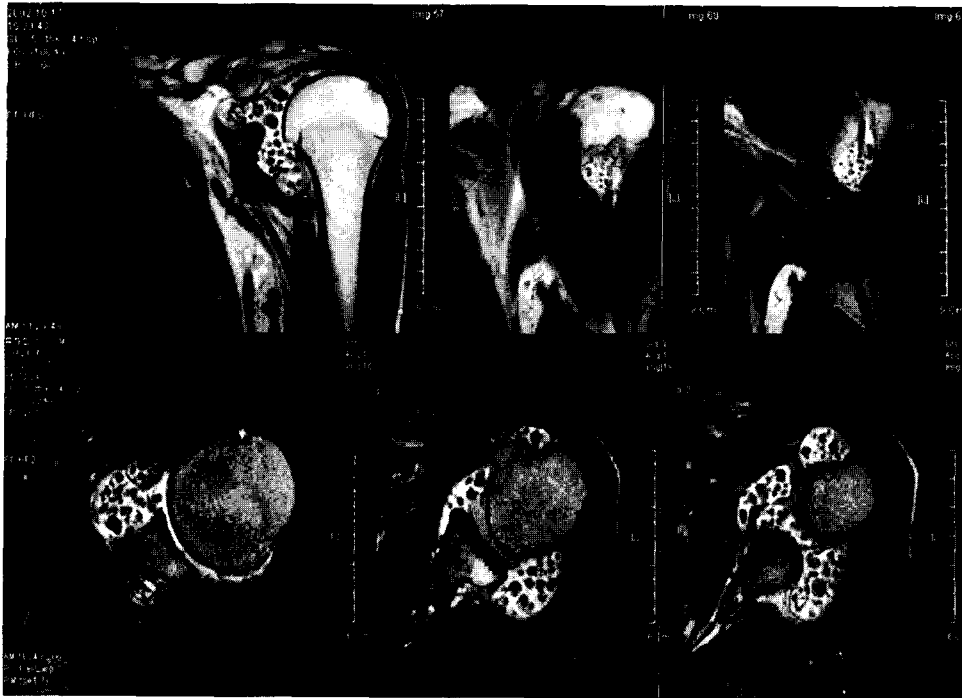


Fig. 5. Case 2: MR image shows multiple loose bodies in the glenohumeral joint and the biceps sheath.

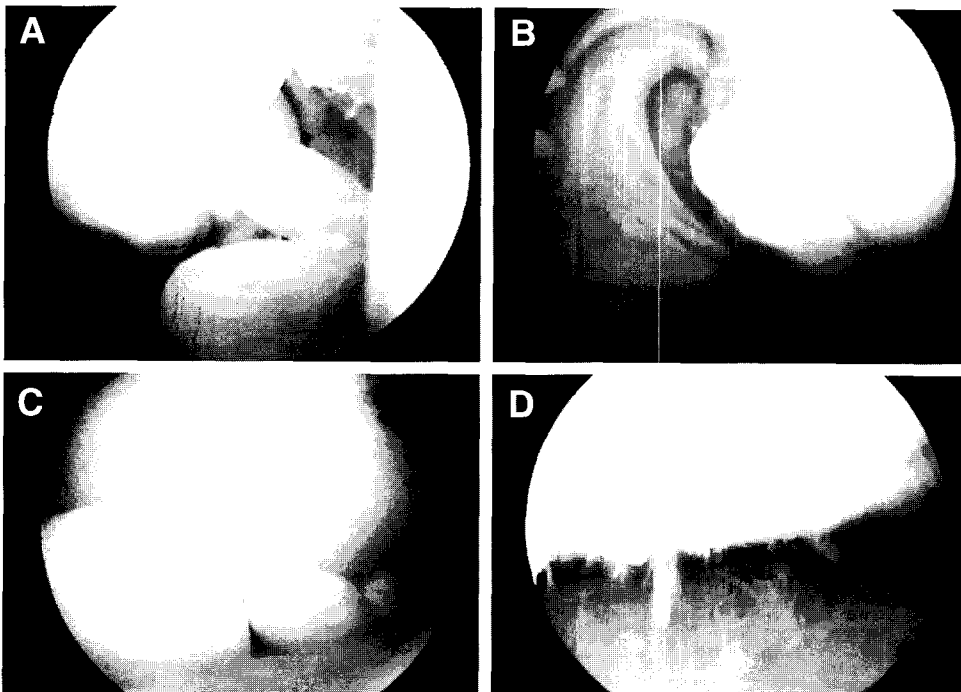


Fig. 6. Case 2: There was the active synovial budding (A) in the rotator interval, loose bodies (C), osteophyte of humeral head and grade III chondromalacia of humeral head (B, D).

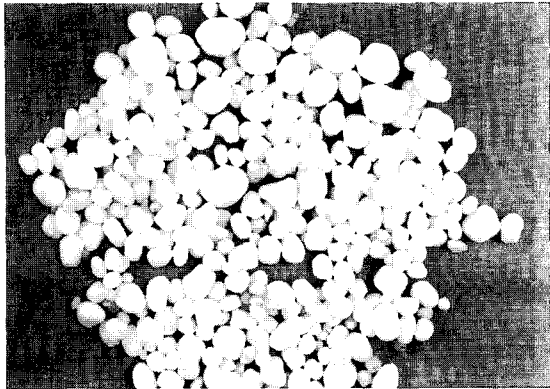


Fig. 7. Case 2: Gross photograph shows multiple extracted loose bodies.

절경적 유리체 제거와 활액막 절제술을 하여 술 후 1개월째 일상생활에 완전히 복귀하여 2년째 좋은 결과를 보고하였다. 견관절에서 관절경적 시술의 장점은 상기 경우와 같이 견관절의 대부분을 선명하게 나타내어 관절내 모든 병변 부위를 잘 보이게 하여 병변을 명확히 제거할 수 있고 절개에 따른 관절기능 장애 없이 유리체를 제거 할 수 있게 해준다.

저자들은 2~3 mm의 작은 유리체를 모두 제거 할 수 있었고, 관련된 관절내 질환의 평가와 동시에 치료를 하였다. 관혈적 술식에 비해 넓은 수술 시야를 관찰할 수 있었고 술후 재활치료를 시행하여 일상생활로 조기 복귀할 수 있었다. 비록 상완 이두박근 건초와 견갑하와(subscapularis recess)에 접근이 쉽지 않았지만 경험과 적절한 기구 사용으로 이곳의 유리체를 모두 제거할 수 있었다. 관절경적 유리체 제거와 부분 활액막 절제술은 매우 안정적이고 효과적이며, 적은 이환율로 조기 일상생활에 복귀할 수 있게 하였다.

REFERENCES

1) Bloom R and Pattinson JN: Osteochondro-

matis of the hip joint. *J Bone Joint Surg Br*, 33:80-84, 1951.

- 2) Buess E and Friedrich B: Synovial chondromatosis of the glenohumeral joint: a rare condition. *Arch Orthop Trauma Surg*, 121:109-111, 2001.
- 3) David T and Drez DJ Jr: Synovial chondromatosis of the shoulder and biceps tendon. *Orthopedics*, 23:611-613, 2000.
- 4) Demirhan M, Eralp L and Atalar AC: Synovial chondromatosis of the subcoracoid bursa. *Int Orthop*, 23:358-360, 1999.
- 5) McGroary JE and Rock MG: Synovial chondromatosis of the shoulder. *Am J Orthop*, 29:793-795, 2000.
- 6) McFarland EG and Neira CA: Synovial chondromatosis of the shoulder associated with osteoarthritis: conservative treatment in two cases and review of the literature. *Am J Orthop*, 29:785-787, 2000.
- 7) Nashi M, Manjunath B, Banerjee B and Muddu BN: Synovial chondromatosis in a child: an unusual cause of shoulder pain case report. *J Shoulder Elbow Surg*, 7:642-643, 1998.
- 8) Richman JD and Rose DJ: The role of arthroscopy in the management of synovial chondromatosis of the shoulder. A case report. *Clin Orthop*, 257:91-93, 1990.
- 9) Iwata H, Ono S, Sato K, Sato T and Kawamura M: Bone morphogenetic protein induced muscle and synovium derived cartilage differentiation in vitro. *Clin Orthop*, 296:295-300, 1993.
- 10) Small R and Jaffe WL: Tenosynovial chondromatosis of the shoulder. *Bull Hosp Jt Dis Orthop Inst*, 41:37-47, 1981.
- 11) Milgram JW and Hadesman WM: Synovial osteochondromatosis in the subacromial bursa. *Clin Orthop*, 236:154-159, 1998.
- 12) Ogilvie-Harris DJ and Saleh K: Generalized synovial chondromatosis of the knee: a comparison of removal of the loose bodies alone with arthroscopic synovectomy. *Arthroscopy*, 10:166-70, 1994.