

요도정낭 역류로 인한 급성 부고환염 1례

아주대학교 의과대학 소아과학교실, 가정의학과학교실*, 비뇨기과학교실†

유재은 · 정우철 · 공미희* · 배기수 · 김영수†

= Abstract =

Acute Epididymitis due to Urinary Reflux into Seminal Vesicle: A Case Report

Jeyun Yu, M.D., Wu Cheul Jung, M.D., Mi Hee Kong, M.D.*
Ki Soo Pai, M.D. and Young Soo Kim, M.D.†

Departments of Pediatrics, Family Medicine* and Urology†,
Ajou University School of Medicine, Suwon, Korea

We experienced a 4-month-old boy presenting with fever and painful scrotal swelling. Diagnostic work-up showed the presence of urinary tract infection and concurrent acute epididymitis. On the voiding cystourethrography, vesicoureteral reflux and urinary reflux through the ejaculatory duct and the seminal vesicle were detected without obvious urethral obstruction. In general, urinary reflux into the seminal vesicle can take place with obstructive lesions of the urethra and may cause epididymitis in infants. We report a case of urinary reflux without urethral obstruction with a brief review of related literatures. (*J Korean Soc Pediatr Nephrol* 2003;7:106-111)

Key Words : Urinary tract infection, Epididymitis, Seminal vesicle urinary reflux, Vesicoureteral reflux

서 론

요로 생식기는 모두 태생 4주에 중간 중배엽에서 발생되는데, 요로 생식기 기형은 비교적 흔히 발생하는 선천성 기형으로 약 30%에서 2개 이상의 구조적 이상을 동반한다¹⁾. 요로 기형이 있는 환자의 70% 이상이 요로감염의 임상 증상을 나타내므로 요로 감염이 있는 환자에서는 그 원인 규명을 위한 검사가 필수적인데^{2,3)}, 방광요관 역류는 요로 감염증이 있는 소아의 30-50%에서 발견된다. 또한 영아에서는 요도폐쇄에 의

해 정낭 또는 정관으로 요가 역류되고 부고환염이 초래될 수 있어 부고환염이 있을 경우 철저한 조사가 필요하다^{4,5)}.

저자들은 발열과 급성 음낭증으로 내원한 4개월 된 남아에서 요로감염, 급성 부고환염을 증명하고 배뇨 중 방광요도 조영술을 시행하여 방광요관역류 및 요도정낭 역류가 공존하였으나, 요도 폐쇄의 소견은 없는 증례를 경험하였기에 문헌고찰과 함께 보고하는 바이다.

증 례

환 아 : 설○혁, 4개월, 남아

주 소 : 발열, 보챔, 양측 음낭의 부종

출생 및 과거력 : 환아는 제태기간 40주, 출생 체중 3.1 kg, 정상 질식 분만되었으며, 특별한 주

접수 : 2003년 4월 3일, 승인 : 2003년 4월 14일
책임저자 : 배기수, 경기도 수원시 팔달구 원천동 산 5
아주대학교 의과대학 소아과학교실
Tel : 031)219-5163 Fax : 031)219-5169
E-mail : kisoopai@ajou.ac.kr

산기 문제는 없었으나 출생 직후부터의 하루 10 여 차례의 분출성 구토가 있어 3일간 수액치료를 받았으며 이후 곧 호전되었다.

가족력 : 환아는 첫째 아이로, 신장 질환, 난청, 선천성 기형 등의 가족력은 없었다.

현병력 : 환아는 평소 건강히 지내왔으며, 내원 당일의 발열, 보챔과 양측 음낭의 부종을 주소로 본원 응급실 내원시 시행한 요 검사상 현미경적 농뇨, 세균뇨와 양측 고환의 압통 및 발적 소견을 보여 입원하였다.

진찰 소견 : 입원 당시 혈압 100/60 mmHg, 맥박수 110회/min, 호흡수 30회/min, 체온 38℃ 였고, 성장 발육치는 체중 7.9 kg(50-75 백분위수), 신장 64 cm(25-50 백분위수), 두위 41 cm(25 백분위수)였다. 환아는 급성병색을 보였으며 두정부, 흉부, 복부 및 사지 진찰 소견에서는 특이 소견이 없었다. 양측 음낭의 크기가 평소 크기의 2배로 커져있었으며 열감과 발적이 보였다. 광선투과 검사상 빛이 투과되지 않았고 음낭내 고환이 촉지 되었으며 고환 상변부로 단단한 종괴가 촉지 되었다. 음낭을 들어올릴 때 환아가 심하게 보챘으나 위치에 따른 음낭내 종괴의 크기 변화는 관찰되지 않았다. 포피는 쉽게 젖혀져 귀두가 노출될 수 있었고, 요도구 부위에 협착 등의 소견은 없었다.

검사 소견 : 입원 당시의 말초혈액 소견은 백혈구 18,140/ μ L, 혈색소 11.7 g/dL, 적혈구 용적율 33.2%, 혈소판 312,000/ μ L이었으며, 혈청 전해질은 Na^+ 135 mEq/L, K^+ 4.7 mEq/L, Cl^- 103 mEq/L였고, 혈액 화학 검사상 BUN 11.1 mg/dL, Creatinine 0.4 mg/dL, Uric acid 4.0 mg/dL, ALT 18 U/L, AST 24 U/L였다. C-reactive protein 0.57 mg/dL, ESR 2 mm/hr 였고, 요검사상 색깔은 맑았으며 비중 1.015, pH 6.0, 단백 2+, WBC esterase 3+, RBC 20/HPF, WBC many/HPF, Bacteria many/HPF 의 소견을 보였다. 요배양 검사상 *Escherichia coli*가 10^5 CFU/mL 이상 배양되었고 혈액 배양

검사는 음성이었다.

방사선 소견 : 환아의 내원시 시행한 단순 흉부와 복부사진상에는 특이소견이 없었다. 복부초음파 검사상 양측 신장의 모양과 크기는 정상이었으며, 신우와 요관의 확장소견은 보이지 않았다. 음낭초음파 및 도플러 혈류검사에서는 양측 부고환이 커져 있었고 부고환내 혈류량 증가와 음낭내 삼출액이 고인 소견이었다(Fig. 2). ^{99m}Tc -MAG3 scan상 양측 신장으로 혈류분포는 양호하고 신손상 소견이 없었으며, 양측 신실질의 약물의 배설도 정상소견을 보였다(Fig. 3). 배뇨중 방광요도조영 검사상 우측에 중등도의 방광요관 역류와 배뇨 초기부터 후기까지 연속되는 사정관 및 정낭으로의 요의 역류가 확인되었다(Fig. 4).

치료 및 경과 : 입원 첫날부터 양측 음낭의 거상과 냉찜질을 시행하면서 동시에 ampicillin+

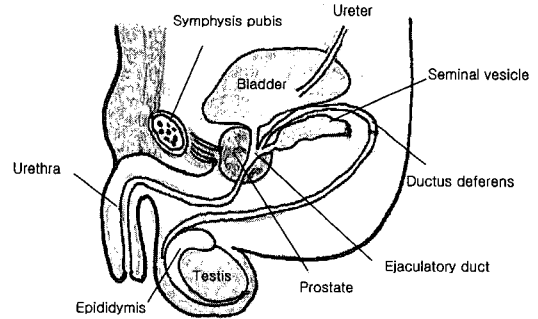


Fig. 1. Anatomy of lower urinary tract and surrounding genital structures.

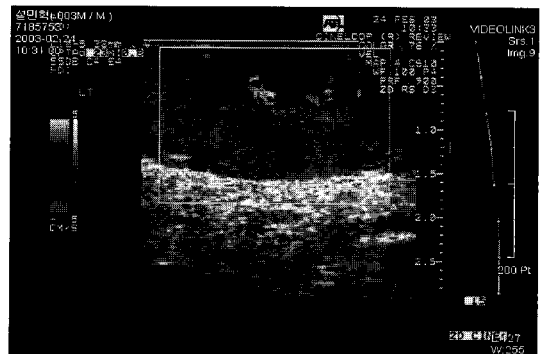


Fig. 2. Ultrasonography and color doppler examination of scrotum demonstrating enlargement of epididymis and increased blood flow into it.

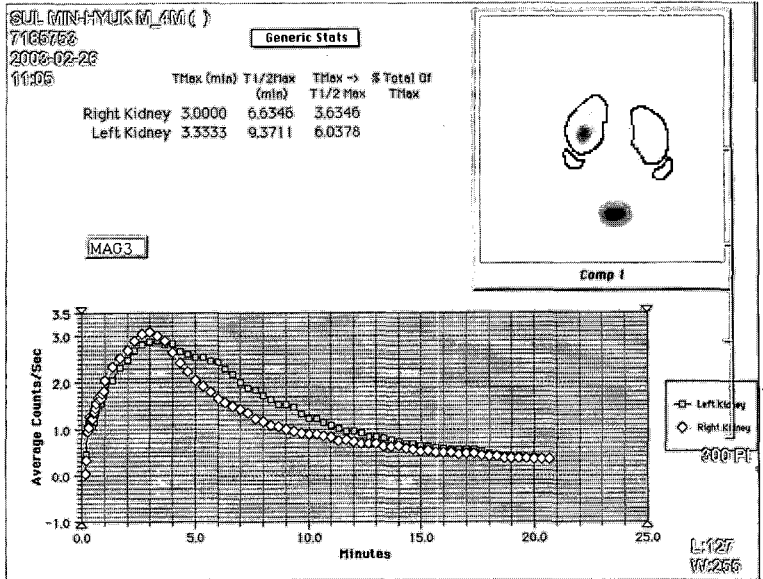


Fig. 3. ^{99m}Tc-MAG3 scan showed adequate perfusion and excretory function in both kidneys.

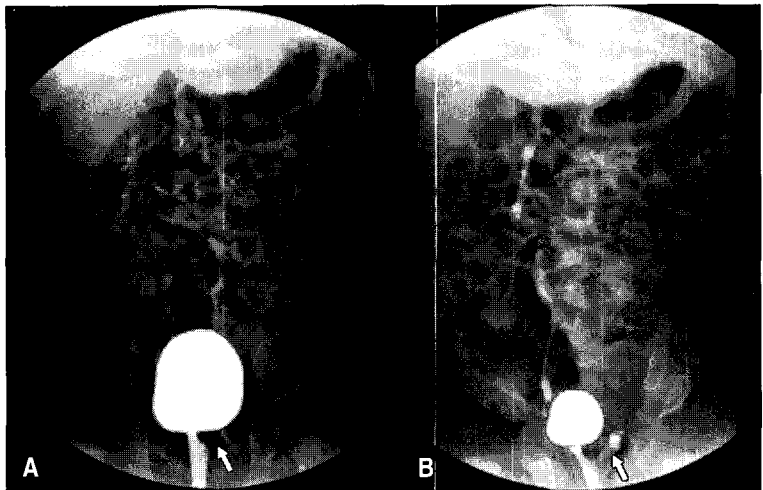


Fig. 4. Voiding cystourethrography showed right grade III vesicoureteral reflux and reflux through seminal vesicle(arrow). These refluxes persisted during whole period of voiding(A and B).

sulbactam(150 mg/kg/day), gentamicin(4 mg/kg/day)을 8일간 투여하였다. 입원 3일째부터는 열이 내리고 입원 5일째부터 양측 음낭의 발적과 부종이 호전되기 시작하였다. 입원 5일째 시행한 소변검사상 농뇨와 세균뇨는 호전되었고 추적한 소변배양 검사는 음성이었다. 입원 9일째 우측 음낭의 동통은 미약하게 남아있으나 발적과 부종

이 호전되고 전신소견 양호하여 cefexime(130 mg/kg/day)을 경구 투여하며 퇴원하였으며, 발병 13일째에는 음낭의 동통이 완전히 소실되었다.

고찰

영아의 급성음낭증은 고환염전에서 비롯되기도

하지만 일차성 염증에 의해서도 발생하는데, 이러한 염증은 주로 배뇨이상이 있는 남아에서 요도정관 역류(urethrovasal reflux)가 일차적인 원인으로 작용한다⁶⁾.

요로 생식기는 발생학적으로 동일한 중간 증배엽에서 기원되며 전립선 요도부를 통해 서로 연결되어 있으며 사정관과 정낭은 정관과 요도가 만나는 곳에 위치하고 있다. 정상인의 경우 사정관의 치밀한 섬유 조직과 해부학적 구조로 인해 요와 정액의 역류가 방지되며 감염이 쉽게 파급되지 않는다¹⁾. 사정관과 정낭으로의 요 역류로 야기된 반복적인 감염은 정관을 통해 부고환과 고환까지 파급될 수 있고 동시에 요로감염증도 일으킬 수 있다. 반복된 정관염과 고환염은 정관 협착 또는 무정자증을 유발하여 불임의 원인이 되기도 한다⁷⁾. 본 증례의 경우 요도정낭 역류 이외에도 우측에 중등도의 방광요관 역류가 존재하므로 감염의 반복으로 인한 신손상 및 불임의 우려가 높다. 현재까지 신장 반흔의 증거는 없으나, 이러한 환자에서 정확한 진단을 못해서 반복적인 요로 감염에 적절하게 대응하지 못한다면 신우신염과 신반흔이 초래되고 결국에는 고혈압 및 만성 신부전까지 진행할 우려가 있다⁸⁻¹⁰⁾.

성인의 경우, 소변의 요도정낭 역류는 주로 후천적인 요인에 의해 야기되는데, 신경인성 방광 또는 불임의 원인이 된 사정관 폐쇄를 해결하기 위해 경요도 절제술을 시행한 경우 배뇨곤란과 정낭 및 정관으로의 요 역류가 드물게 발생한다^{11, 12)}. 소아의 경우는 선천적으로 요로 생식기의 심각한 기형이 직장항문 형성이상과 동반되어 요도정낭 역류가 발견되기도 한다¹³⁻¹⁶⁾. 요로 감염과 부고환염이 함께 발생한 환자에서 음낭 절개 시 요가 배액되고 소변 및 음낭 삼출액에서 같은 균주가 배양 동정되었다는 보고가 있는데, 이 경우 요도협착으로 방광요관 역류와 요도정관 역류가 이차적으로 생긴 것으로 추정되었다¹⁷⁾. 요도 협착이 있을 경우 배뇨압이 증가로 전립선부 요도가 확장되면서 요가 사정관이나 전립선관으로

역류될 수 있다. 또한 내요도괄약근이 손상을 받았을 경우에 요도가 방광의 압력을 받아 요도와 방광이 하나의 공간이 된다. 그러나 이러한 요도 협착의 소견이 없이도 복압이 높을 경우에는 방광충만 상태에서 요도괄약근 상부까지 요도가 확장될 수 있기 때문에 요도정관 역류가 생길 수 있다. 심한 훈련을 받던 군인에서 급성 부고환염이 발생한 경우가 이러한 기전에 의할 것으로 생각된다⁴⁾.

급성 부고환염 환자의 경우에는 우선적으로 항생제 투여로 염증을 회복시킨 후 배뇨중 방광요도 조영술을 실시하여 요관 또는 요도 폐쇄 또는 협착의 유무를 확인하여야 한다. 협착 소견이 있을 경우에는 방광경 검사를 추가적으로 실시하여 요관 및 요도 개구부의 모양과 폐쇄의 정도를 정밀하게 관찰하여 치료 지침을 세워야 한다^{17, 18)}. 요도 폐쇄로 인한 부고환염 발생 증례에서는 육주, 게실 등의 방광변화와 함께 수신증, 방광요관 역류 등의 소견도 함께 관찰된다¹⁷⁾. 본 증례는 요도의 폐쇄나 그로 인한 상부요로의 형태학적 변화가 없이도 요관정낭 역류와 방광요관 역류가 동시에 존재하는 경우이다. 이는 요도폐쇄가 없이 특발성 요도정관 역류에 의해서도 부고환염이 발생할 수 있음을 시사한다.

요도 개구부 이상이나 이소성 요관으로 인하여 전립선이나 정낭 혹은 사정관으로 요가 배출되는 경우도 보고되어 있는데 정낭이나 정관, 부고환으로 개구하는 요관이 기능이 없는 신장과 연결되어 있더라도 소량의 요가 계속 생성되기 때문에 전립선이나 정관, 부고환에 반복적인 염증이 발생하는 것으로 생각된다¹⁹⁻²¹⁾. 무균뇨에 의해서도 부고환염이 생기는 것이 증명되었는데, 이 경우 화학적 염증의 성격을 가진다²²⁾.

본 증례의 경우 신체검사나 영상검사 결과 외요도구의 구조적 이상이나 요관 이상, 요도 협착이 없이도 요도정낭 역류와 방광요관 역류가 동시에 존재하는 것을 볼 수 있었다. 역류로 인하여 세균뇨가 발생되고 세균뇨의 역류로 인하여

요로감염과 부고환염이 동시에 발생했던 것으로 보인다.

한 글 요 약

저자들은 발열과 급성 음낭증으로 내원한 4개월 남아에서 요로감염과 급성 부고환염을 진단한 뒤 시행한 배뇨중 방광요도 조영술상, 요도의 폐쇄가 없이도 방광요관 역류와 요도정낭 역류가 함께 존재하는 증례를 경험하였기에 문헌 고찰과 함께 보고하는 바이다. 또한 영아에서 급성 부고환염이 의심될 때 요로계 영상검사를 반드시 실시하여 신손상이나 불임으로 진행할 수 있는 조건들이 있는 지 살펴 볼 것을 제안하는 바이다.

참 고 문 헌

- 1) Nguyen HT, Etzell J, Turek PJ. Normal human ejaculatory duct anatomy: a study of cadaveric and surgical specimens. *J Urol* 1996;155:1639-42.
- 2) McAleer IM, Kaplan GW, LoSasso BE. Congenital urinary tract anomalies in pediatric renal trauma patients. *J Urol* 2002;168:1808-10.
- 3) Karmazyn B, Zerlin JM. Lower urinary tract abnormalities in children with multicystic dysplastic kidney. *Radiology* 1997;203:223-6.
- 4) Mitty HA. Roentgen features of reflux into the prostate, seminal vesicles and vasa deferentia. *Am J Roentgenol Radium Ther Nucl Med* 1971;112:603-6.
- 5) Garin EH, Orta-Sibu N, Campos A. Primary vesicoureteral reflux in childhood. *Adv Pediatr* 2002;49:341-57.
- 6) Pimpalwar A, Chowdhary S, Huskisson J, Corkery JJ. Cysts of the ejaculatory system—a treatable cause of recurrent epididymo-orchitis in children. *Eur J Pediatr Surg* 2002;12:281-5.
- 7) Ulleryd P, Zackrisson B, Aug G, Bergdahl S, Hugosson J, Sanbberg T. Prostatic involvement in men with febrile urinary tract infection as measured by serum prostate-

- specific antigen and transrectal ultrasonography. *BJU Int* 1999;84:470-4.
- 8) Akihiro Y, Salvatore C, Takaharu O, Boris C, Prem P. Risk factors for the development of renal parenchymal damage in family vesicoureteral reflux. *J Urol* 2002;168:1704-7.
- 9) Al-Mousawi M, Samhan M, Ramesh S, Gupta R, Nampoory MR. Renal transplantation in patients with abnormal lower urinary tract. *Transplant Proc* 2001;33:2676-7.
- 10) 박경미, 백경훈, 민재홍, 김정수, 하일수, 김광명 등. 원발성 방광요관 역류에서 신부전 발생과 관련된 인자들. *소아과* 1999;42:959-65.
- 11) Goluboff ET, Kaplan SA, Fisch H. Seminal vesicle urinary reflux as a complication of transurethral resection of ejaculatory ducts. *J Urol* 1995;153:1234-5.
- 12) Hubler J, Fariborz B, Fabos Z. An unusual complication of transurethral resection: reflux into the vas deferens, seminal vesicles and epididymis. *J Urol* 1999;162:1696.
- 13) Oguzkurt P, Tanyel FC, Buyukpamukcu N. Acute scrotum due to epidymo-orchitis associated with vasal anomalies in children with anorectal malformations. *J Pediatr Surg* 1998;33:1834-6.
- 14) Rubio JL, Nunez NR, Blesa SE. Ano-rectal malformation and recurring orchioepididymitis in infants. *Eur J Pediatr Surg* 1994;4:46-8.
- 15) 신영립, 원혜성, 윤종현, 박영서. 산전 초음파로 진단된 다낭포성 신이형성증의 임상소견 및 자연경과. *소아과* 2000;43:926-32.
- 16) 김자형, 김유정, 이병선, 고태성, 박영서. 소아의 낭포성 신질환에 대한 임상적 고찰. *소아과* 2002;45:232-9.
- 17) Kiviat MD, Shurtleff D, Ansell JS. Urinary reflux via the vas deferens: unusual cause of epididymitis in infancy. *J Pediatr* 1972;80:476-9.
- 18) Augusti M, Tournant G, Berger M, Cukier J. Epididymitis disclosing an idiopathic urethroseminal reflux in children. *Prog Urol* 1992;2:1023-5.
- 19) Brannan W, Henry HH. Ureteral ectopia: report of 39 cases. *J Urol* 1973;109:192-5.

- 20) Terai A, Tsuji Y, Yoshida O. Ectopic ureter opening into the seminal vesicle in an infant: a case report and review of the Japanese literature. *Int J Urol* 1995;2:128-31.
- 21) Mage JL, Sabatier LE, Mure PY, Vargas B, Dubois R, Takvorian P, et al. Malformations of Wolffian duct derived male genital organs(epididymis, vas deferens, seminal vesicles, ejaculatory ducts). *Prog Urol* 1997; 7:262-9.
- 22) Graves RS, Engel WJ. Experimental production of epididymitis with sterile urine; clinical implications. *J Urol* 1950;64:601-13.