

# 치과 임플란트 수술 계획시 CT를 이용한 상악동 체적 및 치조골량 측정

단국대학교 치과대학 구강악안면방사선학교실, \*단국대학교 의과대학 진단방사선과학교실  
이재학 · 한원정 · 최영희\* · 김은경

## Measurement of maxillary sinus volume and available alveolar bone height using computed tomography

Jae-Hak Lee, Won-Jeong Han, Young Hi Choi\*, Eun-Kyung Kim

Dept of Oral and Maxillofacial Radiology, School of Dentistry,

\*Dept of Diagnostic Radiology, School of Medicine, Dankook University

### ABSTRACT

**Purpose** : To aid in determining the volume of graft bone required before a maxillary sinus lift procedure and compare the alveolar bone height measurements taken by panoramic radiographs to those by CT images.

**Materials and Methods** : Data obtained by both panoramic radiographs and CT examination of 25 patients were used in this study. Maxillary sinus volumes from the antral floor to heights of 5 mm, 10 mm, 15 mm, and 20 mm, were calculated. Alveolar bone height was measured on the panoramic images at each maxillary tooth site and corrected by magnification rate (PBH). Available bone height (ABH) and full bone height (FBH) was measured on reconstructed CT images. PBH was compared with ABH and FBH at the maxillary incisors, canines, premolars, and molars.

**Results** : Volumes of the inferior portion of the sinuses were  $0.55 \pm 0.41 \text{ cm}^3$  for 5 mm lifts,  $2.11 \pm 0.68 \text{ cm}^3$  for 10 mm,  $4.26 \pm 1.32 \text{ cm}^3$  for 15 mm,  $6.95 \pm 2.01 \text{ cm}^3$  for 20 mm. For the alveolar bone measurement, measurements by panoramic images were longer than available bone heights determined by CT images at the incisor and canine areas, and shorter than full bone heights on CT images at incisor, premolar, and molar areas ( $p < 0.001$ ).

**Conclusion** : In bone grafting of the maxillary sinus floor,  $0.96 \text{ cm}^3$  or more is required for a 5 mm-lift,  $2.79 \text{ cm}^3$  or more for a 10 mm-lift,  $5.58 \text{ cm}^3$  or more for a 15 mm-lift, and  $8.96 \text{ cm}^3$  or more for a 20 mm-lift. Maxillary implant length determined using panoramic radiograph alone could result in underestimation or overestimation, according to the site involved. (*Korean J Oral Maxillofac Radiol* 2003; 33 : 35-41)

**KEY WORDS** : maxillary sinus; dental implants; tomography, x-ray computed; radiography, panoramic

### 서 론

치과 임플란트 술전 치료계획을 위한 방사선사진 검사로 파노라마 방사선사진, 단층방사선사진, 다평면재구성한 CT사진 등이 이용되고 있다. 그 중 파노라마방사선사진은 순(협)설측 평가가 불가능하나 비용이 낮고 촬영기가 많

이 보급이 되어 있어 임상에서 가장 많이 활용되는 검사이다.<sup>1-3</sup> 일반적으로 금속구를 부착한 스텐트를 이용, 확대율을 계산하여 잔존 치조골의 길이를 결정한다. 단층방사선사진의 경우 잔존골의 절단면의 상을 획득하여 순(협)설측 폭경 평가가 가능하며, 확대율이 일정하여 길이 측정이 용이하다. Scanora (Soredex/Orion Co., Helsinki, Finland) 단층촬영의 경우 1.7배의 확대율을 보인다. 단층촬영은 X선 노출량이 파노라마방사선촬영보다는 많고, CT촬영보다는 일반적으로 적으나 전악 촬영을 할 경우 저선량 CT촬영보다 많다.<sup>4</sup> 또한 골 외형이 급격히 바뀌는 부위에서는 상이 불명확하게 보이는 단점이 있다. CT 촬영의 경우 횡

접수일 : 2002년 11월 25일; 심사일 : 2002년 11월 28일; 채택일 : 2003년 1월 8일  
Correspondence to : Prof. Eun-Kyung Kim  
Dept of Oral and Maxillofacial Radiology, School of Dentistry, Dankook University  
San 7-1, Shinbo-dong, Cheonan, Choongnam, Korea  
Tel) 82-41-550-1922, Fax) 82-41-553-3707  
E-mail) ekkim@dku.edu

단면 상을 1 mm 단층 간격으로 연속적으로 촬영하여 dentascan (GE Medical system, Milwaukee, USA)과 같은 다평면재구성 프로그램을 이용하여 악궁의 절단면상과 파노라마상을 동시에 제공한다. CT촬영은 단층방사선사진 촬영보다 X선 노출량이 많다고 하나 최근에는 저선량 CT촬영으로 조사선량을 감소시켜 촬영하고 있으며, 전악에 걸친 여러 개의 임플란트 식립 계획시에는 촬영 횟수가 증가하는 단층 방사선사진 촬영보다 오히려 선량이 적은 것으로 보고되고 있다.<sup>4</sup>

상악 소구치나 대구치부에 임플란트 식립시 잔존 치조골이 부족한 경우 상악동저에 자가골이나 동종골, 동결 건조된 이종골 등을 이식하여 상악동저를 거상시키는 술식이 많이 이용되고 있다.<sup>5-14</sup> 이때 술전에 요구되는 이식골량을 미리 추정할 수 있으면 적정량의 이식골을 준비하거나 자가골의 donor site를 결정하는 데에 도움이 된다. Uchida 등<sup>15,16</sup>은 CT사진으로 상악동 체적을 측정하여 15 mm 거상할 경우 5.46 cm<sup>3</sup>, 20 mm 거상할 경우 7.96 cm<sup>3</sup> 이상이 요구되며, 전체 상악동 체적은 평균 13.6 cm<sup>3</sup>이라고 보고하였다. 또 Arijji 등<sup>17</sup>은 일본인의 전체 상악동 체적을 평균 14.71 cm<sup>3</sup>로 보고하였다. 그러나 박 등<sup>18</sup>은 20세 이상의 정상 한국인 성인의 전체 상악동체적이 역시 CT를 이용하여 측정한 결과 평균 21.90 cm<sup>3</sup>라고 보고하였다.

임플란트 식립계획시 식립할 임플란트의 길이를 결정하기 위해 방사선사진에서 가용 치조골의 길이를 측정하는데 확대율이 일정하지 않은 단점에도 불구하고 파노라마 방사선사진이 임상에서 가장 널리 활용되고 있다. 일반적으로 직경을 알고 있는 금속구를 부착한 스텐트를 장착하고 촬영하여 원하는 부위에 대한 확대율을 계산함으로써 잔존 치조골의 길이를 결정한다.<sup>1,2</sup> 이때 수직 측정치는 수평측정치에 비해 비교적 정확하다. 특히 구조물이 바닥에 수직일수록 정확하여 상악 구치부가 가장 정확하게 평가될 수 있는 부위이며 상악 전치부가 평가에 가장 어려운 부위이다.<sup>2</sup> Reddy 등<sup>19</sup>은 파노라마 방사선사진만으로 결정된 임플란트 길이는, 수술시 이상적이라고 결정된 임플란트 길이보다 짧게 나타나 최대 길이를 얻는 것이 중요한 경우 CT사진이 도움이 된다고 하였다. Schropp 등<sup>20</sup>은 한 개의 임플란트를 식립한 경우에 파노라마, 치근단 방사선사진과 단면 단층촬영으로 결정된 임플란트 길이를 87%에서 수술시 그대로 사용하였고, 파노라마와 치근단 방사선사진만으로 결정된 임플란트 길이는 33%에서만 수술시 그 길이의 임플란트를 사용하였으므로 한 개의 임플란트 식립계획시 단면단층촬영할 것을 권장하였다.

본 연구에서는 CT영상을 이용하여 다양한 크기로 보고되고 있는 상악동의 체적을 상악동저로부터 단계별로 측정하여 상악동저 거상술 시행시 필요로 되는 이식골량의 결정에 도움을 주고, 다평면재구성한 CT사진에서 계측한 치조골 측정치를 통법의 파노라마방사선사진에서 계측한

측정치와 부위 별로 비교하여 파노라마방사선사진에서의 측정치의 정확성을 평가하고자 하였다.

## 재료 및 방법

### 1. 연구재료

단국대학교 치과병원에 내원한 환자 중 파노라마 방사선사진 검사와 다평면재구성 CT검사를 시행한 상악 임플란트 환자 25명의 자료를 연구재료로 하였다. 다평면재구성 CT검사는 Hilight Advantage 9800 CT촬영장치 (GE Medical system, Milwaukee, USA)와 dentascan software package (GE Medical system, Milwaukee, USA)로, 파노라마 방사선촬영은 PM2002 CC Proline (Planmeca Co., Helsingki, Finland)으로 시행하였으며, 상악동 체적은 Rapidia (3D Med Co., Seoul, Korea) 소프트웨어를 이용하여 개인용 컴퓨터 (1.7 MHz CPU, 1 GByte RAM, 30 GByte Hard disc)에서 측정하였다.

### 2. 연구방법

#### 1) 상악동 체적 측정

단층두께 1.5 mm, 단층간격 1.0 mm, 15 cm field of view, 캔트리 경사도 0도의 조건으로 촬영한 횡단면 CT사진의 영상 데이터를 dicom file로 변환시켜 CD-R에 저장하였다. 개인용 컴퓨터에서 Rapidia 프로그램을 이용하여 CT영상 데이터를 불러와서, 상악동저에서 시작하여 횡단면 CT사진에서 상악동의 면적을 측정, 다음의 공식으로 상악동저로부터 5 mm, 10 mm, 15 mm, 20 mm까지의 상악동 체적을 계산하였다 (Uchida 등,<sup>15</sup> Fig. 1).

$$V = \sum_{i=1}^n dS \times \Delta h, dV = dS \times \Delta h$$

dS : 주어진 단면에서의 상악동 면적 (mm<sup>2</sup>)

Δh : 단면사진 두께 (mm)

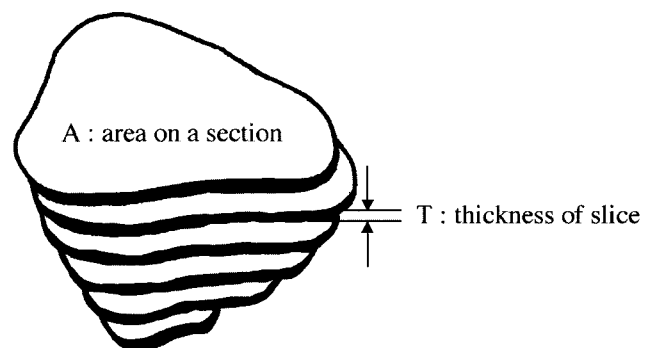


Fig. 1. Diagram shows the method for measuring maxillary sinus volume from CT scans.

2) 상악 치조골 길이 측정

(1) 파노라마방사선사진에서 치조골 길이 측정

직경 4 mm 금속구를 부착한 스텐트를 장착한 상태에서 환자의 두부 FH plane이 바닥에 평행한 위치에서 촬영한 파노라마 방사선사진에서 절치, 견치, 소구치, 대구치 별로 각 치아 위치의 치조정에서 해부학적 구조물의 하방 경계까지 측정한 치조골 길이 측정치를 파노라마방사선사진 확대율로 보정하였다(PBH, panoramic bone height).

(2) 다평면재구성한 CT에서 치조골 길이 측정

파노라마 방사선사진에서 사용했던 스텐트의 금속구를 4 mm 직경의 gutta percha cone으로 교체한 후 환자의 FH plane이 바닥에 수직인 위치에서 단층 두께 1.5 mm, 단층 간격 1.0 mm, matrix size 512×512, 15 cm field of view, 갱트리 경사도 0도의 조건으로 횡단면 CT 사진을 촬영하였다. CT 영상데이터를 dentascan software로 재구성 후 Fuji medical laser imager (Fuji Co., Japan)를 이용하여 영상을 출력하였다. 다평면재구성한 CT에서 절치, 견치, 소구치, 대구치 별로 각 치아 위치에서 치조정 폭경이 최소 3.75 mm 이상 되는 부위에서 해부학적 구조물의 하방 경계까지(가용 치조골, ABH, available bone height)와 각 치아 위치의 치조정에서 해부학적 구조물의 하방 경계까지(전체 치조골, FBH, full bone height)의 치조골 길이를 측정하였다.

(3) 부위별 측정치 비교

파노라마 방사선사진에서 측정한 측정치(PBH)를 부위별로 다평면재구성한 CT에서 측정한 두가지 측정치(ABH, FBH)와 비교하였다.

3) 통계

통계프로그램은 SigmaStat v.2.0 (Jandel Co., USA)을 사용하였고, 상악동 체적 측정치는 성별 비교를 위해 independent t-test, 치조골 길이 측정치는 다평면재구성한 CT에서의 측정치인 ABH와 FBH를 각각 파노라마방사선사진에서의 측정치인 PBH와 비교하기 위해 paired t-test로 유의성을 검정하였다.

결 과

1. 상악동 체적 측정

본 연구에 사용된 파노라마 방사선사진 검사와 다평면 재구성 CT검사를 시행한 상악 임플란트 환자 25명의 연령별 분포는 Table 1과 같았다. Rapidia 프로그램을 이용하여 횡단면 CT사진에서 상악동저에서 시작하여 상악동의 면적을 측정. 상악동저로부터 5 mm, 10 mm, 15 mm, 20 mm 까지 계산한 상악동 체적의 평균 및 표준편차는 5 mm 거상시 0.55±0.41 cm<sup>3</sup>, 10 mm 거상시 2.11±0.68 cm<sup>3</sup>, 15 mm 거상시 4.26±1.32 cm<sup>3</sup>, 20 mm 거상시 6.95±2.01 cm<sup>3</sup>였다 (Table 2, Fig. 2). 남자의 경우 여자보다 다소 큰 값을 보였

Table 1. Materials used in this study according to age groups

Age groups	Male	Female	Total
20-29	3	0	3
30-39	1	2	3
40-49	4	4	8
50-59	4	2	6
60-69	2	2	4
70-		1	1
	14	11	25

Table 2. The sinus volumes measured for the maxillary sinus floor lift in increments of 5 mm (cm<sup>3</sup>)

Amount of lifting	Male	Female	Total	p-value
5 mm	0.59±0.52	0.50±0.21	0.55±0.41	ns
10 mm	2.19±0.71	2.01±0.64	2.11±0.68	ns
15 mm	4.41±1.40	4.06±1.22	4.26±1.32	ns
20 mm	7.17±2.15	6.76±2.00	6.95±2.01	ns

Independent t-test was performed between sinus volumes measured in male and female at each amount of lifting  
ns : non-significant

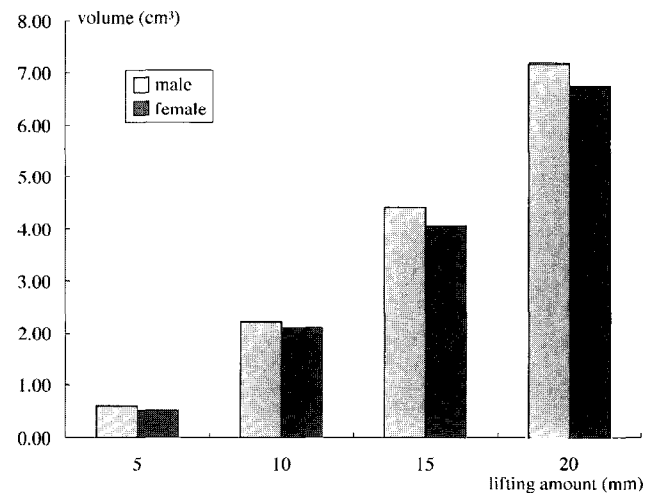


Fig. 2. The bar graphs show sinus volumes of both gender measured for the maxillary sinus floor lift in increments of 5 mm.

으나 통계적인 유의성은 없었다.

2. 상악 치조골 길이 측정

상악 치조골 길이는 전체적으로 볼 때 파노라마방사선 사진에서의 측정치(PBH)가 다평면재구성한 CT사진에서 측정한 가용 치조골 길이(ABH)보다 길었는데(p<0.001) (Table 3, Fig. 3), 부위별로 보면 절치부, 견치부에서 파노라마방사선사진에서의 측정치가 다평면재구성한 CT사진에서 측정한 가용 치조골 길이보다 길었고(p<0.001) (Fig. 4),

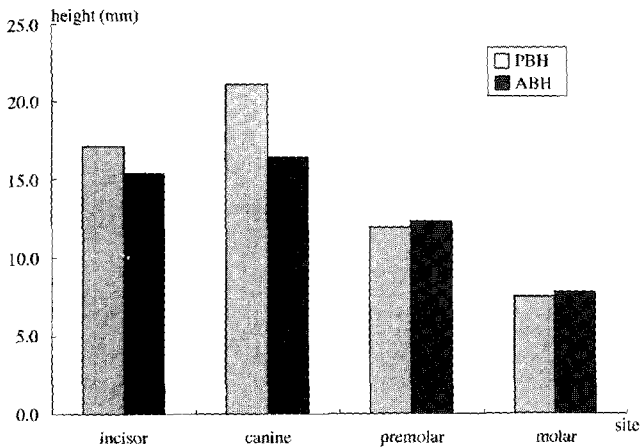


Fig. 3. The bar graphs show bone height on panoramic radiography (PBH) and available bone height on dentascan CT image (ABH) according to site.

소구치, 구치부에서는 다소 짧게 나타났으나 통계적인 유의성은 없었다. 또 파노라마방사선사진에서의 측정치 (PBH)를 다평면재구성한 CT사진에서 측정한 전체 치조골 길이 (FBH)와 비교한 결과, 상악 전체적으로 볼 때 파노라마방사선사진에서의 측정치 (PBH)가 다평면재구성한 CT사진에서 측정한 전체 치조골 길이 (FBH)보다 다소 짧게 나타

Table 3. Bone height on panoramic radiography and available bone height on dentascan CT image according to site (mm)

Measurement site	n	Bone height measured		p-value
		PBH	ABH	
Incisor area	52	17.1±4.4	15.4±5.6	p<0.001
Canine area	27	21.1±6.3	16.4±6.6	p<0.001
Premolar area	46	11.9±5.6	12.3±5.3	ns
Molar area	43	7.5±4.0	7.8±4.3	ns
All the maxilla	168	13.8±6.9	12.7±6.3	p<0.001

PBH : bone height from alveolar crest to the inferior cortical margin of maxillary sinus or nasal fossa measured on panoramic radiography  
 ABH : available bone height from alveolar crest with facio-lingual bone width over 3.75 mm to the inferior cortical margin of maxillary sinus or nasal fossa measured on dentascan CT image

났다 (p<0.01) (Table 4, Fig. 5). 부위 별로 보면 절치, 소구치, 대구치부에서 동일한 결과였으며 (p<0.001), 견치부만 파노라마방사선사진에서의 측정치가 오히려 길게 나타났다 (p<0.05) (Fig. 6).

### 고 찰

CT사진을 이용하면 비관혈적인 방법으로 가장 정확하게 인체 장기의 체적을 측정할 수 있다.<sup>21,22</sup> 체적은 각 횡단면

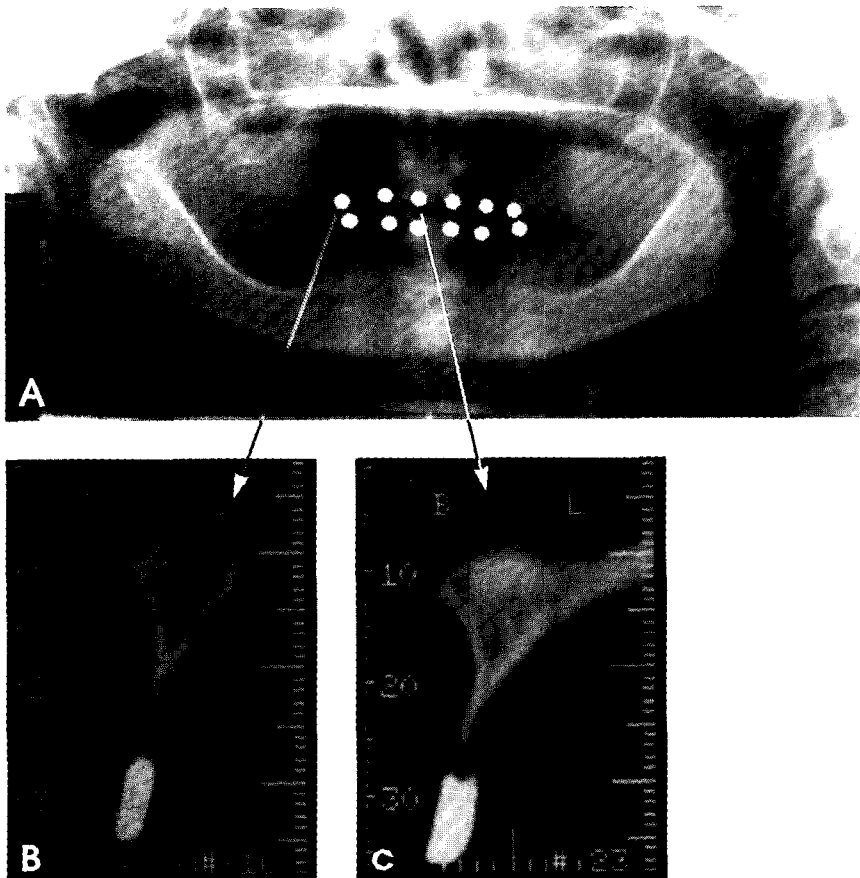
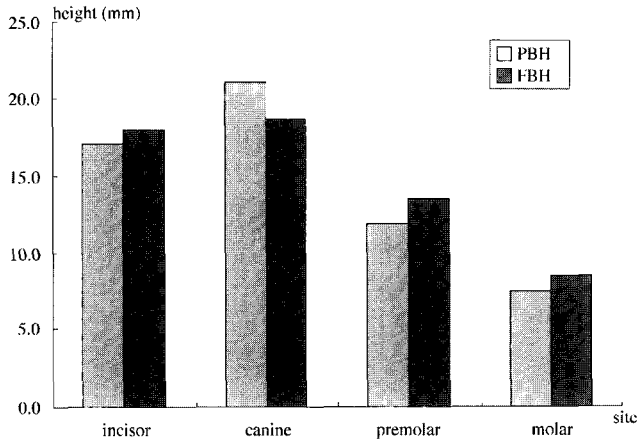


Fig. 4. Available bone height on reformatted CT image (B, C) is shorter than that on panoramic radiography (A), due to sharply labio-lingually resorbed residual ridge crest.

CT에서 구해진 장기의 면적에 단층 간격을 곱한 값의 합으로 산출하며, 이때 단층 간격이 작을수록 더욱 정확한 체적을 얻을 수 있다.<sup>15,21</sup> 특히 작은 체적의 장기를 측정하고자 할 때는 정확성을 높이기 위하여 1 mm 이하의 단층 간격이 필수적이다. 이러한 생체내 장기의 체적측정방법이 소개된 이후 CT를 이용한 체적 측정은 의학분야에서 활발히 연구, 보고되었다.<sup>15, 17, 18, 23, 24</sup>



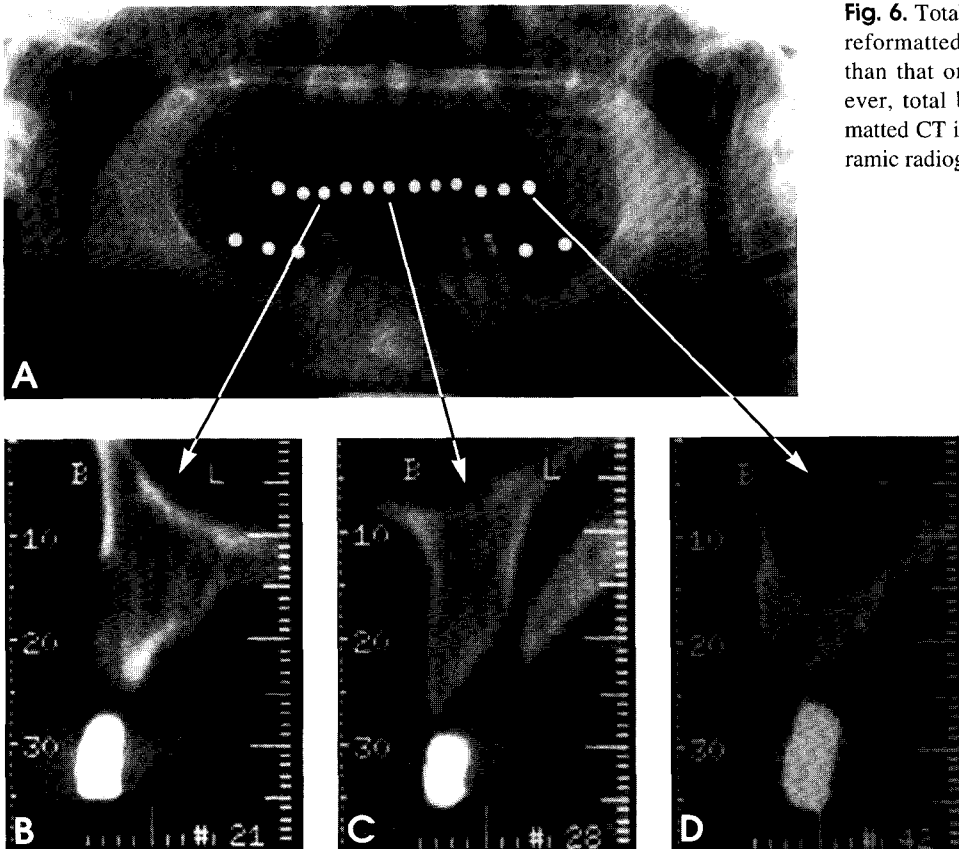
**Fig. 5.** The bar graphs show bone height on panoramic radiography (PBH) and total bone height on dentascan CT image (FBH) according to site.

본 연구에서의 상악동 체적측정은 횡단면 CT영상을 이용한 Uchida 등<sup>15</sup>의 방법을 사용하였다. 즉 개인용 컴퓨터에서 CT영상을 불러들여 상악동저부터 시작하여 각 횡단면 CT영상에서 상악동을 선택, 자동으로 계산된 면적에 횡단면 CT영상의 단층 간격인 1 mm를 곱하여 체적을 구해 상악동저부터 5 mm, 10 mm, 15 mm, 20 mm까지 각 단면의 체적을 더하여 구하였다. 삼차원재구성 프로그램인 Rapidia에 자동 체적측정 기능이 있었으나 측정치가 1 cm<sup>3</sup> 이하로는 측정되지 않아 상대적으로 작은 체적을 측정하는 본 연구에는 적합하지 않다고 생각하여 자동 면적측정 기능만 사용하여 전체 체적의 값을 구하였다. 또한 자동경

**Table 4.** Bone height on panoramic radiography and total bone height on dentascan CT image according to site (mm)

Measurement site	n	Bone height measured		p-value
		PBH	FBH	
Incisor area	52	17.1±4.4	18.0±4.1	p<0.001
Canine area	27	21.1±6.3	18.7±4.7	p<0.05
Premolar area	46	11.9±5.6	13.5±5.0	p<0.001
Molar area	43	7.5±4.0	8.5±4.5	p<0.001
All the maxilla	168	13.8±6.9	14.4±6.1	p<0.01

PBH : bone height from alveolar crest to the inferior cortical margin of maxillary sinus or nasal fossa measured on panoramic radiography  
 FBH : total bone height from alveolar crest to the inferior cortical margin of maxillary sinus or nasal fossa measured on dentascan CT image



**Fig. 6.** Total bone height at incisor, molar area on reformatted CT image (C, D) is slightly longer than that on panoramic radiography (A). However, total bone height at canine area on reformatted CT image (B) is shorter than that on panoramic radiography.

제설정 기능도 있었으나 오히려 각 횡단면 영상에서 관심 부위 즉 상악동의 경계를 컴퓨터가 자동으로 설정하는 자동경계설정 기능의 정확도가 다소 떨어져 본 연구에서는 freehand기능으로 술자가 직접 상악동의 경계를 모니터 상에서 설정하여 면적 및 체적을 측정하였다.

상악 소구치나 구치부에 임플란트를 식립하고자 할 때 잔존 치조골이 부족한 경우 상악동저를 들어올리고 골을 이식하여 치조골 높이를 증가시키는 술식이 임상에서 많이 활용되고 있다. 이식되는 골은 장골 능선이나 구강 내 여러 부위에서 채취된 자가골,<sup>11</sup> 동결건조 동종골,<sup>12</sup> 이종골, 하이드록시 아파타이트<sup>6,10</sup> 또는 이들을 다양하게 조합하여 이식한다. 가장 성공율이 높은 것으로 알려진 자가골을 채취하는 구강 외 부위는 장골과 두개골이며, 구강내 부위는 하악지, 근돌기, 하악결합부와 상악결절부 등이다.<sup>15,25</sup> 구강내 부위에서 채취할 경우의 단점은 많은 양을 채취할 수 없다는 것으로, 예를 들어 하악결합부의 경우 최대 4 cm<sup>3</sup>이며 장골에서 다른 부위에 비해 많은 양의 골채취가 가능하다.<sup>15</sup> 이와 같이 술 전에 필요로 하는 이식골량을 미리 추정할 수 있으면 자가골의 donor site를 결정하거나 적정량의 이식골을 준비하는 데에 도움이 된다. 본 연구에서 상악동의 체적은 상악동저로부터 5 mm 거상시 0.55±0.41 cm<sup>3</sup>, 10 mm 거상시 2.11±0.68 cm<sup>3</sup>, 15 mm 거상시 4.26±1.32 cm<sup>3</sup>, 20 mm 거상시 6.95±2.01 cm<sup>3</sup>였다. Uchida 등<sup>15</sup>은 38개 상악동의 체적을 측정하고 개인 차와 이식 후 골흡수를 고려하여 15 mm 거상할 경우 평균값에 최대 표준편차값을 더하여 적어도 5.46 cm<sup>3</sup> 이상, 20 mm 거상할 경우 적어도 7.96 cm<sup>3</sup> 이상이 요구된다고 하였다. 본 연구에서의 결과는 그보다 다소 크게 15 mm 거상시 5.58 cm<sup>3</sup>, 20 mm 거상시 8.96 cm<sup>3</sup> 이상으로 나왔다. 또한 전체 상악동 체적에 대해서 Uchida 등<sup>15</sup>은 평균 13.6 cm<sup>3</sup> 이라고 보고한데 반해 Arijji 등<sup>17</sup>은 일본인의 전체 상악동 체적을 평균 14.71 cm<sup>3</sup>로 보고하였고, 박 등<sup>18</sup>은 20세 이상의 정상 한국인 성인의 전체 상악동 체적을 역시 CT를 이용하여 측정된 결과 평균 21.90 cm<sup>3</sup>로 보고하였다. 박 등은 그들의 결과가 Uchida 등, Arijji 등의 보고보다 상당히 큰 값을 보인 이유로 CT촬영방법상의 차이, 연구대상군의 연령 분포의 차이, 인종 및 민족의 차이 등을 언급하였다. 그러나 본 연구에서는 Uchida 등의 결과와 큰 차이를 보이지 않았다.

임플란트 식립 전 가용 치조골의 길이 측정을 위해 여러 가지 단점에도 불구하고 아직도 많은 치과의사들이 파노라마 방사선사진을 활용한다. 일반적으로 직경을 알고 있는 금속구를 부착한 스텐트를 장착시켜 파노라마 방사선사진을 촬영한 후 확대율을 계산하여 측정치를 보정하는데, 이때 다행히 임플란트 길이 결정에 중요한 수직 측정치는 수평측정치에 비해 덜 축소되거나 확대되어 상대적으로 정확하다.<sup>2,26-31</sup> 본 연구에서 사용한 PM2002 CC Proline 파노라마 방사선촬영장치는 환자의 악골을 정확히

촬영장치의 상층에 위치시킨 경우 수직적으로 1.25배의 확대율을 보여 그 값으로 보정하였다.

본 연구에서 파노라마 방사선사진에서 측정하고 보정한 상악 치조골 길이를 다평면재구성한 CT사진에서 측정한 가용 치조골 길이와 전체 치조골 길이와 비교하였다. 가용 치조골 길이는 절단면 CT사진에서 순(협)설측 흡수가 진행되어 아주 얇아진 치조정 부위를 제외한 치조정 폭경이 최소 3.75 mm 이상 되는 부위에서 해부학적 구조물의 하방 경계까지의 길이를 측정하였으며, 전체 치조골 길이는 순(협)설측 흡수와 관계없이 아주 얇아진 부위라 하더라도 치조정부터 해부학적 구조물의 하방 경계까지의 길이를 측정하였다. 파노라마 방사선사진에서의 측정치가 CT 사진에서 측정된 가용 치조골 길이보다 전체적으로 길었는데, 부위별로 보면 절치부, 견치부의 경우가 동일하게 길었고, 소구치, 구치부에서는 별 차이가 없었다. 이는 파노라마 방사선사진에서는 관찰되지 않는 치조정의 순설측 흡수가 절치부, 견치부에서 많이 발생되어 얇아진 치조정이 많았기 때문으로 유추되며, 소구치와 구치부는 상대적으로 상악동의 함기화로 인해 3.75 mm 이하로 치조정의 협설측 폭경 흡수가 일어나지 않았기 때문으로 생각된다.

또 얇은 치조정이라 할지라도 순측에 골이식을 하여 치조골의 두께를 증가시키거나 치조정을 split하는 술식이 활용이 되면서, 얇아진 부위를 포함한 치조정부터 해부학적 구조물의 하방 경계까지의 길이가 중요하게 되었다. 이에 본 연구에서 파노라마 방사선사진에서의 측정치와 CT사진에서 측정된 전체 치조골 길이를 비교한 결과 파노라마 방사선사진에서의 측정치는 견치부를 제외한 절치, 소구치, 구치부에서 다소 짧게 나타났고, 견치부에서만 오히려 길게 나타났다. 이는 파노라마 방사선사진만으로 결정된 임플란트 길이는 이상적인 임플란트 길이보다 짧게 나타나 최대 길이를 얻는 것이 중요한 경우 CT사진이 도움이 된다고 한 Reddy 등<sup>18</sup>의 결과와 일치한다. 단 견치부의 경우 파노라마 방사선사진에서 비강의 측벽과 상악동의 전방경계사이의 골주 부위가 마치 가용 골인 것처럼 관찰되어 가용 치조골 측정치가 길게 나왔으나 절단면 CT사진에서도 실제로 가용성으로 관찰된 경우는 극히 드물었다. 따라서 Misch<sup>2</sup>가 언급했던 비강의 측벽과 상악동의 전방경계사이의 골주부위에서 가용치조골을 결정할 때는 실제보다 과장되어 나타나는 경우가 많아 주의가 요망된다 하겠다.

본 연구 결과를 종합해 보면, 상악동저 거상술시 개인차와 술후 흡수를 고려해 볼 때 5 mm 거상시 0.96 cm<sup>3</sup>, 10 mm 거상시 2.79 cm<sup>3</sup>, 15 mm 거상시 5.58 cm<sup>3</sup>, 20 mm 거상시 8.96 cm<sup>3</sup> 이상의 이식골량이 요구되며, 또한 파노라마방사선사진에서의 상악 치조골량 측정치는 CT사진에서의 측정치와 부위에 따라 길거나 짧게 평가되어 임플란트 길이 결정시 주의가 요구된다고 하겠다.

## 참고 문헌

1. 대한구강악안면방사선교수협의회. 구강악안면방사선학. 제3판. 서울: 나래출판사; 2001. p. 494-9.
2. Misch CE. Diagnostic evaluation. In: Misch CE. Contemporary implant dentistry. St. Louis: Mosby-Year book, Inc.; 1993. p. 103-21.
3. Hobo S, Ichida E, Garcia LT. Osseointegration and occlusal rehabilitation. Tokyo: Quintessence publishing Co., Ltd.; 1989. p. 64-73.
4. 홍병희, 한원정, 김은경. 치과 임플란트 치료 계획을 위한 나선형 일반단층촬영과 전산화 단층촬영시 흡수선량 및 유효선량 평가. 대한구강악안면방사선학회지. 2001; 31 : 165-73.
5. Smiler DG, Johnson PW, Lozada JL, Misch C, Rosenlicht JL, Wagner JR, et al. Sinus lift grafts and endosseous implants. Treatment of the atrophic posterior maxilla. Dent Clin North Am 1992; 36 : 151-88.
6. Kent JN, Block MS. Simultaneous maxillary sinus floor bone grafting and placement of hydroxylapatite-coated implants. J Oral Maxillofac Surg 1989; 47 : 238-42.
7. Keller EE, Eckert SE, Tolman DE. Maxillary antral and nasal one-stage inlay composite bone graft. J Oral Maxillofac Surg 1994; 52 : 438-47.
8. Lsaksson S. Evaluation of three bone grafting techniques for severely resorbed maxillae in conjunction with immediate endosseous implants. Int J Oral Maxillofac Implants 1994; 9 : 679-88.
9. Fugazzotto PA, Viassis J. Long-term success of sinus augmentation using various surgical approaches and grafting materials. Int J Oral Maxillofac Implants 1998; 13 : 52-8.
10. Smiler DG, Holmes RE. Sinus lift procedure using porous hydroxyapatite: a preliminary clinical report. J Oral Implantol 1987; 13 : 239-53.
11. Lundgren S, Moy P, Johansson C, Nilsson H. Augmentation of the maxillary sinus floor with particulated mandible: a histologic and histomorphometric study. Int J Oral Maxillofac Implants 1996; 11 : 760-6.
12. Nishibori M, Betts NJ, Salama H, Listgarten MA. Short-term healing of autogenous and allogenic bone grafts after sinus augmentation: a report of 2 cases. J Periodontol 1994; 65 : 958-66.
13. Moy PK, Lundgren S, Holmes RE. Maxillary sinus augmentation: histomorphometric analysis of graft materials for maxillary sinus floor augmentation. J Oral Maxillofac Surg 1993; 51 : 857-62.
14. Li KK, Stephens WL, Gliklich R. Reconstruction of the severely atrophic edentulous maxilla using Le Fort I osteotomy with simultaneous bone graft and implant placement. J Oral Maxillofac Surg 1996; 54 : 542-6.
15. Uchida Y, Goto M, Katsuki T, Soejima Y. Measurement of maxillary sinus volume using computerized tomographic images. Int J Oral Maxillofac Implants 1998; 13 : 811-8.
16. Ucbida Y, Goto M, Katsuki T, Akiyoshi T. A cadaveric study of maxillary sinus size as an aid in bone grafting of the mxillary sinus floor. J Oral Maxillofac Surg 1998; 56 : 1158-63.
17. Arijji Y, Kuroki T, Moriguchi S, Arijji E, Kanda S. Age changes in the volume of the human maxillary sinus: a study using computed tomography. Dentomaxillofac Radiol 1994; 23 : 163-8
18. 박창희, 김기덕, 박창서. 전산화단층사진술을 이용한 상악동 체적의 측정. 대한구강악안면방사선학회지 2000; 30 : 63-70.
19. Reddy MS, Mayfield-Donhoo T, Vanderven FJ, Joffcoat MK. A comparison of the diagnostic advantages of panoramic radiography and computed tomography scanning for placement of root form dental implants. Clin Oral Implants Res 1994; 5 : 229-38.
20. Schropp L, Wenzel A, Kostopoulos L, Denmark A. Impact of conventional tomography on prediction of the appropriate implant size. Oral Surg Oral Med Oral Pathol Oral Radiol Endod 2001; 92 : 458-63.
21. Breiman RS, Beck JW, Korobkin M, Glenny R, Akwari OE, Heaston DK, et al. Volume determinations using computed tomography. AJR Am J Roentgenol 1982; 138 : 329-33.
22. Johansson B, Grepe A, Wannfors K, Aberg P, Hirsch JM. Volumetry of simulated bone grafts in the edentulous maxilla by computed tomography: an experimental study. Dentomaxillofac Radiol 2001; 30 : 153-6.
23. Checkley DR, Zhu XP, Antoun N, Chen SZ, Isherwood I. An Investigation into the problems of attenuation and area measurements made from CT Images of pulmonary nodules. J Comput Assist Tomogr 1984; 8 : 237-43.
24. Keller JM, Edwards FM, Rundle R. Automatic outlining of regions on CT scans. J Comput Assist Tomogr 1981; 5 : 240-5.
25. Hirsch JM, Ericsson I. Maxillary sinus augmentation using mandibular bone grafts and simultaneous installation of implants. A surgical technique. Clin Oral Implants Res 1991; 2 : 91-6.
26. Thanyakarn C, Hansen K, Rohlin M, Akesson L. Measurements of tooth length in panoramic radiographs. 1: the use of indicators. Dentomaxillofac radiol 1992; 21 : 26-30.
27. Thanyadarn C, Hansen K, Rohlin M. Measurements of tooth length in panoramic radiographs. 2: observer performance. Dentomaxillofac Radiol 1992; 21 : 31-5.
28. Schulze R, Krummenauer F, Schalldach F, Hoedt B. Precision and accuracy of measurements in digital panoramic radiography. Dentomaxillofac Radiol 2000; 29 : 52-6.
29. Larheim TA, Svanaes DB, Johannessen S. Reproducibility of radiographs with the orthopantomograph 5: Tooth-length assessment. J Oral Surg 1984; 58 : 736-41.
30. Stramotas S, Geenty JP, Petocz P, Darendeliler MA. Accuracy of linear and angular measurements on panoramic radiographs taken at various positions in vitro. Eur J Orthod 2002; 24 : 43-52.
31. Rutger HK, Stellingsma K, Raghoebar GM, Vussink A. Bone height measurements on panoramic radiographs. Oral Surg Oral Med Oral Pathol Oral Radiol Endod 1997; 84 : 430-5.