

개의 단순 간내성 간문맥전신단락증의 영상진단학 및 치료 1예

전혜영 · 장동우¹

서울대학교 수의과대학

Radiographic and Ultrasonographic Diagnosis of Single Intrahepatic Portosystemic Shunt in a Dog

Hyeyoung Chun and Dongwoo Chang¹

College of Veterinary Medicine, Chungbuk National University

Abstract : A 4-month-old 5.7 kg male Golden retriever with history of seizure, depression, lethargy and anorexia was referred to Veterinary Medical Teaching Hospital, Chungbuk National University. Hematologic examination revealed microcytosis and nonregenerative anemia. Serum chemical values showed increased serum ammonia (423 μ mol/L), ALP (1101 U/L), r-GTP (13.9 U/L) and CPK (1454 U/L), and decreased total protein (4.9 g/dl) and BUN (1.6 mg/dl). Microhepatia was shown in survey abdominal radiographs. Color doppler ultrasonographic examination revealed dilated tortuous vein with turbulent flow within liver parenchyma. Intraoperative jejunoportography and intraoperative ultrasonography confirmed the location and size of single intrahepatic shunt vessel in the left medial liver lobe. Also, the anomalous vessel entering the caudal vena cava was identified beneath the diaphragm. The shunting vessel was ligated with using an Ameroid constrictor. General conditions, hematologic and serum chemical values resolved gradually after surgery. One month after surgery abdominal radiograph showed normal gastric axis and it was consistent with the normal size liver. Normal echogenicity of liver and enlargement of portal vein were shown in ultrasonography. It is assumed that survey radiography and ultrasonography are useful for diagnosis of single intrahepatic shunt in a dog and especially jejunoportography vein portography and intraoperative ultrasonography are suitable for confirmation of the anatomic location and size of the shunting vessels.

Key words : dog, single intrahepatic portosystemic shunt, ultrasonography

서 론

간문맥전신단락증(portosystemic shunt, PSS)은 간으로 유입되어야 하는 복강 내의 위, 장관, 비장 또는 췌장으로부터의 혈액이 비정상적인 혈관의 단락에 의하여 전신순환으로 유입되는 질환이다³⁴.

PSS는 선천적 PSS와 간문맥내에 비정상적인 고혈압이 원인인 되어 발생하는 후천적인 PSS로 분류된다. 위치에 따라 PSS가 발생한 부위가 간내인 경우 간내성 PSS, 단락이 간의에서 발생하는 간외성 PSS로 분류하며, 단락된 부위의 수에 따라 단락이 한 부위에 발생한 단순 PSS와 여러 곳에서 발생한 다발성 PSS로 분류할 수 있다. 선천성 간내성 PSS는 단락 혈관이 진행되는 방향에 왼쪽 분할 단락, 중심 분할 단락 및 오른쪽 분할 단락으로 분류할 수 있다¹⁸. 선천성 간외성 단락의 발생 부위는 문맥과 후대정맥간, 문맥과 기정맥간, 좌측 위정맥과 후대정맥간, 비장정맥과 후대정맥간, 좌측 위정맥, 전측 장간막 정맥, 후측 장간막 정맥 또는 위십이지장 정맥과 후대정맥간 그리고 위의 이상 혈관들이 복합적으로 발생 가능하다^{1,29}.

선천적 PSS는 순혈종의 개에서 호발되며, 6개월령 전후로 환자의 대부분이 임상 증상을 나타내나 간혹, 1년령에서 10년령까지 나타날 수 있다. 간내성 선천성 단락은 일반적으로 Labrador retriever와 같은 대형견에서 호발하고, 간외성 선천성 단락은 대개 요크셔테리어와 미니어처 슈나우저와 같은 작은 toy종에서 호발 한다^{32,34}.

선천성 간문맥전신단락증 환자는 성장이 지연되며, 간헐적 식욕부진, 침울, 구토, 다뇨 및 혈변 등을 보이며 이차적으로 발생한 요결석증에 의하여 혈뇨, 단백뇨, 무뇨 및 요도폐색 등의 증상을 보이기도 한다. 비정상적인 담즙산 대사로 인해 구토, 설사, 식욕결핍, 유연이 일어난다. 환자는 간대사의 장애에 의해 혈액내 암모니아가 요소로 전환되지 못하여 암모니아 수치가 증가한다. 증가한 암모니아는 중추 신경계를 자극하여 환자는 간성혼수 증상을 나타내기도 한다⁸.

혈액검사서 소형적혈구증을 동반한 중등도의 재생불량성 빈혈이 나타날 수 있으며¹⁴, 혈청검사서에서는 BUN, 알부민, 혈청 총단백, 콜레스테롤 및 혈당의 저하가 관찰되며, 암모니아, ALT, AST 및 ALP 등이 증가하게 된다. 또한 간기능의 저하로 인한 응고계 부전이 나타날 수 있다⁹. 실험실 검사에 의한 확진은 ammonia tolerance test나 serum bile acid 측정으로 한다^{5,20}.

복부 일반 방사선 사진에서는 간의 크기가 정상보다 작은

¹Corresponding author.
E-mail :

것이 특징적이며, 초음파를 통하여 단락이 되어있는 혈관을 직접 확인할 수 있다. 일반적으로 간외성 단락은 간내성 단락보다 초음파학적 확인이 어렵다. 단락된 혈관이 장내 gas에 의해 가려지거나 늑골 또는 폐에 겹쳐짐에 의해 방해받기 때문이다^{15,27}.

술중 양성조영술과¹ 핵의학적인 방법¹²으로 간문맥전신단락증을 확인할 수 있다. PSS의 해부학적인 특징과 정확한 동정을 하기 위해서는 수술하는 동안에 직접적인 검사를 하거나 장간막정맥조영술 방법을 수행한다.

간문맥전신단락증의 치료는 내과적인 방법과 수술적인 방법이 있다. 내과적인 치료로는 저단백식, lactulose, 항생제 투여가 있다. 수술적인 방법으로 단락을 결찰해주는 것이 근본적인 방법이다^{16,34}. 수술적인 결찰법에는 단락혈관을 봉합사로 직접 결찰하는 방법과 Vogt 등³⁰이 보고한 Ameroid constrictor를 이용하여 단락 혈관을 서서히 폐쇄시키는 방법이 있다.

본 예에서는 4개월령의 수컷 골든 리트리버에서 발생한 선천성 간내성 간문맥전신단락증에 대한 임상증상, 방사선학적 및 초음파학적 진단 및 Ameroid constrictor를 이용한 치료와 그 경과 등을 보고하고자 한다.

증 례

병력 및 품고

골든 리트리버(4개월령, 체중 5.7 kg의 수컷)가 허탈, 식욕 부진, 기면 및 경련을 주증상으로 충청북도 소재 인근 동물병원에 내원하여 검사를 실시하던 중 AST, ALT 및 r-GTP 수치와 total protein과 albumin 수치의 저하로 간질환이 의심되어 충북대학교 부속동물병원으로 의뢰되었다.

일반신체검사

내원 시 환측은 연령에 비해 성장이 지연되어 있었고, 다소 마른 편이었으며, 식욕과 활동성은 감소해 있었다. 다음 다뇨를 나타냈으며, 체온, 심박수 및 호흡수는 각각 38.6°C, 136회/분 및 68회/분이었다.

혈액검사 및 혈청학적 검사

혈액검사에서 백혈구와 호중구는 각각 20.54 K/ μ l 및 19.02 K/ μ l로 증가된 소견을 보였으며, 림프구는 0.69 K/ μ l로 감소된 결과를 확인할 수 있었다. 소형적혈구증을 동반한 중등도의 재생불량성 빈혈을 나타냈다. 혈청화학 검사에서 ammonia, ALP, r-GTP 및 CPK 수치가 각각 423 μ mol/L, 1101 U/L, 13.9 U/L 및 1454 U/L로 상승되었고, total protein과 BUN이 4.9 g/dl과 1.6 mg/dl로 저하되어 있었다 (Table 1).

뇨검사

뇨검사에서 단백뇨, 뇨당 및 crystaluria (ammonium urate)가 관찰되었다.

Table 1. Serum profiles of a Golden Retriever dog

Item	Unit	Result	Reference value
Total protein	g/dl	3.7	5.4~7.1
Albumin	g/dl	3	2.6~3.3
AST	U/L	63	23~66
ALT	U/L	106	21~102
ALP	U/L	1101	29~97
r-GTP	U/L	8.7	1.2~6.4
BUN	mg/dl	7.3	7~20
Creatinine	mg/dl	0.4	0.5~1.5
Total Cholesterol	mg/dl	149	135~270
Glucose	mg/dl	97	65~118
Triglyceride	mg/dl	18	21~116
Total bilirubin	mg/dl	0.3	0.1~0.5
CPK	U/L	1454	42~530
Globulin	g/dl	0.7	2.7~4.4
A/G ratio		4.3	0.59~1.11
Ammonia	μ mol/dl	423	30~60

진단 영상학적 검사

복강의 단순 방사선 촬영 외측상과 복배상에서 공기로 채워진 위축이 전방으로 변위되고 간의 음영이 작게 관찰되었으며, 복강장기의 대비도는 감소되어 나타났다(Fig 1a, 1b). 초음파검사상에서 간실질의 에코 증가와 간실질내 이중의 hyperechoic하게 관찰되는 간문맥 수가 현저히 줄어든 것을 확인할 수 있었으며, 간내에 비정상적으로 확장된 정맥과 내부에 와류를 보이는 혈관이 관찰되었다(Fig 2).

장간막정맥조영술은 공장과 연해 있는 장간막의 일부를 복강외로 견인하여 장간막정맥에 24G 카테터를 장착하고 양성조영제 iohexol (Omnipaque®, Nycomed Ireland Ltd, Ireland)을 주입하여 실시하였다. 방사선사진상에서 장간막정맥을 통해 주입된 조영제 음영이 비정상적으로 확장된 단락혈관을 따라 후대정맥으로 유입되는 것이 확인되었으며, 간실질 내에서 조영제 음영은 거의 확인되지 않았다(Fig 3a, 3b). 개복 후 실시한 간초음파 검사에서는 간의 좌내측엽에서 확장되고 내부에 와류를 보이는 혈관 분절이 확인되었다(Fig 4). 이를 통하여 단락혈관의 위치를 확인한 후 검상들기까지 절개선을 연장하였다. 육안적으로 단락혈관은 간실질 내에서 기시하였으며, 간실질외에서 횡격막 열공 부위의 후대정맥에 유입하는 것을 관찰할 수 있었다. 따라서 본 질환은 단순 간내성 전신문맥단락증으로 진단하였다.

치 료

술전 lactulose (듀파락 시럽®, 중외제약, 0.5 mg/kg, po, tid)를 하루에 세 번 0.5 ml/kg으로 경구투여 하였으며, 저단백질 사료를 하루에 세 번 급여하였다.

수술은 atropine(황산아트로핀주사액®, 대한약품공업주식회

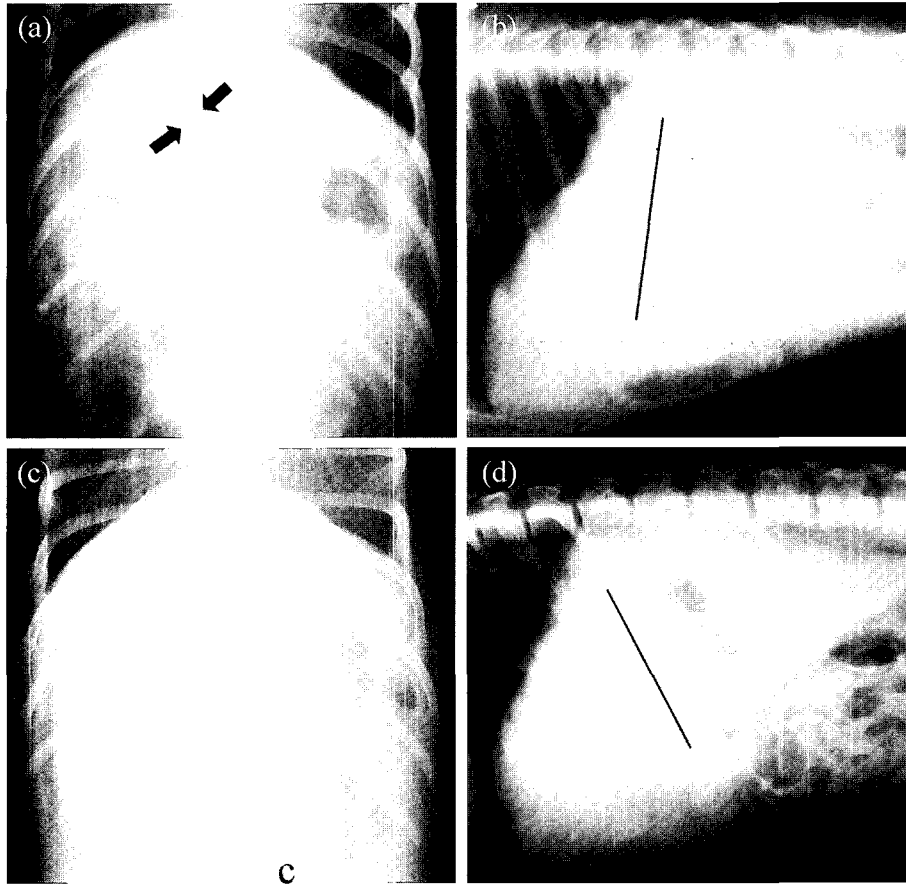


Fig 1. Plain radiograph of the dog with portosystemic shunt. Ventrodorsal (a) and right lateral view (b) before surgery. The pylorus and body of stomach are displaced cranially (black arrows) and the axis of the stomach (black line) is displaced cranially in lateral projection (b). Ventrodorsal (c) and lateral view (d) 37day after surgery. Gastric axis is parallel to 11th rib and it is consistent with the normal liver size (d).

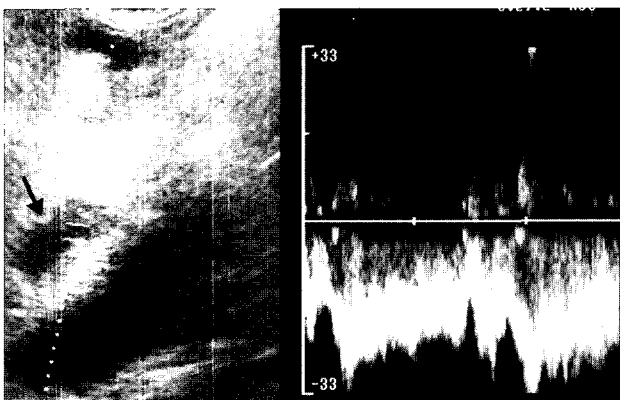


Fig 2. Duplex Doppler ultrasonographic findings of the dog with portosystemic shunt. Dilated tortuous vein (arrow) with turbulent flow is seen within the liver parenchyma.

사)을 0.04 mg/kg의 용량으로 피하주사한 후 100% 산소하에서 4% isoflurane (이소플루란액®, Rhodia)으로 마취를 유도하여 기관 튜브를 삽관 한 후 2% isoflurane으로 마취를 유

지하였다.

단락혈관을 둔성 분리한 후 내경 5 mm의 Ameroid constrictor (Research Instrument N.W., INC., USA)를 단락혈관 주위에 장착하고, 장간막정맥조영술을 다시 실시하여 Ameroid constrictor의 올바른 장착유무를 확인하였다. 장간막 정맥에 장착한 카테터를 제거하고 복강세척을 실시한 후 일반적인 방법에 따라 폐복하였다.

술 후 4일간 입원하여 임상증상을 관찰하였으며 ampicillin (엠펜린®, 종근당, 300 mg/kg, po, q12h), metronidazol (성진메트로니다졸®, 성진제약주식회사, 7.5 mg/kg, po, q12h) 및 lactulose (듀파락 시럽®, 중외제약, 0.5 mg/kg, po, tid)를 투여하였다. 처방식은 술 후 D/D (프리스크립션 다이어트 캐나인 에이디 캔, Hill's a pet nutrition, po, tid)와 A/D (프리스크립션 다이어트 캐나인 디/디 캔, Hill's a pet nutrition, po, tid)를 혼합 급여하였다.

예 후

술 후 활력은 개선되었으며, 식욕도 증가하였다. vital sign에서 이상 소견은 나타나지 않았다.

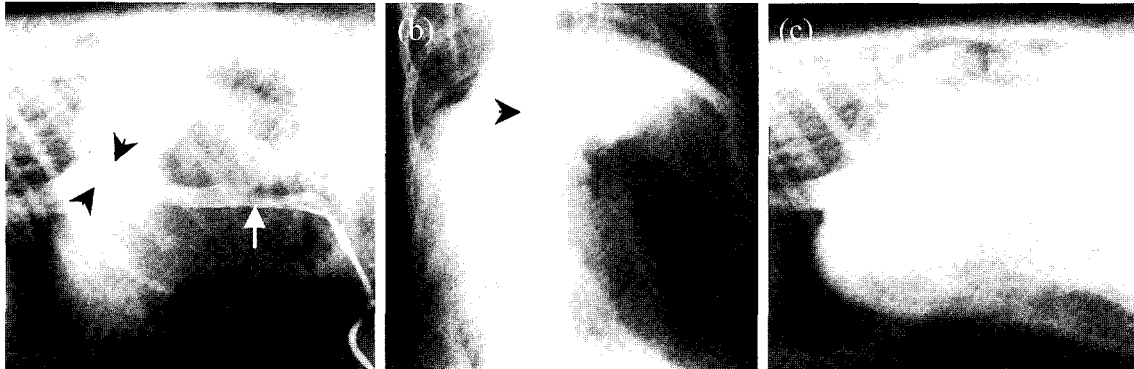


Fig 3. Intraoperative jejunum vein portogram of the dog with single intrahepatic portosystemic shunt. Contrast medium was injected into the jejunum vein and pass into the portal vein (black arrow). However, contrast medium is not observed in the liver parenchyma because it bypass the liver by the shunt vessel (black arrow heads) in ventrodorsal (a) and lateral view (b). Ameroid constrictor placed around an intrahepatic portacaval shunt (c).

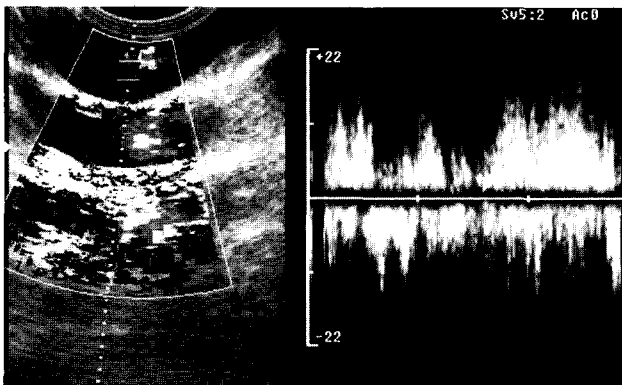


Fig 4. Intraoperative color Doppler ultrasonographic imaging of the dog with single intrahepatic portosystemic shunt. Dilated double shunt vessel with turbulent flow was identified in the left medial liver lobe.

술 후 실시한 혈액검사에서는 소형적혈구증을 동반한 중등도의 재생불량성 빈혈이 술 후 37일에는 정상으로 회복된 것을 확인할 수 있었다. 혈청 화학 검사에서는 혈청 ALP와 CPK는 서서히 감소하였으나 4주까지 정상으로 회복되지 않았고, r-GTP는 술 후 증가하다가 술 후 3일 부터 감소하였지만 4주 까지 정상으로 회복되지 않았다. ammonia는 술 후 1일에는 급격히 감소되어 14 $\mu\text{mol/L}$ 으로 정상으로 회복되었으나, 그 후에는 서서히 증가하다가 감소하여 3주에는 정상으로 회복되었다. Total protein는 서서히 증가하였지만 3주 까지 정상으로 회복되지 않았으며, BUN은 술 후 감소하기 시작하였다가 서서히 증가하여 3주에는 정상으로 회복되었다(Fig 5).

술 후 37일에 실시한 단순 방사선 촬영시 복강의 외측상에서 위축이 11번 늑골과 평행하게 위치하는 것이 관찰되었고(Fig 1c, 1d), 초음파 검사에는 간내 다수의 간문맥 음영이 관찰되었다(Fig 6).

이상을 종합하면, 임상증상, 혈청화학적 검사, 초음파학적 및 방사선학적 검사를 통해 단순 간내성 간문맥전신단락증을 진단하였으며, Ameroid constrictor를 단락혈관에 적용하여 이 질환이 치유되었음을 확인할 수 있었다.

고 찰

선천적으로 발생하는 간문맥전신단락증의 원인은 정확히 알려져 있지 않으나 간문맥압이(8-10 mmHg) 후대정맥압(4-0 mmHg)보다 높기 때문에 인해 태생기 이후에 열려있던 혈관들이 닫히지 않고 잔류하여 혈류가 간을 거치지 않고 바로 후대정맥이나 기정맥을 통해 전신순환으로 유입되어 발생하는 것으로 알려져 있다³¹. 후천적으로 간경화 등의 원인에 의해 간문맥 내에 비정상적인 고혈압이 발생하여 문맥과 전신 혈관 사이에 기능을 수행하지 않던 연결 혈관에 교통이 발생하면서 일어나는 후천적인 간문맥전신단락증으로 분류된다⁸.

위치에 따라 간문맥전신단락증이 발생한 부위가 간내인 경우 간내성 간문맥전신단락증, 간외에서 단락이 발생하는 간외성 간문맥전신단락증으로 분류되며, 단락된 부위의 수에 따라 단락이 한 부위에 발생한 단순 간문맥전신단락증과 두 곳 이상에서 발생한 다발성 간문맥전신단락증으로 분류할 수 있다³⁴. 간외성 단락의 발생 부위는 문맥과 후대정맥간, 문맥과 기정맥간, 좌측 위정맥과 후대정맥간, 비장정맥과 후대정맥간, 좌측 위정맥, 전측 장간막 정맥, 후측 장간막 정맥 또는 위십이지장 정맥과 후대정맥간 그리고 위의 이상 혈관들이 복합적으로 발생하는 경우가 있을 수 있다⁸. 개에서 간내성 단락은 출생 이후에 정맥관이 폐쇄되지 않는 경우 또는 다른 간실질 내에서 문합(간문맥과 간정맥 또는 후대정맥 사이에)이 발생했기 때문이다. 간내성 단락은 후대정맥으로 유입되기 전에 지나가는 간내 분할에 따라 구분할 수 있다. 오른쪽 분할 단락(right divisional shunt)은 꼬리엽의 꼬리 돌기 또는 오른쪽 외측엽을 통해서 지나간다; 중심 분할 단락

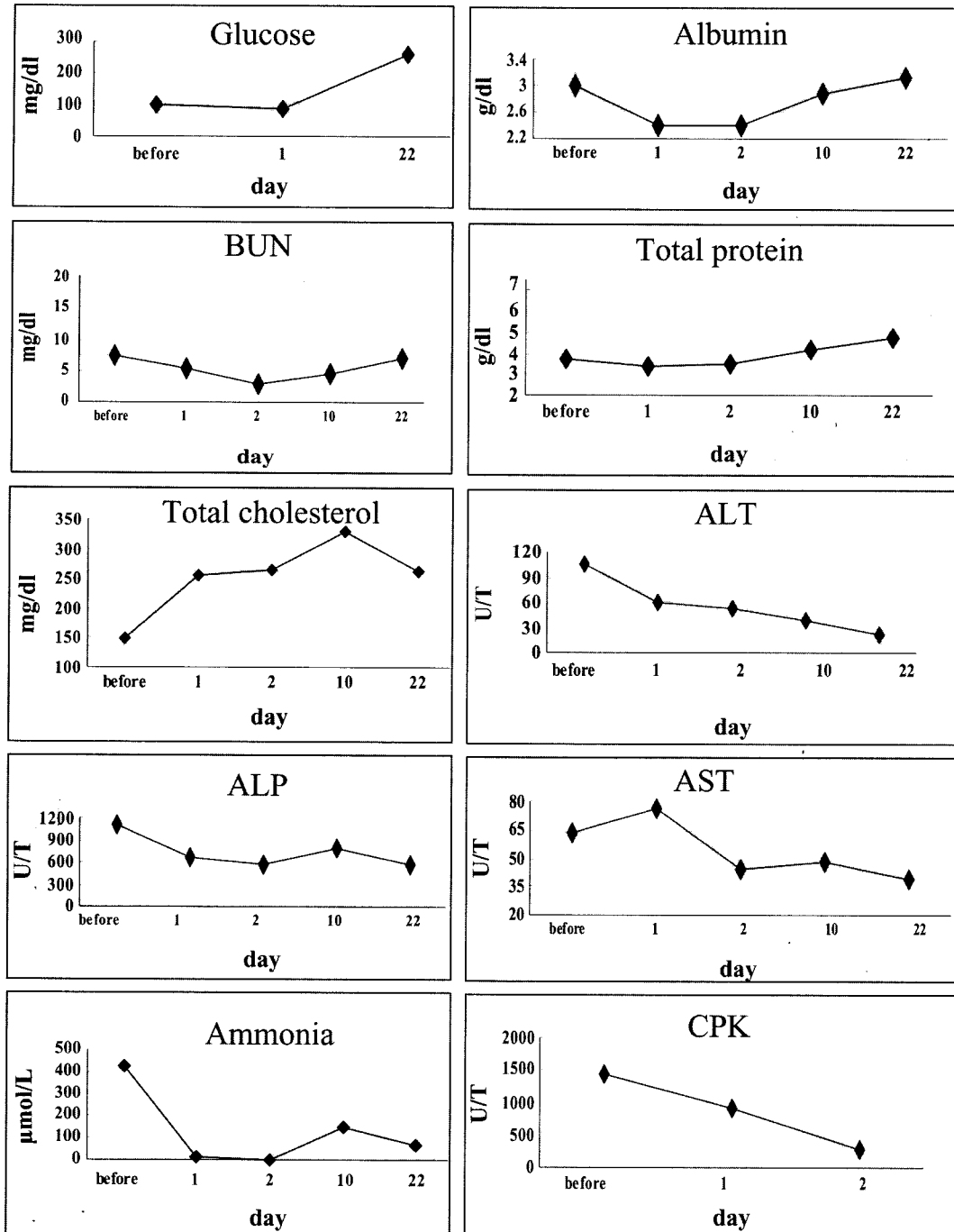


Fig 5. Changes in serum chemical values after surgical treatment of single intrahepatic portosystemic shunt in a dog (1:post operation 1 day, 2:post operation 2 day, 10:post operation 10 day, 22:post operation 22 day).

(central divisional shunt)은 후대정맥으로 들어가기 전에 네 모 엽 또는 오른쪽 내측엽을 통해서 지나간다. 그리고 왼쪽 분할 단락(left divisional shunt)은 후대정맥으로 들어가기 전에 꼬리엽의 유두 돌기, 왼쪽 외측엽 또는 왼쪽 내측엽을 가로지른다^{18,25}. 간내성 선천성 단락은 일반적으로 Labrador retriever와 같은 대형견에서 다발하고, 간외성 선천성 단락은 대개 Yorkshire terrier, Miniature schnauzer, Shih tzu와 같

은 소형견종에서 주로 발생한다고 보고하였다⁵. 본 증례에서는 4개월령의 골든리트리버에서 장간막 정맥 조영술을 통하여 단락 혈관이 간실질의 좌측에 위치하는 것을 확인하였고, 술중 초음파를 통하여 좌측 내측엽에 단락혈관이 위치하는 것을 통하여 단순 간내성 간문맥 전신 단락증으로 진단되었다. 이는 어린 연령의 대형견종에서 간내성 선천성 단락이 자주 발생한다는 Center⁵ 등의 보고와 일치하는 경향을 보였

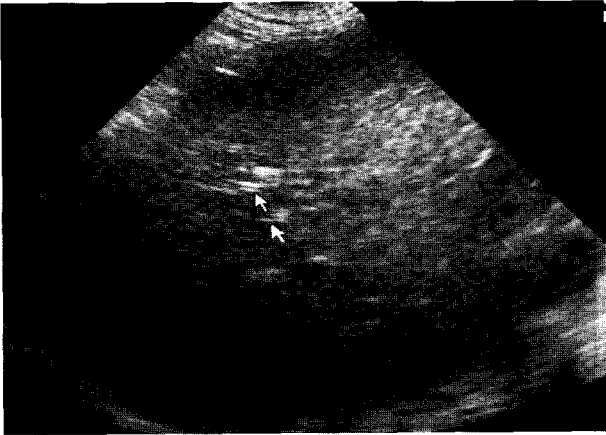


Fig 6. Ultrasound image of the dog with single intrahepatic portosystemic shunt 37 days after surgery. A lot of echogenic double line(arrows) representing portal vein branches were shown throughout the liver parenchyma.

으며, White³³ 등이 보고한 좌측엽에서 간내성 간문맥 단락증이 다발한다는 내용과도 일치하는 경향을 보였다.

정상 간은 간문맥으로부터 80%, 간동맥으로부터 20%의 혈액을 공급받는다. 그러나 간문맥전신 단락증의 환자의 경우에는 간문맥으로부터의 혈류가 감소되어 미만성의 간엽세포 허탈로 인한 간 실질의 위축과 함께 간동모양혈관이 확장된다. 간동맥 직경은 보상성으로 더욱 커지게 된다^{5,35}. 본 증례에서도 일반 방사선 사진 외측상에서 위축이 11번째 늑골과 비교하여 전축으로 변위되는 등, 간이 위축된 소견이 관찰되었다.

간문맥전신단락증이 발생하는 경우 간으로의 영양 공급과 간에서의 노폐물 제거에 이상이 발생하게 되므로, 성장이 지연되고 쉽게 저혈당증이 발생하며, 선천적인 간문맥전신단락증의 50%에서는 암모니아 유레이트 결석이 병발한다^{6,26}. 후천적으로 간문맥전신단락증이 발생하는 경우 황달이나 구토, 빈혈 등 간기능 저하시 나타나는 일반적인 임상 증상이 심하게 보이기도 한다². 암모니아, mercaptans, short-chain fatty acids, γ -aminobutylic acid 같은 독소에 대한 간 해독이 부적절하게 수행되어 식욕 부진이나 침울, 기면 등을 보이고, 진행되면 시력 소실, 발작, 행동 이상, 보행 실조 등의 간성 혼수 증상이 나타나게 되고, 이러한 증상은 식 후 더욱 심해지는 특징을 갖는다. 간의 혈류량이 감소하고 인슐린, 글루카곤, 영양분 같은 hepatotrophic factor가 부족하여 간의 위축이 발생하고, 말기에는 저알부민혈증에 의해 부종과 복수가 나타나게 된다^{3,8,17,23}. 본 증례에서도 환자는 성장지연, 허탈, 식욕부진, 기면 및 경련이 주증상으로 나타나, Butterworth³ 등이 보고한 바와 유사한 경향을 나타내었다.

간문맥전신단락증의 진단을 위한 혈청화학 검사에서 간세포의 기능 장애는 저단백혈증, 저알부민혈증, 저혈당증, BUN 저하에 의해 알 수 있으며 ALT, AST, ALP는 정상이거나 두 배 혹은 세 배 정도의 미약한 증가를 보일 수 있다^{10,24}.

그러나 일반적으로 실시하는 혈액 검사나 혈청 검사 소견에서는 특이적 이상을 보이지 않는 경우가 많다고 한다. 확진을 위한 혈청학적 검사로는 sulfobromophthalein 배출시험, ammonia tolerance test 또는 serum bile acid 측정 등이 있다. 그러나 sulfobromophthalein 배출시험은 일선 병원에서 시행하기가 어렵고 ammonia tolerance test는 선천적인 PSS의 진단에 있어서 serum bile acid 측정과 같은 정도의 민감성을 갖는다. 그러나, hyperammonemia는 PSS가 있는 경우 일반적으로 나타나는 소견이지만 정상으로 나타나는 경우도 있다^{4,20}. 본 증례에서는 Havig과 Tobias¹⁰가 보고한 바와 같이 혈청검사상 ammonia, AST, ALT 및 r-GTP 수치의 증가와 total protein과 albumin 수치의 저하가 나타났다. 그러나 이와 같은 혈청검사 결과는 간경변, 림프세포성 담관염과 화농성 담관염에서도 나타날 수 있으므로, 혈청검사로 확진을 내릴 수는 없었다.

일반 방사선 검사 상에서, 간으로 공급되는 간문맥의 혈류량이 감소하고, hepatotrophic factor의 부족으로 간의 크기가 작다(소간증; microhepatica). 신장 종대는 때때로 개와 고양이에서 PSS와 함께 나타나는 경우가 보고 되었는데, 신장의 비대는 신장의 혈류량이 증가하고 심박출량이 증가하면서 사구체의 여과율이 증가하여 나타나는 것으로 알려져 있다¹⁶. 초음파 검사를 통해서도 간의성 보다는 간내성 PSS의 진단에 더 효과적이라고 알려져 있다. 초음파 검사는 개인의 기술에 많이 의존하고 민감도가 낮으며 진성 PSS 중 40%만이 진단되는 것으로 알려져 있지만^{15,27}, 본 증례에서는 초음파를 통하여 단락이 되어있는 혈관을 직접 확인할 수 있었다. PSS를 확진하기 위한 진단영상방법에는 술중 혈관 조영술 또는 핵의학검사법이 있으며, 이외에도 cranial mesenteric angiography, jejunal vein portography 및 transabdominal splenoportography등이 있다³³. 혈관 조영술에서 장간막 정맥에 카테터를 장착하는 것은 개복술이 필요하므로 보통 단락의 외과적 결찰 또는 단락 혈관을 교정하기에 앞서 실시한다. 본 예에서는 확진을 위해 술중에 실시하는 장간막정맥조영술을 사용해서 단락혈관의 수, 해부학적 위치와 그 크기를 정확히 평가할 수 있었으며, 이것은 정³⁶ 등의 보고와 일치하였다.

간문맥전신단락증의 치료는 수술적인 방법으로 단락혈관을 폐쇄하는 것이 근본적인 방법이지만 수술을 실시하기 이전에 내과적인 방법으로 환축의 전신적인 상태를 교정해 주어야 한다. 저단백 사료를 급여하며, ampicillin과 metroniazol과 같은 항생제를 투여하고, lactulose를 투여함으로써 암모니아의 생성을 억제시켜 주어야 한다⁸. 본 예에서도 lactulose와 요소분해생성세균의 수를 줄여주는 ampicillin이나 metronidazole과 같은 경구용 항생제로 내과적인 처치를 하였지만, 뚜렷하게 임상증상이 호전되지 않았다.

수술적인 방법으로는 단락혈관을 직접 결찰하는 방법과 Ameroid constrictor를 이용하여 서서히 폐쇄시키는 방법이 있다¹⁶. 단락혈관을 직접 결찰할 경우에는 간문맥압을 측정하면서 결찰후의 간문맥압이 결찰전보다 10 cmH₂O이상 높지

않거나 최종 간문맥압이 20 cmH₂O를 넘지 않도록 하여야 하며 복강장기의 울혈여부를 세밀하게 관찰한 후에 울혈이 없음을 확인한 다음 수술을 마쳐야 한다. 간문맥압이 위의 기준을 만족시키지 못할 경우에는 완전결찰을 하지 않고 수술을 마친 후 수개월 후에 다시 재수술을 하여야 하는 단점이 있다. 이러한 기준을 만족하지 않을 경우에는 환자는 수술 후에 복강장기의 울혈, 간의 고혈압 등의 증상으로 인해 경련 등의 증상을 일으킬 수 있으며 수일 내에 사망할 수 있다^{11,19}. Ameroid constrictor는 1950년대에 처음으로 개발되었으며 흡습성이 강한 casein을 압축하여 가운데에 혈관이 들어갈 수 있는 홈을 만들고 외부는 stainless steel로 감싸놓은 형태로 만들어져 있다. 혈관에 장착하여 놓을 경우 처음 2주간은 casein이 급속히 팽창하여 이후 2개월에 걸쳐 서서히 팽창하면서 혈관을 완전히 폐쇄시키게 된다²⁸. Vogt³⁰ 등이 처음으로 개에서의 간외성 단순 간문맥전신단락증에서 사용한 증례를 보고하였으며, 이후 간내성 PSS의 교정 후 발생하는 간문맥압을 낮추기 위한 방법으로 정맥이식술로 간외성 단락을 만든 후 이식한 혈관에 Ameroid constrictor를 사용한 예¹³도 보고 되어 있다 Vogt³⁰ 등의 보고에 따르면 Ameroid constrictor는 내경이 단락혈관 직경의 70%인 것을 사용하여야 하며 그 보다 좁은 것을 사용할 경우에는 복강장기의 울혈이 발생한다고 하였다. 본 예에서는 간내성 단락임에도 불구하고, 단락혈관이 횡격막 아래에서 후대정맥과 교통된 증례였다. 따라서 문맥압을 측정하면서 결찰할 필요성은 없다고 판단되어, 단락혈관에 Ameroid constrictor를 장착할 수 있었다.

간내성 PSS를 보인 10마리의 선천성에 Ameroid constrictor를 장착하여 치료한 Kyles 등의¹³ 보고에 의하면 1마리에서 폐사, 3마리에서 복수와, 3마리에서 절개부의 염증이 부작용으로 나타났다. 하지만, 본 예에서는 다른 부작용 없이 임상증상이 개선되었다. 수술 후 환자의 혈청 검사에서 ammonia, ALP, CPK와 r-GTP는 술 후 서서히 감소하였으며, total protein과 BUN은 서서히 증가하여 술 후 3주에는 정상으로 회복되었다. 술 후 37일에 실시한 단순 방사선 촬영에서 간의 크기가 정상적으로 회복된 것을 확인할 수 있었다. 또한, 간내에서 다수의 간문맥 음영이 관찰되는 정상적인 간 초음파 상이 나타났다.

결 론

골든리트리버(4개월령, 체중 5.7 kg의 수컷)가 경련, 허탈, 기면 및 식욕부진을 주 증상으로 충북대학교 부속동물병원으로 의뢰되었다. 혈액검사서 소형적혈구증을 동반한 중등도의 재생불량성 빈혈을 나타냈다. 혈청화학 검사서 ammonia, ALP, r-GTP 및 CPK수치가 각각 423 µmol/L, 1101 U/L, 13.9 U/L 및 1454 U/L로 상승되었고, total protein과 BUN이 4.9 g/dl과 1.6 mg/dl로 저하되어있었다. 단순 복부 방사선 촬영 상에서는 소간증이 관찰되었다. 초음파 검사서 간실질 내에서 와류가 있는 확장되고 구불구불한

정맥을 확인할 수 있었다. 술중에 실시한 장간막정맥조영술과 초음파로 간의 왼쪽 내측 엽에 있는 단순 간내성 단락혈관의 위치와 크기를 확인할 수 있었다. 또한, 횡격막 부근에서 후대정맥으로 들어가는 비정상적인 혈관을 확인할 수 있었다. 병력청취, 일반신체검사, 혈청화학검사 및 영상학적 검사를 통해 단순 간내성 왼쪽 전신문맥단락으로 진단하였다. 후대정맥 부근에 있는 단락혈관에 Ameroid constrictor를 장착하였다. 술 후 일반적인 신체상태, 혈액학적 수치 및 혈청학적 수치가 점진적으로 회복되었다. 술 후 한달에는 단순 복부 방사선 촬영 상에서는 정상적인 위치가 나타났고 이것에 의해 간이 정상으로 회복된 것을 확인할 수 있었다. 초음파 검사 상에서는 정상적인 간의 에코와 확장된 문맥을 관찰할 수 있었다. 이상을 종합하면 방사선학적 검사와 초음파 검사를 이용하여 단락혈관의 해부학적 위치와 크기를 확인하고 이를 통하여 단순 간내성 전신문맥단락을 진단할 수 있었으며, ameroid constrictor를 적용하여 이를 치료할 수 있었다.

참 고 문 헌

1. Birchard SJ, Biller DS, Johnson SE. Differentiation of intrahepatic versus extrahepatic portosystemic shunts in dogs using positive-contrast portography. *J Am Anim Hosp Assoc* 1989; 25: 13-17.
2. Boothe HW, et al. Multiple extrahepatic shunts in dogs: 30 cases (1981-1993). *J Am Vet Med Assoc* 1996; 208: 1849.
3. Butterworth J, et al. Selective alterations of cerebral spinal fluid amino acids in dogs with congenital portosystemic shunts. *Metab Brain Dis* 1997; 12: 299.
4. Center SA, Baldwin BH, Lahunta A, Dietze AE, Tennant BC. Evaluation of serum bile acid concentrations for the diagnosis of portosystemic venous anomalies in the dog and cat. *J Am Vet Med Assoc* 1985; 186: 1090-1094.
5. Center SA. Hepatic vascular diseases. In: *Small animal gastroenterology*. 3rd ed. Philadelphia: WB Saunders. 1996: 802-846.
6. Center SA, Magne ML. Historical, physical examination and clinicopathologic features of portosystemic vascular anomalies in the dog and cat. *Semin Vet Med Surg Small Anim* 1990; 5: 23.
7. Daniel GB, et al. Per rectal portal scintigraphy using 99mtechnetium pertechnetate to diagnose portosystemic shunts in dogs and cats. *J Vet Intern Med* 1991; 5: 23.
8. Fossum TW. Surgery of the liver. In: Fossum TW, ed. *Small animal surgery*. St Louis: CV Mosby Co 1997: 367-388.
9. Griffiths GL, Lumsden JH, Valli VEO. Hematologic and biochemical changes in dogs with portosystemic shunts. *J Am Anim Hosp Assoc* 1981; 17: 705-710.
10. Havig M, Tobias KM. Outcome of ameroid constrictor ligation of single congenital extrahepatic portosystemic shunts in cats. *J Am Vet Med Assoc* 2002; 220: 337.
11. Hunt GB, Hughes J. Outcomes after extrahepatic portosystemic shunt ligation in 49 dogs. *Aust Vet J* 1999; 77: 303.
12. Koblik PD, Hornof WJ, Breznock EM. Use of quantitative hepatic scintigraphy to evaluate spontaneous portosystemic shunts in 12 dogs. *Vet Radiol* 1983; 24: 232-236.

13. Kyles AE, Gregory CR, Jackson J, Ilkiw JE, Pascow PJ, Adin C, Samii V, Herrgesell E. Evaluation of a portocaval venograft and Ameroid ring for the occlusion of intrahepatic portocaval shunts in dogs. *Vet Surg* 2001; 30: 161-169.
14. Laflamme DP, Mahaffey EA, Allen SW, Twedt DC, Presse KW, Huber TL. Microcytosis and iron status in dogs with surgically induced portosystemic shunts. *J Vet Intern Med* 1994; 8: 212-216.
15. Lamb CR. Ultrasonographic diagnosis of congenital portosystemic shunts in dogs: Results of prospective study. *Vet Radiol Ultrasound* 1996; 37: 281.
16. Laurence D, Bellah JR, Diaz R. Results of surgical management of portosystemic shunts in dogs: 20 cases (1985-1990). *J Am Vet Med Assoc* 1992; 201: 1750-1753.
17. Maddison JE. Hepatic encephalopathy. Current concepts of the pathogenesis. *J Vet Intern Med* 1992; 6: 341.
18. Martin RA, Payne JT. *Seminars in Veterinary Medicine and Surgery (Small Animal)* 1990; 5: 134.
19. Matushek KJ, Bjorling D, Mathews K. Generalized motor seizures after portosystemic shunt ligation in dogs: Five cases (1981-1988). *J Am Vet Med Assoc* 1990; 196: 2014-2017.
20. Meyer DJ. Liver function tests in dogs with portosystemic shunts: Measurement of serum bile acid concentration. *J Am Vet Med Assoc* 1986; 188: 168-169.
21. Murphy ST, Ellison GW, Long M, et al. A comparison of the ameroid constrictor versus ligation in the surgical management of single extrahepatic portosystemic shunt. *J Am Anim Hosp Assoc* 2001; 37: 390-396.
22. Porster van Hijfte MA, et al. Per rectal portal scintigraphy in the diagnosis and management of feline congenital portosystemic shunts. *J Small Anim Pract* 1996; 37: 7.
23. Roudebush P, et al. Hepatobiliary disease. In Hand MS, et al (eds). *Small Animal Clinical Nutrition*. Mark Morris Institute, Topeka, Kan, 2000: 811.
24. Schunk CM. Feline portosystemic shunts. *Semin Vet Med Surg Small Anim* 1997; 12: 45.
25. Sleight DR, Thomford NR. *Anatomical Record* 1970; 166: 153.
26. Swalec KM. Portosystemic shunts. In Bojrab MJ, et al (eds). *Disease Mechanisms in Small Animal Surgery*. Lea & Febiger, Philadelphia, 1993: 298.
27. Tiemessen I, et al. Ultrasonography in the diagnosis of congenital portosystemic shunts in dogs. *Vet Q* 1995; 17: 50.
28. Tobias KMS, et al. Surgical approaches to single extrahepatic portosystemic shunts. *Compend Contin Educ Pract Vet* 1998; 20: 593.
29. Tobias KMS, Rawlings CA. Surgical techniques for extravascular occlusion of intrahepatic shunts. *Compend Contin Educ Pract Vet* 1996; 18: 745.
30. Vogt JC, Krahwinkel DJ, Bright RM, Daniel GB, Toal RL, Rohrbach B. Gradual occlusion of extrahepatic portosystemic shunts in dogs and cats using the Ameroid constrictor. *Vet Surg* 1996; 25: 495-502.
31. Vulgamott JC. Portosystemic shunts. *Vet Clin North Am Small Anim Pract* 1985; 15: 229-242.
32. Watson PJ, Herrtage ME. Medical management of congenital portosystemic shunts in 27 dogs-a retrospective study. *J small Anim Pract* 1998; 39: 62.
33. White RN, Burton CA, McEvoy FJ. Surgical treatment of intrahepatic portosystemic shunts in 45 dogs. *Veterinary Record* 1998; 142: 358-365.
34. Whiting PG, Peterson SL. Portosystemic shunts. In: *Textbook of small animal surgery*, 2nd ed. Philadelphia: WB Saunders. 1993: 660-677.
35. 연성찬, 남치주. 미생숙견에서 Portosystemic shunt (PSS) 의 증례. *서울대 수의대논문집* 1998; 23: 55-62.
36. 정성목, 이충호, 양정환, 김완희, 최민철, 윤정희, 이주명, 권오경, 남치주. Ameroid Constrictor를 이용한 개에서의 단순 간외성 간문맥전신단락증의 치료. *J Vet Clin* 2001; 18(4): 442-447.