

일측성 성대마비와 구개인두부전을 초기 증상으로 내원한 Amyotrophic Lateral Sclerosis 1 예

가톨릭대학교 의과대학 이비인후과학교실
박경호 · 김동현 · 김형태 · 조승호

= Abstract =

A Case of Amyotrophic Lateral Sclerosis with Unilateral Vocal Fold Palsy and Velopharyngeal Insufficiency

Kyoung-Ho Park, M.D., Dong-Hyun Kim, M.D.,
Hyung-Tae Kim, M.D., Seong-Ho Cho, M.D.

Department of Otolaryngology-HNS, College of Medicine, The Catholic University of Korea,
Seoul, Korea

Amyotrophic lateral sclerosis is an unusual pattern of distal muscular atrophy with permanent bulbar sign. Vocal fold paralysis and velopharyngeal insufficiency(VPI) due to soft palate paralysis is occasionally associated with distal muscular atrophy. Recently we experienced a case of amyotrophic lateral sclerosis whose symptom was initially expressed with hoarseness and VPI. So we report a case with review of literature.

KEY WORDS : Amyotrophic lateral sclerosis · Vocal fold paralysis · Velopharyngeal insufficiency.

서 론

성대마비는 의인성 손상, 신경계 장애, 종양 혹은 특발성으로 발생할 수 있다. 신경계 장애로 인한 성대마비는 말초에서 기인한 것이 대부분이나 약 10%에서는 중추성에 의해 발생한다고 알려져 있다.¹⁾ 중추성 기원의 원인 중에서도 매우 드문 질환인 Amyotrophic lateral sclerosis(ALS)은 뚜렷한 구중상(Bulbar sign)을 동반

하는 특이한 형태의 원위부 근위축(distal muscular atrophy)을 보이는 질환이다. 이 질환은 근 위축과 함께 드물게 성대마비에 따른 변성을 동반하며 약 10%에서 가족력이 있으며 대개 상염색체 우성(autosomal dominant) 유전양상을 보인다. 20%의 가족형 ALS에서는 superoxide dismutase(SOD1) gene의 돌연변이를 보인다.

저자들은 초기증상으로 좌측성대마비에 의한 변성과 구개인두부전에 의한 개방성비음을 초기증상으로 내원하여 amyotrophic lateral sclerosis로 진단된 1예를 경험하였기에 문헌고찰과 함께 보고하는 바이다.

논문접수일 : 2003년 5월 26일
심사완료일 : 2003년 6월 3일
책임저자 : 김형태, 150-713 서울 영등포구 여의도동 62
가톨릭대학교 의과대학 이비인후과학교실
전화 : (02) 3779-1031 · 전송 : (02) 786-1149
E-mail : htkim@catholic.ac.kr

증 례

환자는 35세 남자로서 2002년 2월부터 발생한 변성과

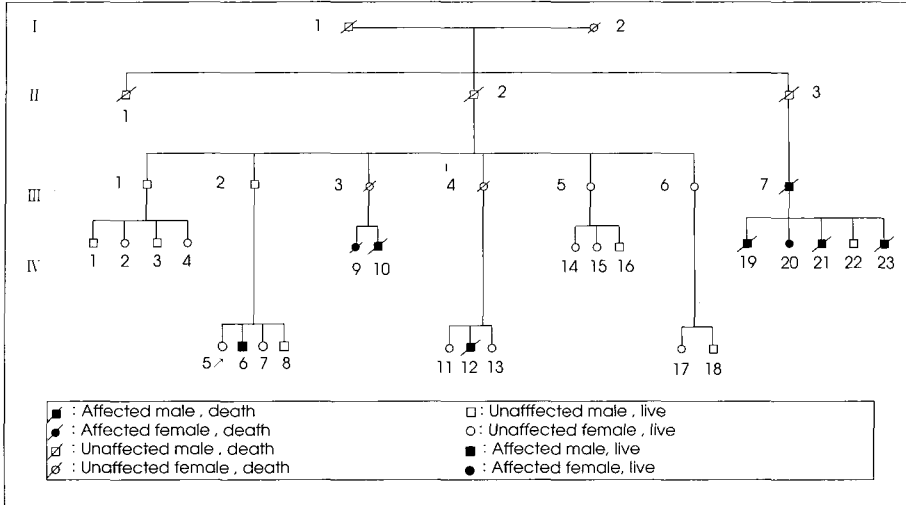


Fig. 1. Simplified pedigree of the family with amyotrophic lateral sclerosis. The black symbols indicate affected individuals : diagonal lines across symbols, deceased individuals : and arrows, patient.

2002년 4월부터 발생한 구개인두부전(velopharyngeal insufficiency)에 의한 개방성 비음을 주소로 내원하였다. 이학적 검사상 환자의 좌측의 성대는 paramedian 위치에 고정되어 있었으며 CT와 MRI상 좌측성대에 종괴 소견이 보였으나 suspension laryngoscope 하의 수술 현미경상 이상소견은 없었다. 신경학적 소견상 초기에는 좌측 성대와 연구개 마비, 구역반사의 감소이외에는 특이 소견은 없었다. 환자의 과거력상 특이소견은 없었고 환자의 가족력상 육촌 중 남자 3명(Fig. 1 IV 19,21, 23)이 비슷한 증상을 보이면서 사망하였고 여성 1명(Fig. 1 IV 20)이 39세로 같은 증상으로 투병 중 있었고 5촌당숙(Fig. 1 III 7)도 동일한 증세로 사망하였다. 고모 자녀 중 남성 2명, 여성 1명(Fig. 1 IV 9,10,12)이 자던 도중 호흡관란으로 사망하였다. 사망한 사람들 대부분 20대에서 40대로 하지에 힘이 빠지는 것으로부터 시작하여 호흡근 마비가 왔고 처음 발병부터 사망까지 1년에서 1.5년간 소모되었다. 근전도 검사 중 신경전도검사서 좌측반회후두신경이 우측에 비해 진폭이 감소를 보였고 침근전도 검사상 근수축시 좌측 갑상피열 연골(thyroarytenoid)에서 감소된 갑상양상을 보여 좌측반회후두신경의 신경병증(neuropathy)의 소견을 보였다. 신경 전도 검사에서는 특이한 이상소견이 발견되지 않았으며 경추, 흉추, 요추 분절에서 모두 탈신경형태가 관찰되어 근전도상의 운동신경질환에 합당한 소견을 보였다. 폐기능 검사에서 폐쇄성 폐병변 소견은 보이지 않았다. 신경과와의 협진하에 familial ALS과 Kennedy

syndrome 의심하에 진단을 위해 유전검사를 의뢰하였다. Kennedy syndrome에 대한 검사상 원인이 되는 androgen receptor 유전자의 tri-nucleotide repeat expansion이 없었고 정상수준의 repeat size여서 진단에서 제외하였다. ALS 진단을 위한 분자 유전 분석에서 SOD(superoxide dismutase) gene axon 1 의 codon 10에서 valine이 glycine으로 대체되는 GGC에서 GTT로의 변이(mutation)이 발견되어 가족형의 ALS로 판명되었다.

환자는 6개월 후 호흡부전으로 사망하였다.

고 찰

후두와 인두를 침범하는 중요한 신경학적 질환이 알려져 있으며 이 경우 초기에 이비인후과 의사에게 의뢰되어진다. 이때 이비인후과 의사가 이러한 질환을 알고 발생양상을 안다면 조기진단이 가능하고 초기에 적절한 치료를 할 수 있도록 할 것이다. 이와 같이 인두와 후두를 침범할 수 있는 중추성 질환으로는 Myasthenia gravis, multiple sclerosis, parkinsonism, bulbar poliomyelitis 그 외 본 증례와 같은 amyotrophic lateral sclerosis (ALS) 등이 있으며 이러한 질환들의 감별에 있어서는 특히 두경부영역에서 증상을 보이는 경우에는 이비인후과 의사와 신경과 의사와의 유기적인 협진이 필수적이다.^{2,3)} 이러한 각 질환들의 감별진단에 있어서는 병력청취와 이학적 소견, 신경학적 검사, 방사선학적 검사와 전기신경

학적 검사등이 필수적이고 유전학적 검사가 매우 중요하다.⁴⁾

ALS는 1869년 프랑스 신경과 의사인 Jean-Martin Charcot에 의해 처음으로 기술되었고 다른 명칭으로 미국에서는 Lou Gehrig's disease, 프랑스에서는 Maladie de Charcot로 언급된다. 이 질환은 진행성의 신경학적 질환으로서 대뇌 피질, 뇌간, 척수의 운동 신경원의 퇴화를 유발한다. 환자의 50%는 진단 후 약 18개월 내 사망하고 5년 생존율은 20% 미만이다. 증상으로서는 발을 헛디디거나 비틀거리며 잘 넘어지고 근의 조절이 잘 안 되고 근력이 감소되며 발음 곤란, 연하 장애, 호흡 장애, 만성적인 피로, 근 경련 등이 있다. ALS는 양 상하지 신경손상을 특징으로 하며 상운동 신경손상에 의한 경직(spasticity)과 연축(fasciculation)과 간대성 경련(clonus)을 보이기도 하며 하운동 신경손상에 의한 근 위축과 근 약화를 보이기도 한다.⁵⁾ 약 32%에서 상지 근육의 약화가, 약 36%는 하지 근육의 약화가 먼저 발생하며 이를 limb onset ALS라 한다. 약 25%에서는 발음곤란이나 연하장애를 첫 증상으로 나타나며 이는 병변이 뇌간의 피질 연수를 포함한 것을 의미하며 이를 Bulbar ALS라 한다.⁸⁻¹¹⁾ 약 7%에서는 호흡곤란을 가장 먼저 호소하기도 한다.

ALS의 약 10%에서는 유전성이 있다고 하며 이를 가족형(familial) ALS라 명명한다. 가족형 ALS는 같은 혈통에 두 명 이상의 환자가 있는 경우를 지칭한다. 가족형 ALS는 대개 상염색체 우성으로 유전되며 본 환자의 가계도(Fig. 1)상으로도 상염색체 우성 유전 양상을 보였다. 약 20%에서 염색체 21q22.1의 SOD1(superoxide dismutase) 유전자의 결함이 있다고 보고되었으며 4번째(A4V)의 valine이 alanine으로 치환되는 것이 가장 흔한 SOD1돌연변이이다.⁶⁾ ALS의 원인은 명확히 밝혀지지지는 않았지만, glutamate라 불리우는 신경 전달체의 과다가 신경세포접합부(synapse)에서 신경자극의 전달을 막는다고 알려져 있다. ALS의 진행을 막는 치료는 현재 없으며 단지 Rilutek이 병의 진행을 서서히 하게 한다.⁷⁾ ALS는 항상 치명적이며 질환의 진행이 멈추는 경우는 매우 드물다. ALS의 사망원인은 호흡부전이나 불충분한 산소공급에 의한 심부정맥이며 폐렴 같은 호흡 감염도 원인중 하나이다. 본 환자는 ALS 진단 후 한국에서의 치료를 포기하고 중국에서 치료를 위하여 그 후 추적 관찰은 불가능하였으나 6개월 후 사망하였다. 그러

나 친족과 자손 등에 대하여는 철저한 관찰과 관심이 필요하리라 생각한다.

중심 단어 : 근위축성 측삭 경화증 · 성대마비 · 구개인두 부전

References

- 1) Robert HM, Andrew JN : *Hoarseness and vocal cord paralysis In : Byron J.Bailey Head & neck Surgery-Otolaryngology 2nd Ed. Lippincott-Rewen, 1998 : 741-751*
- 2) Raymoond DA, Maurice V, Allan HR : *Principle of Neurology, 6th Ed. 1449-1458*
- 3) Gayle EW, Adrew B : *Neurologologic evaluation of the larynx and the pharynx. In : Cummings CW, Frediricksen JM, Haricer LA, Krause CJ, scheller DE, editors. Otolaryngology-Head and Neck Surgery. 3rd ed. St. Louis : Mosby Year Bark, 1998 : 1947-1956*
- 4) Howard F, Alice S, Lori BS, et al : *Vocal cord and pharyngeal weakness with autosomal dominant distal myopathy : clinical description and gene localization to 5q31. Am J Hum Genet. 1998 : 63 : 1732-1742*
- 5) Robert JC, Thomas JM, Frank MH : *The otolaryngologic presentation of amyotrophic lateral sclerosis. Otolaryngology. 1978 : 86 (3Pt1) : 479-484*
- 6) Kim NH, Kim HJ, Lee KW : *Novel SOD1 gene mutation in a Korean family with amyotrophic lateral sclerosis. J Neurol Sci. 2003 : 206 (1) : 65-69*
- 7) Michel D : *Amyotrophic lateral sclerosis : progress and prospects for treatment. Drugs. 2003 : 63 (3) : 289-310*
- 8) Arnold EA, Lorraine OR, William SW, Sandra RS : *Rapid voice tremor, or "flutter," in amyotrophic lateral sclerosis. Ann Otol Rhinol Laryngol. 1992 : 101 (6) : 511-518*
- 9) Jane FK, Raymond DK, John CR, Gray WR, Robert S, Benjamin RB : *Quantitative description of the dysarthria in women with amyotrophic lateral sclerosis. J Speech Hear Res. 1992 : 35 (4) : 723-733*
- 10) James PD, David EH : *Progressive speech deterioration and dysphagia in amyotrophic lateral sclerosis : case report. Arch Phys Med Rehabil. 1979 : 60 (9) : 423-425*
- 11) Carole RR, Leslie EG, Gerge SG, William SD : *Spasmodic dysphonia symptoms as initial presentation of amyotrophic lateral sclerosis. J Voice. 1996 : 10 (4) : 362-367*