

Botulinum Toxin Type A (BOTOX®) 를 이용한 성대 육아종의 치료효과

연세대학교 의과대학 이비인후과교실, 음성언어의학연구소
최홍식 · 김정홍 · 김한수 · 남지인 · 장정현 · 김지훈

= Abstract =

The Effect of Botulinum Toxin Type A for the Vocal Fold Granuloma

Hong-Shik Choi, M.D., Jeong Hong Kim, M.D., Han Soo Kim, M.D.,
Ji-In Nam, M.D., Jung Hyun Chang, M.D., Ji-Hoon Kim, M.D.

*Department of Otorhinolaryngology, The institute of Logopedics & Phoniatrics,
Yonsei University College of Medicine, Seoul, Korea*

Background and Objectives : The vocal fold granuloma has been associated with vocal abuse, gastroesophageal reflux, endotracheal intubation and habitual throat clearing etc.. Granuloma is benign growth of hypertrophic granulation tissue. It is usually located on the posterior third of vocal fold, in one or both vocal process of the arytenoid cartilage. In spite of the voice therapy, steroid therapy, anti-reflex therapy and surgical procedure. The distinct advantage and uniform success rate of each methods have not been generally shown. Authors report that localized injection of botulinum toxin type A (BOTOX®) is the promising method both as an initial treatment and as an alternative treatment in patients who do not respond to standard therapy or who are poor surgical candidates.

Materials and Method : We carried out a retrospective study of 9 patients with the diagnosis of vocal fold granuloma on the videostroboscopic examination from Jan 2000 to Mar 2003. The botulinum toxin type A was injected into one or both thyroarytenoid muscle or lateral cricoarytenoid muscle under the electromyography. The average dosage ranges from 6U to 8U per injection.

Results : Unilateral vocal fold granuloma in 7 patients had been resolved completely within 2-3 months after first injection : 5 patients received the GER medical therapy in addition to the Botulinum toxin injections, 2 patients was resolved completely who had shown recurrence after CO₂ laser vaporization. 2 patients who had shown recurrence after 1st injection were also completely resolved within 6 months after further injections.

Conclusion : We expect that localized injection of Botulinum toxin type A can provide an

논문접수일 : 2003년 6월 3일

심사완료일 : 2003년 6월 15일

책임저자 : 최홍식, 135-720 서울 강남구 도곡동 연세대학교 의과대학 이비인후과교실, 음성언어의학연구소

전화 : (02) 3497-3461 · 전송 : (02) 3463-4750 E-mail : hschoi@yumc.yonsei.ac.kr

alternative treatment for the refractory cases to the traditional forms of therapy and avoid the recurrence in conjunction with proper medical and voice therapy against GER and vocal abuse.

KEY WORDS : Botulinum toxin type A · Vocal fold granuloma.

서 론

성대 육아종은 성대 후방 1/3 위치에 피열연골 성대 돌기에 주로 발생하며, 조직병리학적으로 성대돌기의 점막과 그 아래 연골에 지속적인 외상에 의해 점막 궤양이 형성된 후 치유되는 과정 중에 이차 감염이 생기면서 염증반응이 가속화되어 상피의 과증식을 거쳐 육아종이 형성되는 것으로 알려져 있다.¹⁾²⁾ 발병요인으로는 과도한 성대 남용, 습관적 인두청소, 역류성인후두염, 기관내 삽관, 저음 발생, 정신과적 질환 등이 관련있으며 흡연, 만성부비동염에 의한 만성 기침, 후비루, 먼지와 독성 연기 같은 환경적 요인에 의한 후두 자극도 원인이 될 수 있다.³⁾ 현재까지 알려진 치료방법으로는 음성 안정 및 언어 치료, 경구 혹은 비경구 스테로이드 요법, 항역류성 약물 치료, CO₂ 레이저 소작술, 전기 소작술과 같은 수술적 치료법 등이 있으나 재발이 비교적 높고 각 치료방법에 따른 장단점 및 균일한 성공률이 확정되어 있지 않은 실정이다. 이러던 중 1990년대 중반부터

성대 육아종의 치료에 있어 후두근내 보툴리눔독소의 국소 주입술이 새로이 보고되었으며¹⁾ 저자들은 성대 육아종의 치료에 후두근내 A형 보툴리눔독소 주입으로 만족할 만한 결과를 얻었기에 문헌고찰과 함께 보고하는 바이다.

대상 및 방법

2000년 1월부터 2003년 3월까지 영동 세브란스 병원 이비인후과에서 성대 육아종으로 진단받은 후 후두근내 보툴리눔독소 주입술을 시행 받고 추적 관찰한 환자 9명을 대상으로 하였다. 성별, 연령, 과거 전신마취 하에 수술력, 역류성인후두염 소견 유무, 성대 남용의 과거력, 음주·흡연력 등을 확인하고 성대 육아종의 발생 위치, 보툴리눔독소 주입 횟수, 주입 용량, 주입 간격, 주입 근육을 기록하여 이 자료를 토대로 후향적 연구를 실시하였다. 보툴리눔독소의 성대내 주입은 근전도 검사 기기를 이용한 경피 주입술(EMG-guided injection)로 시행하였으며 미국 Allergan사의 BOTOX[®]를 사용하였

Table 1. Results of botulinum toxin injection therapy for vocal fold granuloma in 9 patients

No.	Sex/ Age	Previous surgery	Primary cause	Site of lesion	No. of botox injection/reflux medication	Dose & site	Site muscle	Total dosage (unit)	Overall follow-up (month)
1	M/39	-	GER/Vocal abuse	RVP	3/+	① 4U/L, 4U/R ② 6U ③ 4U/L, 4U/R	TA TA TA	22U	2 24 6
2	M/57	-	GER/Vocal abuse	LVP	2/+	① 7U ② 2.5U/L, 2.5U/R	TA LCA	12U	24 4.
3	M/39	-	GER/Vocal abuse	LVP	1/+	6U	TA	6U	9.
4	M/62	-	Vocal abuse	LVP	1/-	7U	TA	7U	8.
5	M/66	-	GER	RVP	1/+	8U	TA	8U	12.
6	F/66	+	Intubation	RVP	1/-	7U	TA	7U	6.
7	M/47	-	GER/Vocal abuse	LVP	1/+	8U	TA	8U	8.
8	M/46	-	GER	RVP	1/+	7U	TA	7U	6.
9	M/67	-	GER	RVP	1/+	2U/L, 5U/R	TA	7U	7.

RVP : Right vocal process, LVP : Left vocal process, TA : thyroarytenoid muscle
LCA : Lateral cricoarytenoid muscle, GER : Gastroesophageal reflux

다. 희석은 100단위의 보툴리눔독소에 생리식염수 5ml를 섞어 희석액 0.1ml가 보툴리눔독소 2U가 되게 하였다. 편측의 성대 갑상피열근에 주입하는 경우 1회당 보툴리눔독소 6~8U를 주입하였고 양측에 주입하는 경우 갑상피열근 혹은 측윤상피열근에 2~5U 혹은 병변쪽에 조금 더 많은 양을 주입하였다. 주입 후 한달 간격으로 지속적인 추적관찰을 통해 성대 육아종의 크기 변화를 videostroboscope를 이용해 확인하였다.

결 과

1. 성별 및 연령

환자는 남자가 8명, 여자가 1명이었으며 연령분포는 39세부터 67세로 평균 54세였으며 평균 추적관찰 기간은 12.5개월이었다(Table 1).

2. 발병위치

좌측 성대 돌기 4예, 우측 성대 돌기 5예로 모두 편측에 발생하였으며 양측에 발생한 경우는 없었다. 기관삽관술 후 발생한 육아종 1예의 여자 환자는 우측 성대 돌기에 관찰되었다(Table 1).

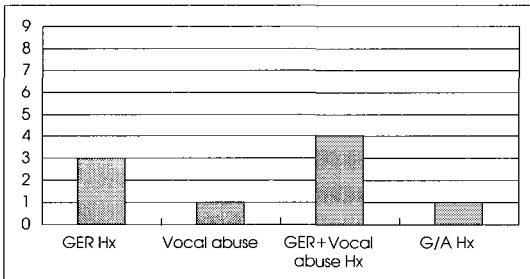


Fig. 1. Etiologic factors of vocal fold granuloma patients. GER (Gastroesophageal reflux) was the most common factor. Well known etiologic factor, G/A (general anesthesia) was just one case.

3. 발병요인

위식도역류증에 의한 인후두염으로 진단 받은 과거력이 있고 평소 과도한 성대 사용이 있는 후 목소리의 변화가 와서 성대 육아종으로 진단받은 경우가 4예, 역류성인후두염 소견만 있는 경우가 3예, 성대 남용 소견만 있는 경우가 1예, 전신 마취를 위한 기관삽관술 후 발생한 경우가 1예로 나타났으며 진단 당시 흡연력을 보인 예는 없었다(Fig. 1).

4. 보존적 항역류 약물요법 및 음성치료의 병용

위식도역류증으로 인후두염 소견을 보인 7예의 환자는 보툴리눔독소 주입과 병행해 항역류약물을 지속적으로 복용하였으며 직업상 과도한 음성사용이 불가피한 환자 5예에 있어서는 치료 효율을 높이기 위해 음성 안정을 권고하였다(Table 1).

5. 주입 횟수, 주입용량 및 주입 근육

7예에서 1회 주입으로 만족할 만한 결과를 보였으며 (Fig. 2) 1차 주입 후 완전 소실 소견 보였다가 2년 후 재발 소견을 보인 1예 및 크기 감소 소견은 있었으나 지속적인 관찰이 중단되었던 1예에 있어서는 2차 혹은 2,3차에 걸쳐 추가주입 후 완전 소실 소견 보였으며 1년여간의 추적관찰 기간 동안 재발소견은 관찰되지 않았다. 초 회 주입량은 5예에서 7U를 주입하였고 4예에서 추가 주입을 포함해 6~8U를 편측 혹은 양측에 나눠 주입하였으며, 8예에서 갑상피열근에, 후두미세수술 후 재발한 1예에서 측윤상피열근에 주입하였다.

6. 보툴리눔독소 주입 후 육아종의 완전 소실까지 기간

7예에서 외래에서 시행한 비디오스트로보스코프(Videostroboscope) 검사 소견 상 1~2개월 내 50%이상의 크기 감소를 보였으며 3개월 내 육아종이 완전히 소



Fig. 2. Laryngoscopic finds of 46 year-old male patient. A : pre-infection state, polypoid granuloma was noted at right vocal process. B : 2 months after injection of 7unit Botox into right thyroarytenoid muscle. The granuloma was nearly disappeared. C : In 6 months later injection, the granuloma was completely resolved.

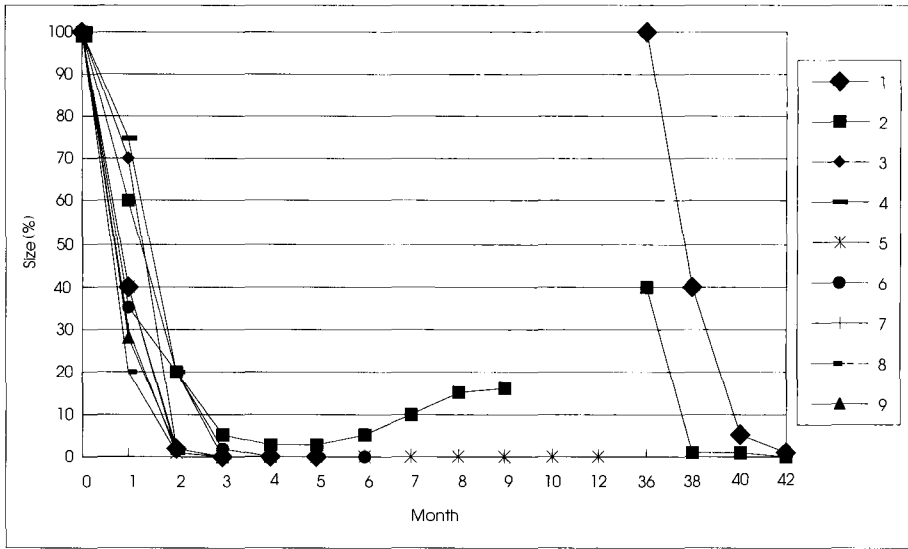


Fig. 3. Resolution period of granuloma after injection of Botulinum Toxin-A. 7 patients were completely resolved after just once injection of Botox. The other two patients needed boosters, but the granulomas were also disappeared after booster injections.

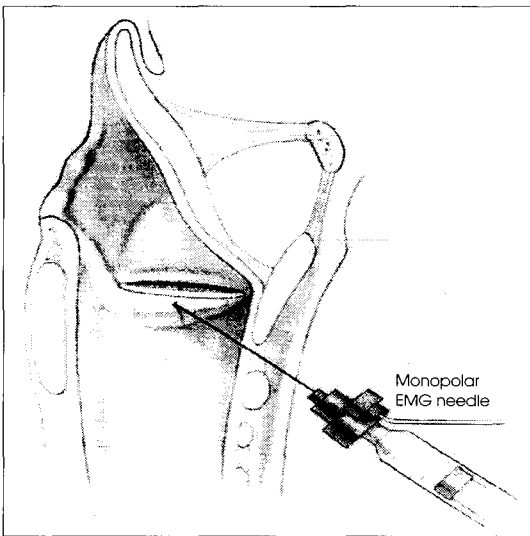


Fig. 4. Illustration of EMG guided injection.

실된 것을 확인할 수 있었고, 1예에서 크기의 감소는 있었으나 지속적인 성대 남용으로 인해 2년 후에도 잔존해 있어 측운상피열근에 보툴리눔독소 5U를 한 차례 추가 주입 결과 4개월 후 완전히 소실된 것을 볼 수 있었다. 완전 소실 후 2년 후 재발한 1예에 있어서도 2차례에 걸쳐 추가 주입을 하였으며, 6개월 후에 역시 완전히 소실되었다(Fig. 3).

7. 부작용

5예에서 시술 후 주입 부위의 부종과 일시적 성대 마비의 결과로 기식화된 음성(breathy voice) 및 액체성상의 음식물 섭취시 기도흡인(aspiration)을 호소하였으나, 4예에서는 일상 생활에 특별한 불편감을 호소하지 않은 상태로 충분한 치료 성과를 거둘 수 있었다.

고 찰

후두에 발생한 육아종은 크게 특이적 육아종과 비특이적 육아종으로 구분할 수 있는데 전자는 드물게 결핵 혹은 매독에 의해 발생하는 것이며, 후자는 성대 남용 및 기관삽관 후, 그리고 위식도역류증에 의한 육아종을 포함한다.⁵⁾¹²⁾ 접촉성 궤양 혹은 육아종의 임상병리학적 특징은 1928년 Chevalier Jackson이 처음으로 기술하였는데 성대 후방 편측 혹은 양측 성대들기 부위에 발생 시 접촉성 점막 마모로 인해 천창부 궤양(superficial ulceration)이 형성된 후 치유되는 과정 중에 지속적인 외상과 감염에 의해 염증 반응이 유발되고 상피화된 육아 조직이 조직화되면서 육아종이 형성된다고 하였다.¹⁴⁾¹⁵⁾ 주로 변호사, 목사, 교사, 경영관리직에 있는 남성들에게서 호발하는 것으로 되어있다. 반복적인 신트럼, 아침에 목이 쓰라리면서 신맛이 나는 경우, 이물감으로 인한 신경질적인 기침과 인두청소, 귀에 거슬리는 저음의 목소

리, 한쪽 하인두에 국한된 불쾌감 혹은 귀로 방사되는 통증을 동반하면서 목소리가 잠긴다고 호소하는 경우 의심할 수 있으며 후두내시경 진찰을 통해 확진할 수 있다.²⁰⁾ 그리고 육아종이 크게 자란 경우는 예성 및 호흡근관을 유발할 수도 있다. 현재까지 알려진 발병 원인으로는 후두 후벽 자극을 유발하는 세가지, 즉 성대 남용, 역류성인후두염, 기관내 삽관이 가장 흔한 것으로 되어있으며, 이 외에도 습관적인 인두청소, 정신심리적 스트레스, 저음 발성 및 만성 기침 등도 관여하는 것으로 알려져 있다.⁶⁾ 1968년 Delahaunty와 Cherry 등⁷⁾의 실험적 성대 육아종 유발 연구에 따르면 사람과 유사한 위산 pH를 가진 개에서 한쪽 성대 후방에 개의 위산을 적서 하루에 수차례 20분 동안 자극을 주면서 한 달 간 관찰 결과 개의 타액을 적용한 개의 성대는 정상 조직으로 유지되었으나 위산을 적용한 개의 성대는 표층 궤양성 병변 및 부종과 염증을 동반한 육아조직이 형성되어 있음을 실험적으로 관찰할 수 있었다.

성대 육아종은 성대 남용, 기관내 삽관, 역류성인후두염 등 발병 원인에 상관없이 비슷한 모양의 병변을 나타내지만 각각의 임상적 과정과 원인에 따른 치료방법 및 예후가 서로 다르다.⁸⁾¹¹⁾¹⁶⁾ 성대 남용에 의한 접촉성 육아종의 경우 직업과 관련된 정신적 스트레스로 후두 긴장이 증가되어 있어 발성 시 피열연골의 성대돌기가 과도하게 되어 내전 점막과 그 아래 연골에 외상을 주고 인후두역류의 자극, 만성 기침 등에 의한 반복적인 마찰로 궤양이 형성된 후 이차 감염에 의해 상피의 과증식을 통해 육아종이 형성되게 된다. Bloch 등⁵⁾의 보고에 따르면 음성 치료로 17명 중 12명(70%)의 환자에서, Pontes 등¹⁾은 8명 중 7명(87.5%)의 환자에서 육아종의 성공적 치료를 보고하였다.

기관 삽관에 의한 접촉성 육아종의 경우 삽관 및 발관시의 직접적인 손상, 튜브에 의한 압박, 삽관시간의 연장 등에 의해 성대 돌기 외측 후방에 점막 마모성 외상으로 인해 발생한다. 양측성보다는 우측에 편측되어 발생하는데 그 이유는 삽관시에 튜브의 끝이 완전히 이완되지 않은 우측성대에 먼저 닿고 지속적인 압박이 우측으로 치우쳐 있기 때문이다. 여성에서 빈발하는 이유는 구조적으로 남자보다 갑상연골이 이루는 각도가 좁고 여성의 점막하 조직의 두께가 얇기 때문(여자: 59 μ m, 남자: 97 μ m)인 것으로 보고있다.⁶⁾ 예후가 좋아 수술에 의하지 않고 스테로이드 흡입만으로도 육아종이 사

라지기도 하며 호전이 없는 경우 후두경을 이용한 육아 조직과 궤양 기저부의 제거로 치료할 수 있다.

위식도 역류로 인한 성대 육아종의 경우 Emami 등²²⁾은 식이조절 및 생활 습관의 변화 그리고 항역류약물 요법으로 35명 중 27명(77%)의 환자에서 완전 소실 소견이 관찰되었고 4명(11%)의 환자는 부분적인 크기 감소 소견을 보였고, 4명(11%)의 환자는 반응이 없는 것으로 보고하였다. 음성치료를 병행한 경우에는 9명 중 7명(78%)이 완전 소실 소견을 보였고 1명은 부분 소실, 1명은 크기의 감소가 관찰되지 않았다. Pontes 등¹⁾은 역류성인후두염으로 진단 받고 수소이온 펌프억제제(proton pump inhibitor, PPI) 항역류약물요법으로 치료한 20명의 환자 중 11명(68.7%)에서 육아종이 완전 소실되어 PPI가 치료에 중요하다고 하였다.

성대 육아종에 대한 수술적 치료는 음성 치료나 항역류약물요법에 반응이 미약한 경우 시행할 수 있는 2차 치료법으로 술 후에도 재발율이 50% 이상으로 보고되고 있으며 심한 음성 장애나 기도 확보, 악성 종양으로 의심되는 경우 외에는 초기 치료로 시행하지 않는 것이 바람직하다.³⁾¹⁷⁾²⁰⁾

보툴리눔독소는 식중독의 원인으로 알려진 혐기성 세균 클로스트리움 보툴리눔에서 분비되는 신경 독소로서 8가지 면역형질 형태 중 A형 보툴리눔독소는 안과적 질환(사시, 안검경련 등)과 다양한 신경학적 질환, 예를 들어 연축성 발성장애, 음성경련, 구강하악장애, 안면경련, Frey 증후군, 다한증 등에 있어서 치료적 가치가 높아 임상 연구에 많이 사용되어 왔다.⁹⁾ 이 독소는 신경-근 접합부에서 접합전 콜린성 신경 말단 수용에 특이적, 비가역적으로 결합 후 아세틸콜린의 형성에 필수적인 단백질 결합체인 SNAP-25를 분리시켜 아세틸콜린의 분비를 방해하여 근육 세포를 화학적 탈신경화(chemical denervation) 시킴으로서 근육의 수축 기능을 부분적으로 마비시킨다.

이런 원리를 이용하여 성대근에 보툴리눔독소를 주입하면, 성대근을 일시적으로 마비시킴으로써 발성이나 만성 기침, 인두 청소 시에 양측 피열연골이 세계 닫히면서 마찰 혹은 접촉이 되지 않도록 하여 더 이상의 자극에 의한 점막손상을 막아 성대 육아종이 치유되도록 한다. 보툴리눔독소의 국소주입 방법으로 근전도검사 기기 하에 Teflon이 코팅된 27-gauge 근전도 바늘을 사용하면 외래에서 쉽게 시행할 수 있고 환자들의 시술 과

정 및 시술 효과에 대한 선호도가 높다(Fig. 4). 또한 증상의 정도에 따라 주입량의 정도를 조절할 수 있으며 양측 후두근 내 동시 주입이 가능하며 한쪽 성대 근의 주입이 양쪽 주입시보다 약물의 지속시간이 더 오래 유지되고 주사 후 환자들의 불편감도 적다는 보고가 있다.¹⁸⁾ Katsuhide 등¹⁹⁾은 갑상피열근과 측윤상피열근의 동시 주입이 보툴리눔독소의 효과를 극대화시킬 수 있다고 하여 갑상피열근의 외측·후방·하방을 향해 주입하면 직접적으로 측윤상피열근까지 영향을 미칠 수 있음을 제시하였다. 주입 용량에 있어서도 짧은 간격으로 고용량을 투여 받은 경우 후천적 내성이 나타날 수 있으므로 추가 주입시에는 치료 간격을 충분히 길게하고 원하는 효과를 낼 수 있는 적정 용량을 투여하는 것이 주사 직후 초래될 수 있는 부작용을 최소화하고 환자의 치료 만족도를 높일 수 있을 것으로 생각된다.¹⁰⁾ 본 연구에서는 갑상피열근 한쪽에만 주입하는 경우 7U를 가장 많이 주입하였으며 양측 성대 주입시에는 각각 4U 혹은 2.5/2.5U씩 주입하였다. Nasri 등¹⁾은 6명의 성대 육아종 환자들에게 초기 치료 혹은 수술적 치료 후 재발한 경우에 2차 치료로서 편측 갑상피열근과 외측피열연골에 10~15U의 보툴리눔독소를 주입하여 2~3개월 사이에 모든 육아종이 완전히 소실되었으며 재발 소견 또한 관찰되지 않았다고 보고하였다. Orloff 등³⁾도 8명의 환자에서 1.25~20U(평균 10U)의 보툴리눔독소를, 3명의 재발성 육아종 환자에서는 수술적 치료와 병행해서, 5예에서는 항역류약물요법과 식이조절 및 생활습관 개선 교육을 병행해서 주입한 결과 모두 8주 이내에 육아종의 완전 소실이 관찰되었으며 11~41개월(평균 18개월)의 추적관찰 기간 동안 재발 소견은 관찰되지 않은 것으로 보고하였다. 본 연구에서도 성대 육아종으로 진단 받은 9명의 환자들에게서 기관삽관 후 생긴 육아종과 성대 남용에 의한 접촉성 육아종을 제외하고 항역류약물요법과 병행하여 6~8U의 보툴리눔독소를 주입 한 결과 1~2개월 내 50%이상의 크기 감소를 보였으며 2~3개월 내 성공적인 치료 결과를 얻을 수 있었고 추적 관찰 기간 중 재발하였거나 잔존해 있는 경우에도 추가 주입 후 6개월 이내 완전히 소실된 소견 관찰되었다.

보툴리눔독소 주입술을 시행받은 환자들에게서 주사 후 흔히 발생하는 부작용으로 기식화된 소리(breathy voice)는 성대근의 부분적 마비 및 부종으로 인해 성대의 완전 폐쇄가 이루어지지 않아 발생하며 침이나 물을 삼킬

때 기도흡인, 연하장애를 유발할 수 있고 주사부위 동통 및 운동이나 발성시 목에 피로감을 유발할 수 있다.²¹⁾ 본원에서는 주입 후 환자들에게 주사 직후 주의사항으로 약 30분 동안은 말을 삼가고 헛기침을 하지 않도록 하며, 약 1시간 이내는 음식을 먹지 않도록 하고 주사 후 3~14일 혹은 그 이상 동안 권 목소리가 날 수 있으며 자극성 음식을 피하고 액체성상의 음식물 섭취시 조금씩, 천천히, 여러 번에 나눠 먹도록 충분한 환자 교육을 시행해 환자들이 느끼는 부작용을 최소화하였다.

결론

A형 보툴리눔독소 주입을 통한 성대 육아종의 치료는 기존의 보존적·수술적 치료에 반응이 적은 경우 대체 방법으로서 항역류약물요법 및 음성치료와 병행하여 치료시 만족할 만한 치료 결과를 얻을 수 있을 것으로 기대하며, 추후 더 많은 수의 증례를 통해 보존적·수술적 요법과의 대조군 비교 연구를 시행할 예정이다. 또한 주입후 부작용을 최소화하기 위한 적절용량 및 주입술에 대한 연구가 앞으로 필요할 것으로 사료된다.

중심 단어 : A형 보툴리눔독소 주입 · 성대육아종.

References

- 1) Pontes PA, Biase NG, Gradelha ME : *Clinical evolution of laryngeal granuloma : treatment and prognosis. Laryngoscope. 1999 ; 109 : 289-294*
- 2) Emami AJ, Morrison M, Rammage L, Bosch D. *Treatment of laryngeal contact ulcers and granulomas : A 12-year retrospective analysis. J Voice. 1999 ; 13 (4) : 612-617*
- 3) Orloff LA, Goldman S : *Vocal fold granuloma : successful treatment with botulinum toxin. Otolaryngol Head and Neck Surg. 1999 ; 121 : 410-413*
- 4) Nasri S, Sercac JA, McAlpin T, Berke GS : *Treatment of vocal fold granuloma using botulinum toxin Type A. Laryngoscope. 1995 ; 105 : 585-588*
- 5) Bloch C, Gould W, Hirano M : *Effect of voice therapy of contact granuloma of the vocal fold. Ann Otol Rhinol Laryngol. 1981 ; 90 : 48-52*
- 6) Feder RJ, Michell MJ : *Hyperfunctional, hyperacid and intubation granulomas. Arch Otolaryngol. 1984 ; 110 : 582-584*

- 7) Delahaunty FE, Cherry J : *Experimentally produced vocal cord granuloma. Laryngoscope. 1968 ; 78 : 1941-1947*
- 8) Choi HS, Oh JS, Chun HS, Yoon HC, Yoo JB : *Treatment of vocal fold granuloma using botulinum toxin type A injection. J Korean Logo Phon. 2000 ; 11 (2) : 185-187*
- 9) Choi HS, Moon IS, Kim HS, Kim HJ : *Botulinum toxin : Basic science and clinical uses in otolaryngology. J Korean Logo Phon. 2002 ; 13 (2) : 164-172*
- 10) Choi HS, Choi SH : *Clinical experience of botulinum toxin-A injection for the spasmodic dysphonia. J Korean Logo Phon. 2002 ; 13 (1) : 75-82*
- 11) Jaroma M, Paارينen, L, Nuutinen J : *Treatment of vocal cord granuloma. Acta Otolaryngol (Stockh). 1989 ; 107 : 296-299*
- 12) McFerran D, Abdullah V, Gallimore A : *Vocal process granulomata. J Laryngol Otol. 1994 ; 108 (3) : 216-230*
- 13) Castellanos PF, Gates GA, Esselman G, et al : *Anatomic considerations in botulinum toxin type A therapy for spasmodic dysphonia. Laryngoscope. 1994 ; 104 : 656-662*
- 14) Cherry J, Marguiles SI : *Contact ulcer of the larynx. Laryngoscope. 1968 ; 78 : 1937-1940*
- 15) Al-Dousary S : *Vocal process granuloma. Ear Nose Throat J. 1997 ; 76 (6) : 382-387.*
- 16) Ward PH, Zwitman D, Hansen D : *Contact ulcers and granulomas of the larynx : new insight into their etiology as a basis for more rational treatment. Otolaryngol Head Neck Surg. 1980 ; 88 : 262-269*
- 17) Kleinsasser O : *Restoration of the voice in benign lesions of the vocal folds by endolaryngeal microsurgery. J Voice. 1991 ; 5 (3) : 257-263*
- 18) Adams SG, Hunt EG, Charles DA, Lang AE : *Unilateral versus bilateral botulinum toxin injections in spasmodic dysphonia : acoustic and perceptual results. J Otolaryngol. 1993 ; 22 : 171-175*
- 19) Katsuhide I, Charles NF, Diane MB, Dennis H : *Analysis of factors affecting botulinum toxin results in spasmodic dysphonia. J Voice. 1995 ; 9 : 460-465*
- 20) Wani MK, Woodson G : *Laryngeal contact granuloma. Laryngoscope. 1999 ; 109 : 1589-1593*