

개의 하악골에서 신생골 조기 골경화에 Calcium Sulfate와 Sodium Hyaluronate가 미치는 영향

이주명¹ · 조병채*

제주대학교 수의학과

*경북대학교 의과대학 성형외과학교실

Effect of Calcium Sulfate and Sodium Hyaluronate on Early Bone Consolidation in Distraction Osteogenesis of the Canine Mandible

Joo Myoung Lee¹ and Byung Chae Cho

Department of Veterinary Medicine, Jeju National University

*College of Medicine, Kyungpook National University

Abstract : The aim of this experiment was to study the calcium sulfate on early bone consolidation in distraction osteogenesis in the canine mandible. Twelve dogs were used and divided into control group (group A, 4 heads), sodium hyaluronate injection group (group B, 4 heads), mixture of calcium sulfate and sodium hyaluronate injection group (group C, 4 heads). Each group were subdivided into 3 weeks testing group (totally 6 heads) and 5 weeks testing group (totally 6 heads). Mandibular distraction was started at the 5th day after the mandibular osteotomy and continued for 10 days by 1 mm a day. After the distraction on the 10th day of mandibular distraction, 0.5 ml saline in group A, 0.5 ml sodium hyaluronate in group B, and 0.5 ml mixture of calcium sulfate and sodium hyaluronate in group C were each injected in mandibular distraction lesion. And X-ray examination, bone mineral density, and histopathological findings were examined. The radiological findings were the most radiopaque in group C, and the most radiolucent in group A in both 3 and 5 week testing group. The level of bone mineral density was also the highest in group C, and the lowest in group A in both 3 and 5 week testing group. The histopathological findings of new bone formation were the most remarkable in group C in both 3 and 5 week testing group. New bone formation of group A was not present in both 3 and 5 week testing group. In conclusion, calcium sulfate is a kind of material that can stimulate early bone formation and can shorten the duration of bone consolidation. And it can be effective in clinical usage.

Key word : calcium sulfate, sodium hyaluronate, bone distraction

서 론

골신연술은 Ilizarov¹가 골신연에 대한 생체역학적인 인자들을 규명한 후 장골의 골 결손 교정에 이용되어 왔다. 성공적인 골신연술을 시행하기 위해서는 골신연부의 지속적인 혈행, 외고정기의 안정적인 고정, 점진적이며 정확한 골신연 기술 등이 필요하다. 골신연술은 임상적 단계에 따라 잠복기, 골신연기, 골경화기로 구분할 수 있는데 이 중에서 골경화 기간은 개체별로 많은 변수가 있다. 골경화 기간의 중요한 변수로는 골신연 부위, 나이, 골신연부위의 혈행상태, 각 개체의 영양상태 등이다. 골신연부위에 골 대체물이나 골 신생 촉진제제를 투여하지 않을 경우 두개안면골의 골경화 기간은 소아에서 3-5주, 성인에서는 6-12주가 소요된다. 그러므로 잠복기, 골신연기, 골경화기 등을 고려할 때 전체적인 골신연 소요기간이 약 2-4개월이라고 할 수 있다.

골신연술을 시술 받은 환자가 조기에 정상생활 하는데 도움을 주도록 골신연 기간을 단축하는 여러 가지 방법이 시도되었는데 자가골 이식, 동종이식, 골 대체물 투여, BMP(Bone Morphogenic Protein) 투여² 및 TGF- β (Transforming Growth Factor- β) 투여³ 등이 연구되었다. 이 중에서 골 대체물 투여법은 자가골 이식이 가지고 있는 단점인 채취량의 제한, 공여부 (donor)의 합병증 등을 극복할 수 있고 BMP 및 TGF- β 가 가지고 있는 고가의 시술비 등의 문제를 해결할 수 있다. 현재까지 연구된 골 대체물로는 수산화인산 (hydroxyapatite), 제3인산칼슘 (tricalcium phosphate), 황화칼슘 (calcium sulfate)⁴, 키토산 (chitosan)^{5,6} 등이 있다. 이 중에서 황화칼슘은 거의 완전히 조직 내에 흡수되고 잘 유지되며 연골 내 (endochondral)와 막 내 (intramembranous) 골 결손에서 효과적으로 사용되고 있어서 본 실험에 이용하였다.

황화칼슘은 환약 형태이거나 분말 형태이므로 골신연부에 직접 주입하기 어려운데 sodium hyaluronate와 합제를 만들어 조직 내에 주입하였다. 이러한 sodium hyaluronate는 관

¹Corresponding author.

E-mail : dol82@cheju.ac.kr

절낭내 주입으로 연골재생을 촉진하거나 백내장 수술시에 전안방의 안압을 유지시킬 목적으로 사용된다. 본 실험에서는 황화칼슘과 sodium hyaluronate를 투여하여 골신연된 부위의 골경화를 촉진하는지 여부와 골 대체물질을 투여한 군과 투여하지 않은 군 사이의 방사선학적, 조직학적 차이를 조사하기 위하여 실시하였다.

재료 및 방법

실험동물은 생후 8-10개월령인 12마리의 개를 암수구분 없이 선택하였으며 골신연 부위에 직접 주입하는 물질에 따라 대조군 (A군, 4두), sodium hyaluronate 투여군 (B군, 4두), calcium sulfate와 sodium hyaluronate 합제 투여군 (C군, 4두)으로 구분하였다. 투여할 골 대체물은 상품화된 Osteoset (Wright Medical Technology Inc., USA)로서 98%의 $\text{CaSO}_4 \cdot \text{H}_2\text{O}$, 0.5%의 $\text{CaCO}_3 \cdot \text{MgCO}_3$, 0.3%의 CaCO_3 등을 함유하며 미국 식품의약청 (FDA)의 인정을 받은 물질이다. Sodium hyaluronate는 관절염 시에 관절낭내에 주입하여 관절운동을 보조하고 연골신생을 유도하는 물질로서 역시 미국 식품의약청의 인정을 받은 물질이다.

각각의 실험군은 3주 관찰군 (A-1, B-1, C-1군, 2두씩 6두)과 5주 관찰군 (A-2, B-2, C-2군, 2두씩 6두)으로 세분하였다. 각 개체는 cefazolin sodium (30 mg/kg, IV)과 atropine sulfate (0.05 mg/kg, SC)로 전처치하였으며 xylazine (1 mg/kg, IV)으로 마취 유도 후 ketamine (15 mg/kg, IV)으로 마취 유지하였다. 수술부위는 삭모 후 기본적인 소독과 도포를 실시하였다.

수술부위는 우측 하악골 (mandibular body)의 하단부를 따라서 약 4 cm의 피부절개 후 교근을 젖히고 하악골의 외측부를 노출시켰으며 전기톱을 이용하여 하악골에 수직방향으로 절골술을 실시하여 완전 절단하였다. 외고정 장치에 고정할 핀은 절골된 부위에서 각각 1 cm 떨어진 지점의 골편에 고정하였고 핀을 하악골 골편에 고정하기 위해 드릴 사용 시에는 생리식염수로 적적하여 하악골이 화상을 입지 않도록 하였다. 삽입한 핀은 반대측 하악골을 약간만 통과하도록 고정하였고 1개체 당 2개의 핀과 1개의 골신연 기구 (Molina Distracter, Wells Johnson Company)를 장착하였다. 기구장착 후 4-0 chromic catgut과 4-0 나일론 봉합사로 절개부위를 봉합하였다.

수술 후 일주일간 cefazolin sodium (30 mg/kg)을 1일 2회 근육주사 하였으며 통증완화를 위해 flunixin meglumine (1 mg/kg)을 1일 1회 용량으로 3일간 근육주사 하였다. 수술 직후부터 15일간 연질 사료 (soft diet)를 급여하였고 그 이후에는 일반사료 (regular diet)로 교체하였다.

수술 후 5일째부터 하루에 한번 1.0 mm씩 총 10 mm가 되도록 10일간 골신연하였으며 신연구구 장착부위는 정기적으로 배타된 소독을 실시하였다. 골신연이 끝나는 날, 골신연부위에 A군은 생리식염수 0.5 ml, B군은 sodium hyaluronate 0.5 ml, C군은 calcium sulfate와 sodium hyaluronate emulsion

합제 0.5 ml을 골신연 부위에 주사하였다.

실험동물을 주입한 후 3주 및 5주째에 6마리씩을 pentobarbital sodium (80 mg/kg)을 정맥 주사하여 안락사 하였다. Pentobarbital sodium으로 안락사 한 후 전기톱을 사용하여 신연된 하악골 부위와 그 주위 정상 골 조직을 포함하여 골 표본을 채취하였다. 채취된 골편을 10% 중성 포르말린 (buffered formalin)에 1주일간 고정한 후 2일간 10% 질산 (nitric acid)과 10% 구연산 나트륨 (sodium citrate)에 탈회한 후 통상의 방법에 따라 탈수 및 파라핀 고정을 거쳐 4-6 μm 의 표본을 제작하였으며 이 표본을 헤마톡실린 - 에오신 염색 후 광학현미경 하에서 병리조직 소견을 관찰하였다.

골신연이 끝난 후에는 매주 방사선 검사를 실시하였고 5주째 얻어진 방사선 사진을 기초로 하여 방사선 사진 상에서 골 형성이 진행될수록 방사선 비투과 구역 (radiodense zone)이 밝게 나타남을 이용하여 컴퓨터 프로그램으로 골 광질 밀도 (bone mineral density)를 측정하였다. 골 광질 밀도는 X선 검사결과를 컴퓨터로 스캔하여 이때 나타난 단위 면적 화소의 밝기를 수치화 한 것이다.

결 과

육안적 소견

수술 후 일정기간동안 실험군 대부분에서 사료 섭취량이 매우 적었으나 곧 회복되었다. 골신연이 끝난 후 3주 및 5주째 A군 골 표본에서는 유동성이 관찰되었으나 B군과 C군 골 표본은 유동성이 관찰되지 않았고 3주째의 골 표본보다 5주째의 골 표본이 더욱 견고하였다.

방사선 소견

골신연 종료 후 3주와 5주째 실시한 방사선 검사에서 A군의 골신연부에서는 방사선 투과구역이 주로 관찰되었으며 3주와 5주째의 차이가 크지 않았다 (Fig 1A, 1B). 하지만 B군과 C군의 하악골 신연부위 방사선 검사는 3주째의 검사결과보다 5주째의 검사결과가 방사선 비투과 구역이 많이 관찰되었다 (Fig 2A, 2B, 3A, 3B). 또한 A군의 검사결과보다는 B군의 검사결과가 골신연부 방사선 비투과 구역이 많이 관찰되었고 B군의 검사결과보다는 C군의 검사결과가 골신연부 방사선 비투과 구역이 많이 관찰되었다.

골광질 밀도

A군, B군, C군 모두에서 5주째 측정군이 3주째 측정군보다 높게 나타났으며 3주째의 B군과 C군이 A군의 3주 및 5주째보다 높게 측정되었다. 특히 3주째 및 5주째에서 모두 C군이 가장 높은 수치를 보였으며 A군이 가장 낮게 측정되었다 (Fig 4A, 4B).

조직학적 소견

1) 대조군(A군): 3주째 병리조직 소견은 골신연부 전반에 섬유 조직으로 채워져 있으며 신생골의 형성소견은 관찰되

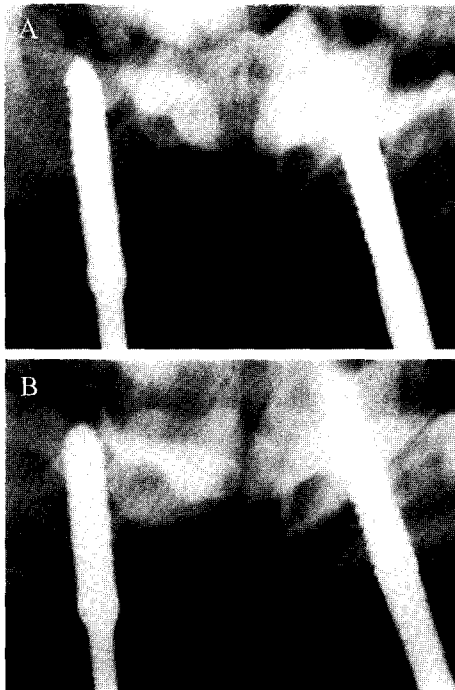


Fig 1. Radiography of control group. A) Three weeks after finishing bone distraction. B) Five weeks after finishing bone distraction. The distracted area of A) and B) shows radiolucency and there is no significant difference between the radiography taken in 3weeks and those of 5 weeks.

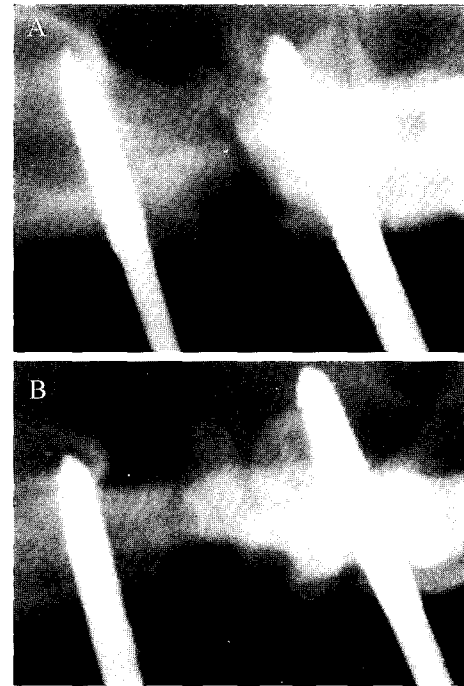


Fig 3. Radiography of mixture of calcium sulfate and sodium hyaluronate injection group. A) Three weeks after finishing bone distraction. B) Five weeks after finishing bone distraction. The distracted area of A) and B) shows the highest radiodense zone in experimental groups. There is a narrow radiolucent zone in distracted area.

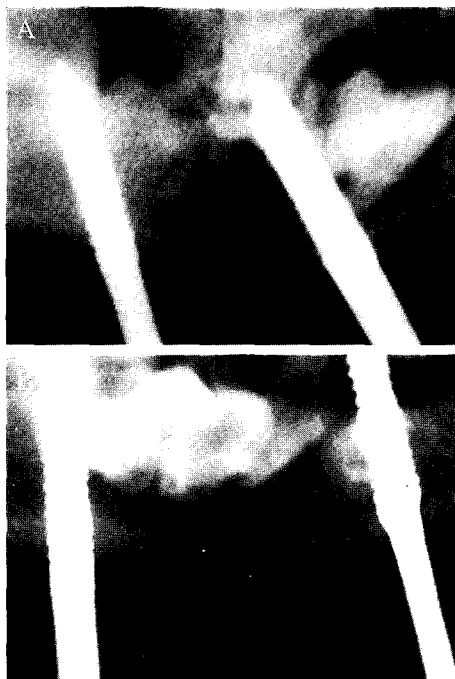

Fig 2. Radiography of sodium hyaluronate injection group. A) Three weeks after finishing bone distraction. B) Five weeks after finishing bone distraction. The distracted area of A) shows radiolucency but that of B) shows radiopaque pattern than A)'s.

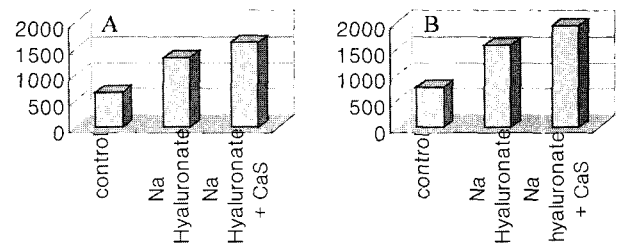


Fig 4. Bone mineral density. A) 3 weeks after finishing bone distraction. B) 5 weeks after finishing bone distraction. The bone mineral density is the highest in the mixture of calcium sulfate and sodium hyaluronate group and lowest in the control group.

지 않았다. 5주 짜 병리조직 소견에서도 신생골의 형성소견은 관찰되지 않았으나 골신연부 중앙에 혈관신생이 관찰되었다(Fig 5A, 5B).

2) **Sodium hyaluronate 주입군(B군):** 3주 짜 병리조직 소견은 절골부와 절골부 주위에 신생골형성 소견이 관찰되었다. 5주 짜 병리조직 소견은 양측 절골부 사이에 현저한 신생골 형성 소견이 관찰되었으며 이러한 골 형성이 양측 절골부를 연결하고 있었다(Fig 6A, 6B)

3) **Calcium sulfate and sodium hyaluronate 합제 주**




Fig 5. Histological findings (H & E stain, $\times 5$) of the distracted area in control group. A) Three weeks after finishing bone distraction. B) Five weeks after finishing bone distraction. The distracted area is filled with fibrous tissue.

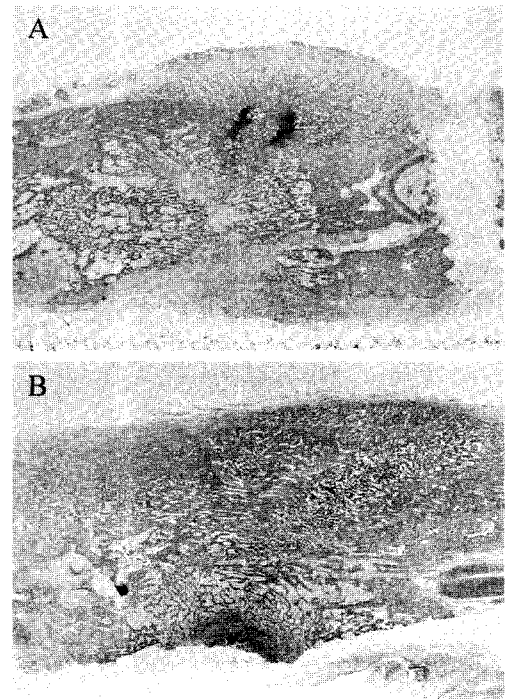


Fig 7. Histological findings (H & E stain, $\times 5$) of the distracted area in mixture of calcium sulfate and sodium hyaluronate injection group. A) Three weeks after finishing bone distraction. B) Five weeks after finishing bone distraction. The distracted area of A) and B) shows remarkable bone formation.

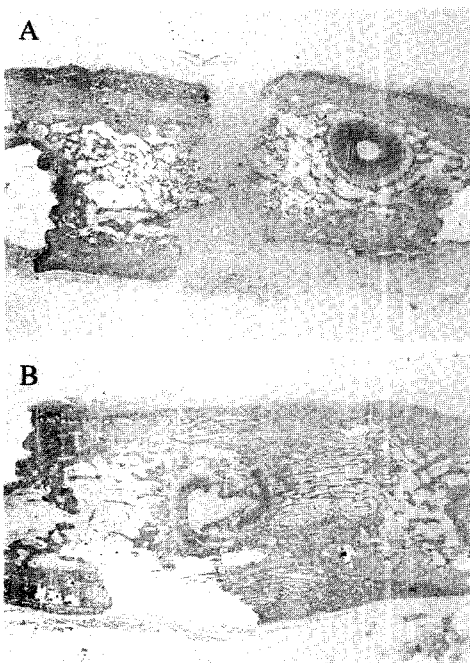


Fig 6. Histological findings (H & E stain, $\times 5$) of the distracted area in sodium hyaluronate injection group. A) Three weeks after finishing bone distraction. The distracted area is present by new bone formation in the dissected bone margin. B) Five weeks after finishing bone distraction. The distracted area is almost filled with new bone formation.

입근(C군): 3주 짜 병리조직 소견은 절골부에 신생골의 형성이 현저하게 관찰되었으며 절골부의 두께가 주위 골 두께에 비하여 현저하게 커져 보였다. 5주 짜 병리조직 소견은 신생골의 형성이 현저하였으며 신생골의 밀도가 3주군에 비하여 치밀하게 관찰되었다(Fig 7A, 7B).

고 찰

골경화기간은 골신연율, 환자의 나이, 골 형성 유발물질 적용여부 등에 영향을 받는다. 이 중에서 골 형성 유발물질은 자가골이식, 동종이식, 골 대체물질 투여, BMP 혹은 TGF- β 투여 등이 있다. 자가골 이식이나 동종이식은 감염, 종양, 사고, 수술 등으로 인한 골 결손부를 채워 관절유합이나 불유합 골절을 치료하는데 이용하는 것으로 안정된 방법이지만 이용할 수 있는 자가골이 제한되며 동종이식 시에는 공여부에 대한 수술이 추가된다는 단점이 있다. BMP 및 TGF- β 는 신연된 부위의 골 재생을 유도하는 물질로서 효과가 매우 우수하지만 고가이므로 임상적으로 사용되기는 어려운 실정이다. 반면 황화칼슘은 생체에 거부반응이 적고 골세포의 성장을 유도하며 결합조직의 성장을 막아 골치유시 방어막 역할을 한다. Beeson¹⁰은 개의 전두동에 황화칼슘을 주입하여 골 재생 증진을 관찰하였으며 Pecora 등⁴은 쥐의 하악골 결손부에 황화칼슘을 이식한 후 골 치유 효과를 보고하였다.

Pelster¹⁾는 황화칼슘이 다양한 형태의 골 결손 환자에게 안전하게 사용되며 합병증을 유발하지 않는다고 하였다. 따라서 황화칼슘의 투여가 자가골 이식이나 BMP 등의 투여보다 경제적, 임상적으로 유리하다고 판단되었다. 황화칼슘은 환약 형태이거나 분말형태로 골신연부에 주사하기 어려우므로 sodium hyaluronate를 이용하였는데 sodium hyaluronate는 연골재생을 목적으로 관절내에 주입하거나 백내장 수술시 전안방의 안압을 유지하는데 사용되고 있다. 본 실험에서는 경제적, 임상적으로 적용 가능한 황화칼슘과 sodium hyaluronate를 이용하여 골신연 기간을 단축하고자 하였다.

골신연술은 잠복기 (latent stage), 골신연기 (distraction stage), 골경화기 (consolidation stage)로 구분할 수 있으며 각각의 단계는 여러 가지 요인에 의하여 영향을 받을 수 있다.

잠복기는 신연골의 종류, 주위 연부조직의 손상정도, 환자의 나이 등에 따라 달라지는데 짧은 경우에는 2-5일, 긴 경우에는 7-14일간의 잠복기를 가지는 것이 유리하다고 하였다^{7,8)}. 본 실험에서는 골신연부에 충분한 혈액공급이 되도록 5일간의 잠복기를 설정하였다.

골신연기에는 신연율과 신연빈도가 골 형성의 장력-긴장효과(tension-stress effect)에 영향을 미치는데¹⁾, Carls와 Sailer⁹⁾는 양을 이용한 실험에서 하루에 1 mm로 신연하는 것이 2 mm 혹은 3 mm로 신연하는 것보다 유리하다고 하였고 Ilizalov¹⁾는 개의 경골을 이용한 실험에서 하루에 한번 1 mm 신연하는 것보다 하루에 4회 0.25 mm씩 신연하는 것이 더욱 효과적이라고 하였다. 본 실험에서는 이전의 연구를 토대로 총 10 mm의 길이를 신연하되 1일 1회 1 mm씩 신연하는 방법을 적용하였는데 이것은 골신연부의 치료율이나 안정성을 우선한다면 하루에 1 mm씩의 골신연이 가장 적당할 것으로 판단되었기 때문이다. 하루에 적용할 수 있는 골신연 길이를 여러 번으로 나누어 적용하는 것이 한번 실시하는 것보다 유리할 것이라고 판단이 되었지만 실험의 간소화를 위해 본 실험에서는 하루에 한번씩만 골신연을 실시하였다.

골광질 밀도는 방사선 검사상에서 나타난 하악골 신연부위의 방사선 비투과 정도를 반영하는 것으로 수치가 높게 측정될수록 신생골이 많다는 것을 의미한다.

실험결과 A군 (대조군)에서 3주 및 5주 관찰군은 병리조직학적으로 골신연부에 신생골 형성이 거의 관찰되지 않았으며 골광질 밀도 수치와 X-선 검사에서도 큰 차이를 보이지 않았다. 따라서 골신연 부위에 생리식염수를 주입한 대조군에서는 골신연 종료 후 5주까지는 신생골 형성이 거의 나타나지 않는다고 판단되었다. 3주 관찰 C군 (calcium sulfate and sodium hyaluronate 합제 주입군)은 병리조직학적으로 골신연부에 신생골의 형성이 현저하였으며 절골부위를 신생골이 둘러싸고 있는 형태로 신생골 형성이 진행되었다. 골광질 밀도 수치도 3주 관찰 A군에 비하여 3배 이상 높았으며 X-선 검사결과도 신생골 형성을 지시하는 방사선 비투과도가 폭넓게 관찰되었다. 5주 관찰 C군은 3주 관찰 C군에 비하여 병리조직학적으로 신생골이 치밀하였으며 골광질 밀도

수치도 3주 관찰 C군에 비해서도 높았고 5주 관찰 A군에 비하여는 3배 이상이었다. X-선 검사결과도 6가지 실험군 중 방사선 비투과도가 가장 폭넓게 관찰되었다. 3주 관찰 B군 (sodium hyaluronate 주입군)은 병리조직학적으로 골신연부 단면에서 골 신생이 관찰되기 시작하였고 골광질 밀도는 대조군에 비하여 약 2배의 수치를 보였으나 X-선 검사는 방사선 투과도가 주로 관찰되었다. 5주 관찰 B군은 병리조직학적으로 골신연부에 골 신생이 전반적으로 나타났으며 골광질 밀도도 대조군에 비하여 2배의 수치를 보였으며 X-선 검사 결과도 방사선 비투과도가 많이 관찰되었다.

결과적으로 골신연부 신생골 형성은 황화칼슘과 sodium hyaluronate 합제 투여군, sodium hyaluronate 투여군, 대조군의 순으로 관찰되었고 황화칼슘은 골신연 후 골경화를 촉진함을 알 수 있었다. 이 밖에도 분말 제제인 황화칼슘을 emulsion 형태로 투여하기 위해 사용되었던 sodium hyaluronate에 대하여도 골경화 촉진기능을 구체적으로 연구하여야 할 것으로 사료된다.

결 론

개의 하악에서 골신연술시 조기 골경화에 대한 황화칼슘의 효과를 알아보기 위해 본 연구를 실시하였다. 실험에는 대조군 (A군, 4두), sodium hyaluronate 투여군 (B군, 4두), 황화칼슘과 sodium hyaluronate 합제 투여군 (C군, 4두)을 각 4마리씩 모두 12마리 사용하였으며 각 군은 다시 3주 관찰군과 5주 관찰군으로 세분하였다. 하악에 절골술을 실시한 후 5일째부터 하루에 1 mm씩 10일간 10 mm를 신연하였다. 골신연 종료 시에 A군에는 생리식염수를 B군에는 sodium hyaluronate를 C군에는 황화칼슘과 sodium hyaluronate를 각각 0.5 ml씩을 골신연부에 투여하여 각 군별로 X-선 검사소견, 골광질 밀도, 병리조직학적 소견을 관찰하였다.

방사선 검사소견은 3주 째 및 5주 째 모두에서 C군, B군, A군의 순으로 방사선 비투과 구역이 넓게 관찰되었으며 이 중 5주 째의 C군이 가장 방사선 비투과 구역이 넓었다.

골광질 밀도 수치도 3주 째 및 5주 째 모두에서 C군, B군, A군의 순으로 높게 나타났으며 이 중 5주 째의 C군이 가장 높은 수치를 나타내었다.

조직학적 소견은 3주와 5주 관찰 A군에서 모두 골신연부의 골 신생이 관찰되지 않았다. 3주 관찰 B군에서는 골신연부 중 골절단면에서만 골 신생이 관찰되었고 5주 관찰 B군에서는 골신연부 전반에 걸쳐 골 신생이 관찰되었다. 3주와 5주 관찰 C군에서 모두 신연부 골 신생이 관찰되었으며 3주 관찰군보다 5주 관찰군의 신생골이 더욱 치밀하게 관찰되었다.

이번 실험에 따르면 황화칼슘은 골 성장을 촉진하는 물질로서 골신연 후 신생골 형성과 골경화를 조기에 촉진하여 골경화 기간을 단축할 것으로 판단되며 임상적으로 유용할 것으로 사료된다.

참 고 문 헌

1. Ilizarov GA: The tension-stress effect on the genesis and growth of tissues. Part I: the influence of stability of fixation and soft tissue preservation. *Clin Orthop* 1989; 238: 249.
2. Urist MR: Bone formation by autoinduction. *Science* 1965; 150: 893.
3. Centrella M, McCarthy TL, Canalis E: Transforming growth factor-beta and remodeling of bone. *J Bone Joint Surg* 1991; 73(Am): 1418.
4. Pecora G, Andreana S, Margarone JE, Covani U, Sottosanti JS: Bone regeneration with a calcium sulfate barrier. *Oral Surg Oral Med Oral Pathol Oral Radio Endod* 1997; 84: 424.
5. Muzzarelli RA, Mattioli-Belmonte M, Tiets C, Biagini R, Feioli G, Brunelli MA, Fini M, Giardino R, Ilari P, Biagini G: Stimulatory effect on bone formation exerted by a modified chitosan. *Biomaterials* 1994; 15: 1075.
6. Klokkevold PR, Vandemark L, Kenney EB, Bernard GW: Osteogenesis enhanced by chitosan(poly- β -acetyl glucosaminoglycan) in vitro. *J Periodontol* 1996; 67: 1170.
7. White SH, Kenwright J: The timing of distraction of an osteotomy. *J Bone Joint Surg* 1990; 72-B: 356.
8. White SH, Kenwright J: The importance of delay in distraction of osteotomies. *Orthop Clin North Amer* 1991; 22: 569.
9. Carls FR, Sailer HF: Seven years clinical experience with mandibular distraction in children. *J Craniomaxillofac Surg* 1998; 26: 197.
10. Beeson W: Plaster of Paris as an alloplastic implant in the frontal sinus. *Arch Otolaryngol* 1981; 107: 664.
11. Pelter LF: The use of plaster of Paris to fill large defects in bone. *Am J Surg* 1959; 97(3): 311.