

# 기관지 절개로 제거된 기관지 내 지방종성 과오종

— 1예 보고 —

김재욱\* · 허진국\*\* · 이현경\*\* · 주 미\*\*\* · 김승우\* · 구본일\* · 염호기\*\*

## Endobronchial Lipomatous Hamartoma Removed by Bronchotomy

— One case report —

Jae Wuk Kim, M.D.\*, Jin-Gook Huh, M.D.\*\*, Hyun-Kyung Lee, M.D.\*\*, Mee Joo, M.D.\*\*\*, Seung Woo Kim, M.D.\*, Bon Il Ku, M.D.\*, Ho-Kee Yum, M.D.\*\*

Hamartoma is rare but the most common benign neoplasm in the lung. However endobronchial lipomatous hamartoma has been rarely reported. A 73-year-old male patient was admitted to our hospital due to hemoptysis 1 month prior to admission. On bronchoscopic examination, a large pedunculated endobronchial mass right upper lobar bronchus. The endobronchial mass was enucleated by bronchotomy that is no evidence of malignancy in frozen specimens. We report a case of endobronchial lipomatous hamartoma which was resected by bronchotomy.

(Korean J Thorac Cardiovasc Surg 2003;36:870-873)

**Key words:** 1. Hamartoma  
2. Bronchial neoplasms

### 증례

73세 남자가 4년 전부터 만성 폐쇄성 폐질환으로 본원 호흡기 내과에서 치료받던 중 내원 한 달 전부터 호흡곤란이 악화되고, 소량의 객혈이 발생하여 입원하였다. 환자는 2년 전 알코올성 간경변증을 진단 받았으며, 50갑년의 흡연력이 있었다. 이학적 검사상 양 폐에 전반적으로 호흡음이 감소되어 있었다. 혈액검사에서 혈소판 수가 67,000/mm<sup>3</sup>으로 감소되었고, 총빌리루빈은 3.8 mg/dl로 증가된 소견을 보였다. 단순 흉부 X-선 촬영에서 큰 종괴가 좌측

폐문부에 관찰되었고(Fig. 1), 왼쪽 옆 누운자세 촬영에서 왼쪽 폐에 자유롭게 이동되는 흉수가 관찰되었다. 흉부 고해상 단층촬영에서 폐문부에 관찰되던 종괴는 좌하엽 전내 기저분절을 대치하는 분절성 종괴 양 폐경화성 병소였고, 우상엽 일부는 이전의 결핵병변의 섬유성변화에 의해 만성적 허탈성 변화를 보였고, 우상엽 기관지의 80% 이상을 막고 있는 약간의 조영증강이 되는 원형의 종괴가 관찰되었다(Fig. 2).

기관지 내시경 검사를 통하여 우상엽 기관지를 거의 막고 있는 표면이 매끄럽고 경계가 명확한 종괴가 관찰되었

\*인제대학교 서울백병원 흉부외과  
Department of Thoracic and Cardiovascular Surgery, Inje University, Seoul Paik Hospital  
\*\*인제대학교 서울백병원 내과  
Department of Internal Medicine, Inje University, Seoul Paik Hospital  
\*\*\*인제대학교 서울백병원 진단병리과  
Department of Diagnostic Pathology, Inje University, Seoul Paik Hospital  
†본 논문은 1999년도 인제대학교 학술연구조성비 보조에 의한 것임.  
논문접수일 : 2003년 7월 30일, 심사통과일 : 2003년 9월 6일  
책임저자 : 염호기 (100-032) 서울시 중구 저동 2가 85, 인제대학교 서울백병원 내과  
(Tel) 02-2270-0004, (Fax) 02-2285-2286, E-mail: pulho@korea.com  
본 논문의 저작권 및 전자매체의 지적소유권은 대한흉부외과학회에 있다.

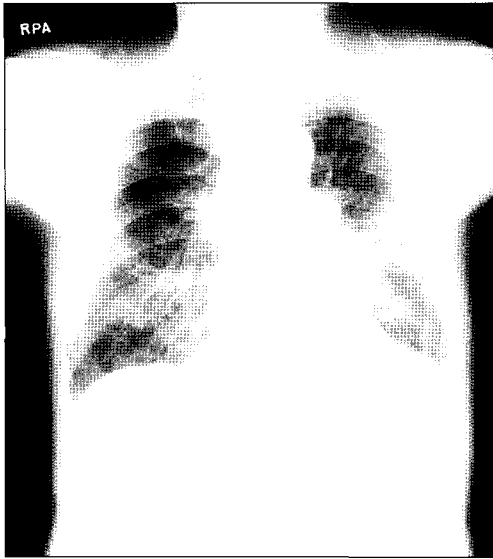


Fig. 1. Chest PA: Right upper lobar collapse combined with atelectatic changes is noted, but no definite central right hilar mass-like contour or opacity can be seen. But, a large relatively confined consolidation at left infrahilar area and left pleural effusion is demonstrated.

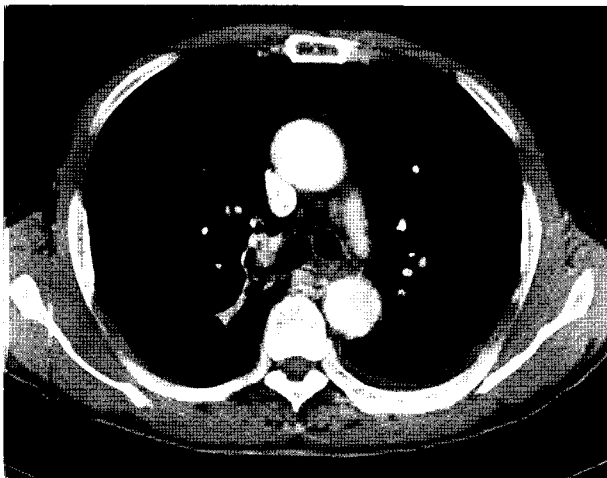


Fig. 2. HRCT findings: A relatively well-defined endobronchial polypoid lesion at anterior wall of right upper is seen. The lesion reveals somewhat in homogeneous soft-tissue attenuation including suspicious degree of focal fat density, but not definite. Right upper lobar collapse and small amount of left pleural effusion are demonstrated.

다(Fig. 3). 종괴는 표면이 딱딱하고 출혈이 유발될 위험성이 있어 조직검사는 시행하지 못하였다. 환자의 나이와 흡연력을 고려하여, 악성종양일 가능성을 배제하기 위한

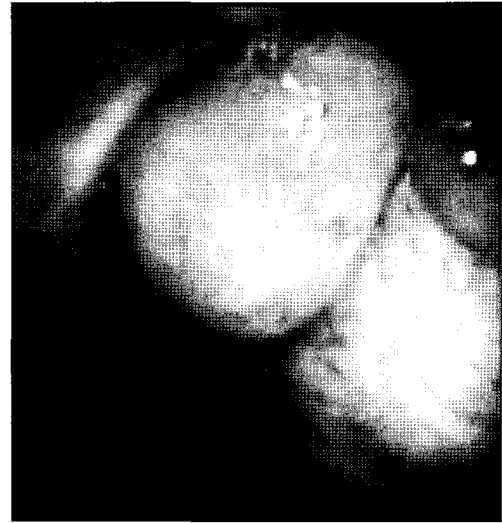

Fig. 3. Broncoscopic findings. A large pedunculated mass was occluded in the orifice of right upper lobe bronchus.

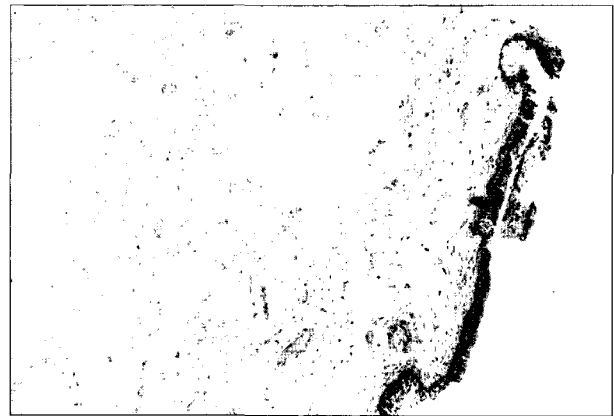

Fig. 4. Pathologic findings: An endobronchial polypoid lesion consists of the mixture of fibromyxoid stroma and fat with respiratory epithelial covering. No cartilage is found (H&E,  $\times 100$ ).

진단 및 치료목적으로 수술을 시행하게 되었다.

수술은 전신마취하에 우측 제5늑간을 통하여 실시하였다. 흉막은 약간의 유착을 보였고 림프절 비대가 관찰되었으며, 우상엽이 허탈되어 있었고 우측폐에 기능성 변화가 관찰되었다. 우상엽으로 분지되는 기관지 부위를 충분히 박리하고 종양이 부착되어 있는 기관지 부위를 절개하여 종양을 확인하였다. 종양은 표면이 부드러웠으며 기관지와 구분되는 짧은 각(pedicle)으로 기관지에 연결되어 있었고, 우상엽 기관지의 대부분을 막고 있었다. 종양과 림

프절의 동결절편조직검사를 시행하여, 종양은 양성이고 림프절은 결핵에 의한 변화로 확인할 수 있었기에, 기관지 일부와 함께 종양을 제거 후, 4-0 Vicryl로 기관지를 봉합한 후 벽측 흉막피판을 이용하여 봉합부위를 보강하였다.

종양의 병리학적 소견은 육안적으로 용종(polyp)으로 결면은 점막으로 잘 둘러싸인 부드러운 조직이었다. 현미경적으로 주로 성숙지방세포(mature adipocyte)와 섬유점액성 기질(fibromyxoid stroma)로 구성되어 있었고, 세포학적 이형성은 관찰되지 않았다. 표면은 호흡기 상피로 잘 덮여 있고, 국소적으로 편평상피화생(squamous metaplasia)이 관찰되었다. 또한 부분적으로 장점액성 선구조가 포함되어 있었으나 연골성분은 전혀 관찰되지 않았다(Fig. 4).

환자는 수술 후 기저질환인 만성폐쇄성 폐질환과 간경변증에 대한 치료 후 퇴원하였다.

## 고 찰

과오종은 폐에 발생하는 양성종양 중 가장 흔한 종양이나 기관지 내에 발생하는 경우는 드물게 보고된다. Tomashefski 등에 의하면 164예의 폐과오종 중 17예(10%)에서 기관지 내 과오종이었고[1], Gjevre 등의 근래 보고에서는 215예 중 1.4%를 차지하였다[2]. 국내 보고는 이보다 높아, 1993년까지 보고된 국내 폐과오종을 정리한 김성은 등의 논문에서 총 54예 중 17예(32%)가 기관지내 과오종이었다[3].

기관지내 과오종은 폐실질내 과오종이 대부분 증상이 없는 것과는 달리 기관지내 병변에 의해서 객혈, 기침 등의 증상이 유발되어 진단되는 경우가 많으며, 흉부 단순 X-선 촬영이나 흉부 고해상 단층촬영에서 기관지 폐쇄에 의한 무기폐나 이에 합병된 폐렴양상이 흔히 보인다[4,5]. 본 예에서 기관지내 종양에 의한 객혈과 우상엽 기관지를 막는 원형의 종괴가 기관지 내시경과 흉부 고해상 단층촬영에서 관찰되었다.

Goldsworthy에 의하면 과오종 조직소견은 섬유점액성 기질과 연골 및 지방 조직을 주된 성분으로 하는 다양한 간엽성 조직(mesenchymal tissue)과 상피세포 열(epithelial cleft)을 특징으로 한다[6]. 폐실질내 과오종의 대부분이 연골성분을 포함하는 것과는 달리 기관지내 과오종 증례들 중에

는 연골성분이 없이 지방세포의 증식이 두드러진다. 이러한 예들은 지방종성 과오종(lipomatous hamartoma)으로 명명되고 있으며, Tomashefski 등이 보고한 17예의 기관지내 과오종 중 3예(18%), Cosio 등이 보고한 43예 중 13예(30%)가 지방종성 과오종에 해당되었다[1,7]. 국내 보고에서는 폐실질내 과오종 중 지방종성 과오종은 없었으며, 기관지내 과오종 17예 중 2예가 지방종성 이었다[3].

굴곡성 기관지경에 의한 과오종의 진단율은 그리 높지 않은 편이며 대부분의 경우 개흉술이 필요하다. 근래에는 경직성 기관지경과 Nd-YAG Laser를 이용한 종양 제거술도 이루어지고 있으나[8], 본 예에서는 악성종양과의 감별이 어려워 개흉술을 시행하였다. 국내외의 여러 문헌보고에서 기관지 내 과오종 환자의 치료로 개흉술에 의한 폐엽절제, 췌기절제술을 시행한 경우가 많이 보고되었다. 본 증례는 폐기능의 감소를 보이는 환자의 예로서 수술 시 동결절편조직검사로 악성유무가 판별되어 기관지 절개만으로 기관지 내 과오종을 제거하여, 불필요한 폐절제를 시행하지 않아 폐기능 보존이 가능하였다.

## 참 고 문 헌

1. Tomashefski JF. Benign endobronchial mesenchymal tumors. Am J Surg Pathol 1982;6:531-40.
2. Gjevre JA, Myers JL, Prakash UB. Pulmonary hamartomas. Mayo Clin Proc 1996;71:14-20.
3. Kim SE, Lee HL, Kim SK, et al. A clinical study of pulmonary hamartoma. Tuberculosis and Respiratory Disease 1993;40:565-74.
4. Ahn JM, Im GI, Seo JW, et al. Endobronchial hamartoma: CT findings in three patients. Am J Radiol 1994;163:49-50.
5. Borro JM, Moya J, Botella JA, Padilla JD, Canto A, Paris F. Endobronchial hamartoma. Scand J Thor Cardiovasc Surg 1989;23:285-87.
6. Goldsworthy NE. Chondroma of lung (hamartoma chondromatosum pulmonis), with report of case. J Pathol Bacteriol 1934;39:291-98.
7. Cosio BG, Villena V, Echave-Sustaeta J, et al. Endobronchial hamartoma. Chest 2002;122:202-05.
8. Tajima H, Hayashi Y, Maehara T, et al. Endobronchial hamartoma treated by an Nd-Yag Laser: Report of a case. Surg Today 1998;2:1078-80.

=국문 초록=

과오종은 가장 흔히 보는 폐의 양성종양이나 기관지 내에 발생하는 경우는 드물다. 더욱이 지방종성인 경우는 매우 드물다. 73세 남자에게 한 달 전부터 객혈이 발생되어 입원하였다. 기관지경 검사에서 우상엽기관지를 막고 있는 돌출된 종괴가 발견되었다. 수술 중 얻은 동결 조직에서 양성으로 진단되어 기관지절개만으로 종양을 제거하였다. 저자들은 기관지절개만으로 제거된 지방종성 기관지내 과오종을 경험하여 보고하는 바이다.

중심 단어 : 1. 과오종  
2. 기관지 종양