

기도 내 양성 종양의 굴곡형 내시경하 절제술

문석환* · 왕영필* · 서종희* · 조건현* · 괄문섭* · 이선희*

Endoscopic Removal of Benign Endotracheal/Endobronchial Tumor

Seok-Whan Moon, M.D.*, Young-Pil Wang,* Jong-Hui Suh, M.D.*
Keon-Hyeon Jo*, Moon-Sub Kwack*, Sun-Hee Lee*

Endoscopic removal is acceptable for the treatment of endotracheal/endobronchial mass, because it is less invasive in high-risk patients and a conservative procedure for benign tumors. Two benign tumors in the lumen of the trachea (pure lipoma) and in the intermediate bronchus (hamartoma) were completely eradicated by our procedures, which involved diathermic snaring and residual mass removal with biopsy forceps under the guidance of fiberoptic bronchoscopy. No tumor recurrence was evident after extended follow-up (6 years for endotracheal lipoma and 2.5 years for endobroncheal hamartoma). Our method is safe and less invasive for the patient and provides the surgeon with better view during procedure.

(Korean J Thorac Cardiovasc Surg 2003;36:699-702)

- Key words:** 1. Tracheal neoplasms
2. Bronchoscopy
3. Bronchial neoplasms

증례

증례 1

환자는 흉부와 복부의 장기의 좌우위치가 바뀐 72세 남자로서 해부학적으로 우하엽에 재발성 폐렴으로 폐 종양의 심하에 전원되었다. 흉부 방사선 촬영 소견상 우폐하엽의 일부가 부분 폐허탈이 관찰되었고, 흉부 CT상 1.2 cm 크기의 원형 종괴가 중간 연결 기관지내강에 위치하고 있으며(Fig. 1), 종양에 의한 기관지 폐색부위의 하방에 부분 폐허탈이 관찰되었다. 기관지내시경소견상 표면이 매끄러운 비교적 딱딱한 종괴가 관찰되었다. 생검은 시행하지 않았으며, 다형구(multilobulated)의 양성 종괴로 생각되었

으며 수술실에서 기관지 내시경하 종양절제를 계획하였다. 전신마취와 개흉술의 가능성을 고려하여, 전처치(robinal, midazolam) 후 수술실에서 환자감시장치(심전도, 산소포화도 측정기)를 관찰하면서, 국소마취하 비강을 통하여 기관지내시경을 유도하여 기관지경의 말단부를 기관의 중간부위에 위치한다. 다음 기관지경의 instrument channel을 통하여 J-guide wire를 기관 내로 유지한 다음 기관지경을 제거한다. 20 French silastic L-tube (truncated L-tube)를 비강에서 기관의 상부 1/3 부위까지 유치할 수 있도록 만든 후 guide wire를 따라 비강, 기관 내로 위장관을 유치한 다음에 guide wire를 제거한다. 경구로 기관지내시경을 실시하여 L-tube의 말단부가 성대 내로 유도된 것을 확인 후, 위장관 내로 snare wire (polypectomy snare

*가톨릭대학교 의과대학 흉부외과학교실

Departments of Thoracic and Cardiovascular Surgery, College of Medicine, The Catholic University of Korea, Seoul, Republic of Korea

논문접수일 : 2003년 1월 14일, 심사통과일 : 2003년 7월 18일

†본 논문은 대한흉부외과 제 18차 춘계학술대회 비디오킴에서 구연함.

책임저자 : 문석환 (137-701) 서울특별시 서초구 반포동 505, 강남성모병원 흉부외과

(Tel) 02-590-1442, (Fax) 02-594-8644, E-mail: swmoon@catholic.ac.kr

본 논문의 저작권 및 전자매체의 지적소유권은 대한흉부외과학회에 있다.

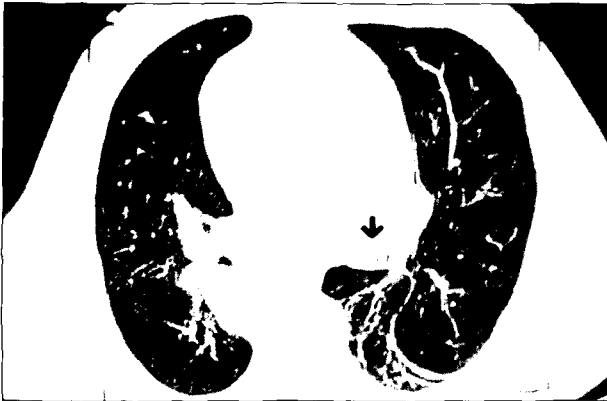

Fig. 1. Endobronchial mass (1.2 cm in diameter) was located in the intermediate bronchus on chest CT scan.

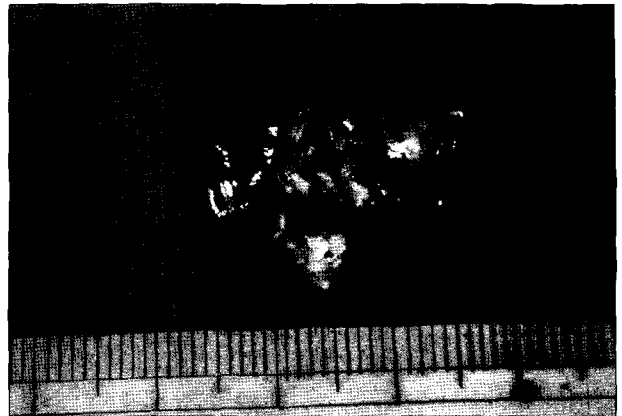

Fig. 3. Endobronchial mass was completely removed in two large pieces with wire snare and electrocauterization.

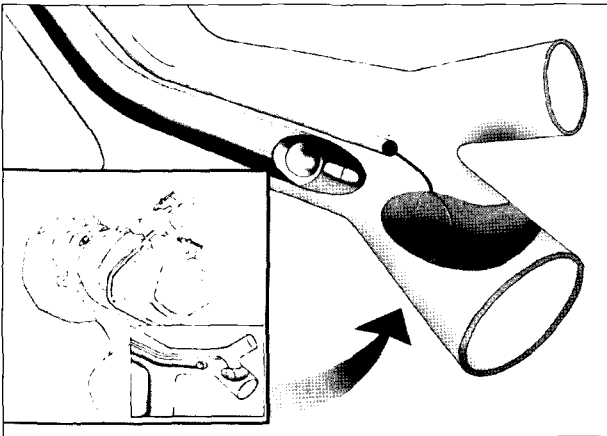


Fig. 2. Polypectomy snare was placed around the endobronchial mass through the nasal cavity and fiberoptic bronchoscope was introduced into the trachea through the oral cavity.

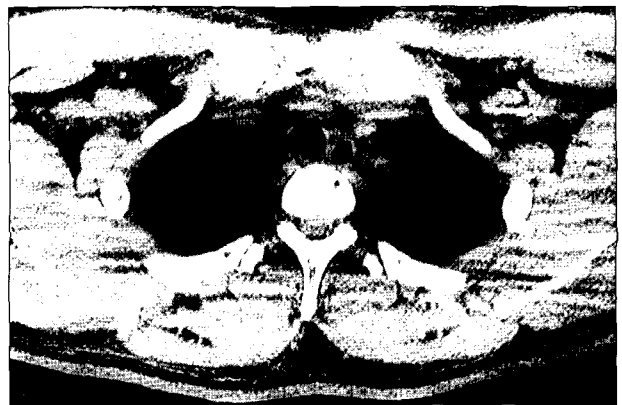

Fig. 4. Chest CT finding shows round mass (1.5 cm in diameter) is located in the mid-trachea with its hypodensity similar to the fatty tissue.

SD-7C, Olympus optical co. Tokyo, Japan)를 유도하여 기관 내로 유치한 다음 L-tube를 비강 밖으로 제거한다. 경구를 통하여 기관지내시경을 기관 내로 유도한 다음 snare wire를 종양의 경부(pedunculated part) 또는 다구형 종양(lobulated tumor)의 협부에 기관지경직시하에 wire snare를 위치한다. 기관지경직시하에 wire snare에 의한 정상조직손상 가능성을 고려하면서 서서히 wire snare를 조이면서 동시에 electrocautery를 간헐적으로 적용함으로써 출혈에 방이 가능하였고, 종양적출을 용이하게 하였다(Fig. 2). 또한 동시에 종양의 일부를 생검용 forceps으로 잡아 절제된 종양을 내시경과 함께 밖으로 제거하였고, 필요에 따라 같은 조작을 반복하고, 남은 조직은 다양한 크기의 생검 forcep으로 제거하였다(Fig. 3). 절제한 조직의 일부를 fro-

zen section하여 과오종으로 확진하였고, 출혈가능성과 정상조직손상(특히 membranous portion) 여부를 확인한 후 수술을 종료하였다. 술 후 방사선 촬영 소견상 좌폐의 완전 재팽창이 관찰되었고, 3일째 재차 시행한 기관지내시경상 종양의 잔존, 출혈, 정상조직손상 등은 관찰되지 않았다. 병리조직검사결과는 기관지내 과오종으로 진단되었으며, 시술 후 5일째 퇴원하였으며, 절제 후 2년 6개월간 재발 없이 추적 중이다.

증례 2

환자는 37세 남자 환자로 내원 전 최근 3년간 기관지천식으로 치료해오던 중 운동성 호흡곤란이 심해져 본원을 내원하였다. 흉부 청진상 경부에서 흡기 및 호기 시 천명

음이 청진되었으며, 흉부 방사선촬영소견은 정상이었다. 기도 내 종양이 의심되어 경부 및 흉부 CT촬영 소견상 기관 술기부의 3 cm 상방에서 기관 내강의 대부분을 막고 있는 직경 1.5 cm의 원형의 종괴가 관찰되었으며, 지방종을 시사하는 지방조직과 유사한 낮은 밀도를 보였다(Fig. 4). 또한 기관지경검사에서 기관내강의 대부분을 막는 표면이 매끄러우며, 기관지경에 의하여 쉽게 움직이는 유경성의 양성종양으로 생각되었으며, 생검 후 출혈 등에 의하여 기도폐쇄 등이 우려되어 생검은 시행하지 않았다. 술 전 기관지내시경과 흉부CT촬영 소견 등을 고려할 때 비교적 잘 국한된 유경성의 양성 종양으로 생각되어 기관지 내시경 직시하에 절제를 고려하였다. 증례 1과 같은 방법으로 시행하였으며, 병리조직검사상 기관지상피세포로 피복되어 있는 지방종으로 진단되었으며, 시술 후 4일째 퇴원하였으며, 현재 6년간 재발 없이 추적 중이다.

고 찰

기관 및 기관지는 각종 종양이 발생하며, 그 대부분은 악성종양이며, 양성 종양은 10% 이내에 불과하다[1,2]. 기관에 발생한 양성종양은 초기에는 증상이 뚜렷하지 않으며, 흉부방사선촬영에서도 잘 관찰되지 않는 반면에, 기관지 내 양성 종양은 대부분에서 증상이 생기며, 반복성의 폐렴 또는 폐허탈을 보여 흉부 방사선 촬영에서 이상소견을 보인다. 더욱이 기관내종양은 수개월, 수년에 걸쳐 진행되거나 증례 2와 같이 기관지 천식 등으로 치료받던 중 악화되어 정밀검사에서 확진되는 경우가 흔하다.

진단검사과정에서 흉부 CT 검사상 기도 내 양성종양은 통상 표면이 매끄러우며, 정상조직과 경계가 분명한 유경성 또는 원형의 종괴로 특징지워진다[1]. 치료에 있어 비교적 혈관이 풍부한 종양이나 종양에 의하여 심한 기도폐쇄를 보이는 경우는 각종 감시장치와 필요에 따라 전신마취가 가능한 수술실에서 안전하게 내시경을 이용한 종양 생검이나 절제가 권장된다[3]. 또한 양성기도종양의 치료 방침은 생검조직의 병리소견이나 종양에 의한 기관지폐색하부의 비가역성 폐실질손상(기관지확장증 또는 만성폐렴) 여부, 환자의 나이, 동반질환, 전신상태에 따라 치료방침이 결정된다. 종괴의 크기가 큰 경우나 일부 정상 기도조직을 절제해야 할 경우는 기관지 절개 후 종괴절제 또는 소매절제나 부분절제, 폐엽절제, 폐전적출술 등이 재발방지나 근치적 치료를 목적으로 이용되고 있다[1,2]. 한편 내시경을 이용한 절제술은 종괴가 작거나 유경성의 잘 국

한된 경우에, 특히 고령의 환자나, 동반질환이 있는 경우에 비침습적이어서 술 후 빠른 회복, 통증감소, 폐실질 보존 등의 장점을 보이고 있는데 내시경의 각종 기구의 발달, 내시경용 레이저, 냉동수술의 발달로 점차 내시경을 이용한 치료 예가 증가하고 있다. 저자들은 전신마취가 필요한 직달식 기관지경 대신에 국소마취하에서 폴립제거용 wire snare을 비강을 통하여 기도 내에 위치하였고, 경구로 통하여 굴곡형 기관지내시경을 유도하여 전자식 기관지내시경 직시하에 wire snare을 조이면서 동시에 전기소작술을 적용하면서 안전하고 효과적으로 종양적출이 가능하였다.

증례 1의 기관지 내 과오종은 재발성 폐렴이 동반되었지만, 흉부 CT 검사상 폐실질의 손상이 심하지 않았으며, 기관지경검사상 농대신에 점액성 분비물을 보여 폐엽절제술대신에 종양절제술이 가능할 것으로 판단되었고 종양절제 후 흉부방사선 촬영상 폐병변의 완전소실이 관찰되었다.

증례 2의 기관 내 지방종은 흉부 CT 검사상 지방종으로 확진이 가능하였으며, 점막하 지방조직에서 기원하는 지방종은 비혈관성 조직이며, 유경성의 종괴를 형성하는 특징을 보여 비록 기관내강을 대부분을 막고 있었지만 내시경하 절제가 가능할 것으로 판단되었으며, 절제 후 출혈은 없었으며, 완전절제가 가능하였다.

양성 기도 내 종양은 종괴만 제거한다든지(enucleation), 정상 기도조직의 일부만을 제거하고 기도성형술(window resection)을 시행하는 보존적 절제술(conservative resection)이 보편화되었지만, 최근 내시경의 광학시스템, 기구, 내시경용 레이저 또는 냉동수술의 발달로 기관 또는 기관지 내 종양의 내시경을 이용한 치료가 점차 늘고 있다[3-5]. 직달식 기관지경이 비교적 다양한 기구를 이용하여 종괴를 용이하게 제거하거나 출혈 시 안전한 기도확보 등의 장점을 들 수 있으나 대부분의 경우 전신 마취를 요하는 단점이 있다. 저자들은 국소 마취하에서 굴곡형 내시경과 폴립제거용 wire snare을 이용한 기도 내 종양제거술을 소개하였다.

참 고 문 헌

1. Weber AL, Grilo HC. Tracheal tumors. A radiological, clinical, and pathological evaluation of 84 cases. Radiol Clin North Am 1978;16(2):227-46.
2. LT Xu, ZF Sun, ZJ Li, LH Wu, ZY Zhang, XQ Yu. Clinical and pathologic characteristics in patients with tra-

- cheobronchial tumor: report of 50 patients.* Ann Thorac Surg 1987;43:276-8.
3. Chen TF, Braidley PC, Shneerson JM, Wells FC. *Obstructing tracheal lipoma.* Ann Thorac Surg 1990;49(1):137-9.
4. Gerasin VA, Shafirovsky BB. *Endobronchial electrocautery.* Chest 1988;93(2):270-4.
5. Sagawa M, Sato M, Takahashi H, Minowa M, Saito Y, Fujimura S. *Electrosurgery with a fiberoptic bronchoscope and a snare for endotracheal/endobronchial tumors.* J Thorac Cardiovasc Surg 1998;116:177-9.

=국문 초록=

내시경을 이용한 기도 종양 절제술은 비침습적인 방법으로 개흉수술에 따른 각종 부작용을 감소할 수 있을 뿐만 아니라 폐실질을 보존할 수 있으며, 고령 등의 고위험군의 환자에서 안전하게 이용되고 있다. 기관내 종양(양성 지방종)과 기관지 내 종양(과오종)의 2예 환자에서 국소마취상태에서 굴곡형 기관지경직시하에 폴립제거용 기구와 전기소작술을 이용하여 완전절제를 시행하였다. 기관 내 지방종환자는 술 후 6년째, 기관지내 과오종환자는 2년 6개월 째 재발없이 추적 중이다. 저자들의 방법이 환자에게 안전하며 좋은 시야에서 시술할 수 있는 장점이 있는 것으로 생각되었다.

- 중심 단어 : 1. 양성
2. 기도
3. 종양
4. 기관지경