

## Effects of Lepidii Semen on Acute Edematous Lung Injury Induced by Skin Burn

Myoung-Je Cho and Hyun Gug Cho<sup>†</sup>

Department of Radiologic Technology, Daegu Polytechnic College, Daegu 706-711, Korea,

<sup>†</sup>Department of Visual Optics, Kyungwoon University, Gumi 730-852, Korea

The present study was conducted to determine whether administration of heat extract of Lepidii Semen has an inhibitory effect on neutrophil-derived oxidative injury following dermal scald burn in rats.

Acute lung injury was induced by scald burn (15% of TBSA) in rats. To identify acute edematous lung injury, protein concentrations and numbers of polymorphonuclear leukocytes were measured in bronchoalveolar lavage (BAL) at 5 h after skin burn. In addition, the level of lung KC (neutrophil chemoattractant cytokine) and activity of lung myeloperoxidase (MPO) were measured, and histopathological changes were observed as well.

Lung weight and concentration of BAL protein, the index of lung injury, were clearly increased at 5 h postburn compared with those of sham-operated group. Administration of heat extract of Lepidii Semen after scald burn inhibited the production of KC in lung tissue and decreased the activity of lung MPO related to infiltration of neutrophils. In histopathological changes in lung tissue, infiltration of inflammatory cells and pulmonary edema induced by skin burn were decreased by administration of heat extract of Lepidii Semen after scald burn.

These results suggest that Lepidii Semen may be an effective medical stuff for acute lung injury induced by skin burn.

**Key Words:** Acute lung injury, Burn, Lepidii semen, Neutrophil

### 서 론

급성 폐손상은 패혈증, 외상, 복합골절, 감염, 출혈성 쇼크, 화상 등의 다양한 병인에 의해 발병되어 높은 사망률을 보이지만 아직까지 그 병인론은 잘 알려져 있지 않다<sup>12,20,28</sup>. 특히 화상 환자의 경우 28.1%가 MODS (multiple organ dysfunction syndrome) 증상을 보이지만<sup>10</sup> 이를 치료하기 위한 약제의 개발은 큰 성과를 거두지 못하고 있다.

급성 폐손상에 대한 병인론의 한 부류로 호중구가 급성 폐손상을 일으키는 중요 요인으로 지적되고 있는데<sup>9,11,18,22,26</sup>, Guidot 등<sup>9</sup>은 급성 부종성 폐손상이 호중구에 의한 것이며, 산화제의 매개에 의한다고 하였다. 또한 Hybertson 등<sup>11</sup>도 호중구의 축적과 이로부터 유리된 산소 대사물들에 의해 급성

폐손상이 유도된다고 하였다. Interleukin-1을 흰쥐의 기도로 투여하면 oxidized glutathione이 증가되며<sup>3</sup>, 호중구에서 유리된 유리산소기의 양이 증가된다고 하였다<sup>9,17</sup>. Delclaux 등<sup>7</sup>은 내독소에 의한 급성 폐손상 시 혈관내피세포 손상의 주된 원인이 호중구에서 유리되는 단백질해효소 때문이라고 하였고, Mulligan 등<sup>21</sup>은 순환계 내 호중구들의 유주에 의해 급성 폐손상이 유발된다고 하였다. 결과적으로 호중구의 침윤에 따른 H<sub>2</sub>O<sub>2</sub>의 생성 증가<sup>19</sup>를 동반하는 respiratory burst가 형성되는<sup>4</sup> 것으로 설명되고 있다.

이처럼 폐손상을 유도하는 호중구의 유주는 혈관내피세포의 adhesion molecule들을 포함하는 cytokine들의 생성이 큰 원인으로 알려져 있는데, interleukin-8, neutrophil activating factor-2 등 CXC chemokine들이 대표적인 것들이다<sup>21,26</sup>. 이에 본 실험에서는 화상이 폐 내 염증세포 축적을 유도하고, 염증세포로 인한 산화적 손상에 의해 급성 폐손상이 초래되리라 예상되어, 흰쥐의 피부에 화상을 가하여 급성 폐손상을 유도시킨 다음, 부종으로 인한 폐질환에서 수분을 배출시키는 것으로 기록되어 있는 정력자를 열탕 추출하고, 흰쥐의 구강으로 투여하여 염증세포 침윤에 의한 폐손상 억제 효능을 검증하고자 하였다.

\*논문 접수: 2003년 2월 8일

수정재접수: 2003년 3월 6일

<sup>†</sup>별책 요청 지자: 조현국, (우) 730-852 경북 구미시 산동면 인덕리 55, 경운대학교 안경광학과

Tel: 054-479-1333, e-mail: hgcho@ikw.ac.kr

이 논문은 2002학년도 대구산업정보대학 연구조성비에 의한 것임.

## 재료 및 방법

### 1. 피부 화상의 유도

250±20 g의 Spraque-Dawley종 수컷 흰쥐를 이용하여 keta-mine hydrochloride를 복강 투여하여 마취시킨 다음 등쪽 부분 (dorsal surface)의 털을 깎고 (total body surface area; TBSA, 15%)<sup>25)</sup>, 100℃ 물로 10초간 데인 후 5시간이 경과한 다음 처치하고 실험에 사용하였다.

### 2. 검액조제 및 투여

정력자 80 g을 열탕기를 이용하여 2시간 30분 동안 열탕시킨 후, 진공농축기를 이용하여 300 ml가 되도록 하였다. 농축된 약재를 화상 유발 1시간 뒤 5 ml/kg의 양으로 각각 흰쥐의 구강으로 직접 투여하였다.

### 3. 폐무게의 측정

화상 유발 5시간 후 흰쥐를 석시콜린®으로 주사하여 사망시킨 뒤, 흉곽을 개봉하고 좌·우 폐를 절제한 다음 그 무게를 측정하고 체중 당 비율로 계산하였다.

### 4. 폐세척액 내 단백질 함량 측정과 다형핵 백혈구 (PMNs)의 계수

화상 유발 5시간 후 흰쥐를 석시콜린®으로 주사하여 사망시킨 뒤, 기관지를 통해 8 ml의 생리식염수를 폐 내로 주입한 후 6 ml의 폐세척액을 얻었다. 폐세척액을 잘 흔든 다음 100 µl를 취하여 Turk's solution과 동량으로 혼합·염색한 후 hemocytometer를 이용하여 광학현미경 40× 배율로 다형핵 백혈구 수를 산정하였다. 그리고 남은 폐세척액은 3,000 rpm으로 10분간 원심분리시킨 다음 상등액 속에 포함된 단백질의 양을 bicinonic acid를 이용하여 562 nm에서 비색정량하였다<sup>2)</sup>.

### 5. 폐조직 내 KC 함량 측정

폐조직 내 호중구 침윤 유도물질인 KC (neutrophil chemoattractant cytokine) 생성 정도를 파악하기 위하여 mouse KC immunoassay kit (R&D, MN, USA)를 사용하였다. 폐조직을 적출하여 4.0 ml의 pH 7.4, 50 mM potassium phosphate를 가하여 조직 분쇄한 후, 3,000 rpm으로 10분간 원심분리 한 다음 상등액을 채취하였다. 채취한 상등액으로 assay procedure에 따라 시행하여 microtiter plate reader (BioRad 550, CA, USA)를 이용하여 450 nm에서 흡광도를 측정하고 그 함량을 계산하였다.

### 6. 폐조직 내 myeloperoxidase (MPO) 활성 측정

폐조직 내 MPO 활성 측정은 Goldbrum 등<sup>8)</sup>의 방법에 따라

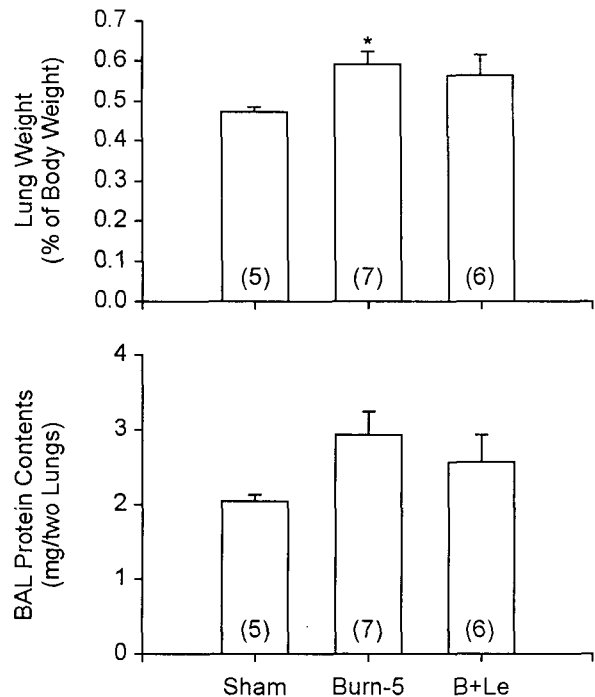


Fig. 1. Changes of lung weight (% of body weight) and protein contents in BAL at 5 h postburn. The bars are expressed mean±S.E. The numbers of determinations are in the parentheses. B+Le: Lepidii Semen administration after burn. \*P<0.05: Significant difference compared to sham.

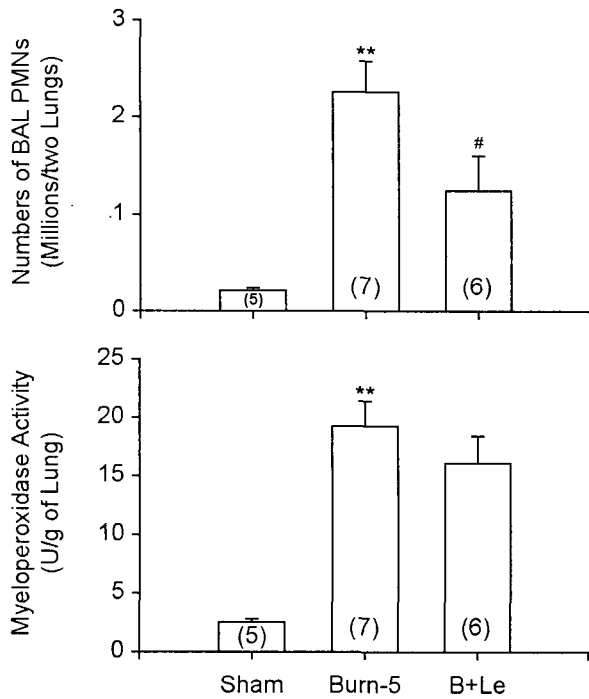
폐를 적출하여 4 ml phosphate buffer (20 mM, pH 7.4)를 가하여 균등마쇄하고, 4℃ 30,000×g로 30분간 원심분리하였다. Pellet을 채취하여 0.5% hexadecyltrimethylammonium bromide가 포함된 4 ml phosphate buffer (50 mM, pH 6.0)에 재현탁시키고 90초간 초음파 분쇄한 다음, 60℃에서 120분간 반응시켰다. MPO 활성은 o-diasidine을 사용하여 chromogenic substrate와 hydrogen peroxide가 반응을 일으킨 양을 460 nm 흡광도를 측정하고 MPO 활성은 측정값의 비율로 표시하였다.

### 7. 폐의 병리조직학적 관찰

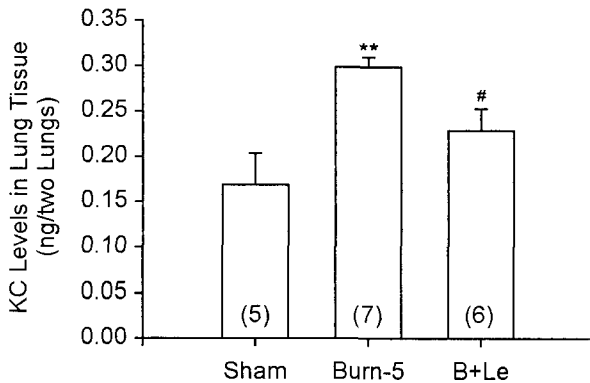
폐조직 적출 즉시 10% neutral buffered formalin에 담가 조직 내 공기를 제거시키고 고정시킨 다음, 흐르는 물에 수세하고 alcohol의 농도를 순차적으로 증가시키며 탈수시켰다. 탈수가 끝난 조직을 파라핀에 포매시키고 박절기 (Lipshaw Model-45 USA)를 이용하여 4 µm 두께로 절편하여, hematoxylin-eosin 염색을 실시한 다음 광학현미경 (BH-2, Olympus, Japan)으로 관찰하였다.

### 8. 통계 처리

각 실험군간의 비교를 위한 통계 처리는 SPSS WIN 프로그램을 이용하여 유의 수준 0.05로 하는 일원배치 분산분석 (ANOVA)을 시행하였다.



**Fig. 2.** Changes of the number of PMNs in BAL and MPO activities in lung tissue at 5 h postburn. The bars are expressed mean±S.E. The numbers of determinations are in the parentheses. B+Le: Lepidii Semen administration after burn. \*\* $P<0.01$ : Significant difference compared to sham. # $P<0.05$ : Significance difference compared to burn-5.

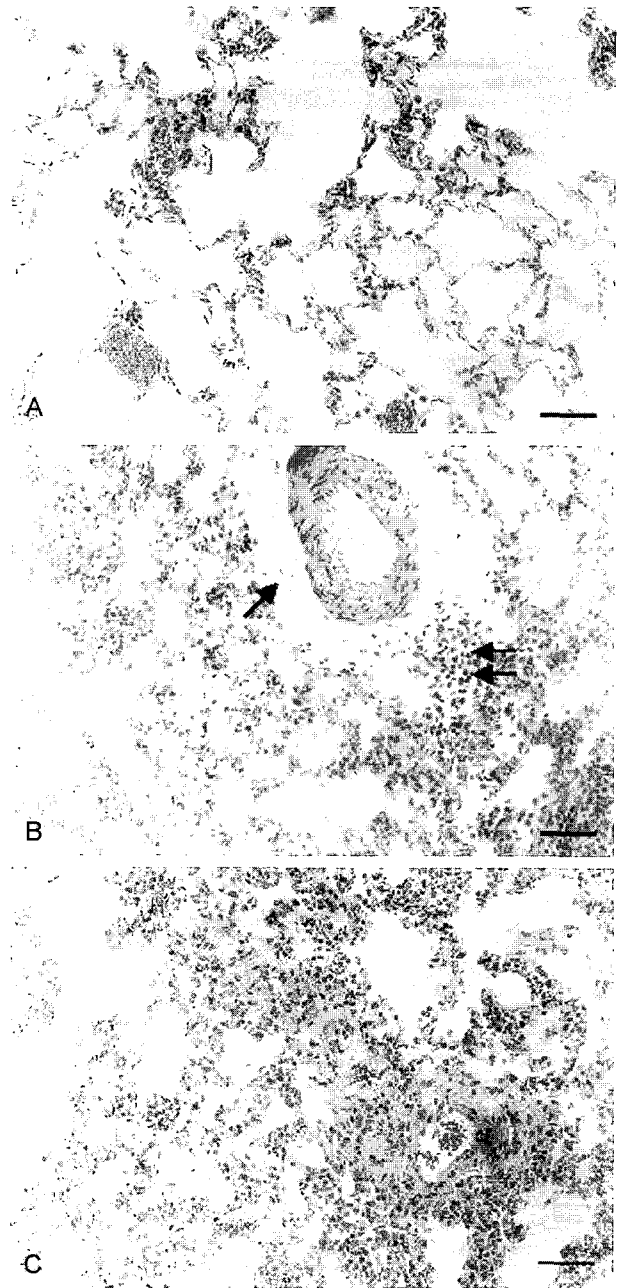


**Fig. 3.** Levels of the PMN chemokine, KC, in lung tissue at 5 h postburn. The bars are expressed mean±S.E. The numbers of determinations are in the parentheses. B+Le: Lepidii Semen administration after burn. \*\* $P<0.01$ : Significant difference compared to sham. # $P<0.05$ : Significance difference compared to burn-5.

## 결 과

1. 화상 유발 후 체중 당 폐무게 변화와 폐세척액 내 단백질 함량 변화

화상 유발 후 체중 당 폐무게 변화와 폐세척액 내 단백질



**Fig. 4.** Micrographs of lung tissue stained with hematoxylin and eosin in rats, scale=50  $\mu$ m. **A)** Sham: The tissue structure is intact. **B)** 5 h postburn: Perivascular edema (arrow), thickening of alveolar walls, and infiltration of inflammatory cells (double arrows) into perivascular spaces and alveolar cavities are shown. **C)** 5 h postburn administrated with Lepidii Semen: Though partial atelectasis is shown, perivascular edema and infiltration of inflammatory cells are decreased compared with those of burn only.

함량 변화를 비교한 결과, 화상 유발 5시간 후 폐무게 비율은 24.7% 증가되었고 ( $P<0.05$ ), 정력자의 투여로 화상군과 비교하여 4.4% 감소되었다. 화상 유발 5시간 후 폐세척액 내 단백질 함량은 43.4% 증가되었고, 정력자 투여군에서는 화상

군보다 그 함량이 12.2% 감소되어 나타났다 (Fig. 1).

## 2. 화상 유발 후 폐세척액 내 호중구의 수적 변화와 폐조직 내 MPO 활성 변화

화상 유발 후 폐조직 내 형성된 염증성 손상을 알아보기 위하여 폐세척액 내 호중구의 수적 변화와 폐조직 내 MPO의 활성 변화를 측정하였다.

화상 유발 5시간 후 폐세척액 내 호중구의 수는 정상군과 비교하여 볼 때 약 10.3배 증가되었고 ( $P < 0.01$ ), 정력자 투여 시 정상군보다 그 수는 많았으나 화상군과 비교하여 44.7%의 수적 감소율을 보였다 ( $P < 0.05$ ). 화상 후 염증세포의 침윤으로 인한 산화적 손상지표인 MPO의 활성은 화상 유발 5시간 후 정상군과 비교하여 약 7.7배 상승되었고 ( $P < 0.01$ ), 정력자의 투여로 그 활성이 16.6% 감소되어 나타났다 (Fig. 2).

## 3. 화상 유발 후 폐조직 내 KC 생성 변화

화상 후 폐조직 내 염증세포의 침윤을 유도하는 KC의 함량 변화를 측정한 결과, KC의 함량 변화는 화상 유발 후 5시간군에서 현격한 변화 양상을 보였는데, 화상 유발 5시간 후 화상군에서 KC 함량은 정상군과 비교하여 76.5% 증가되었고 ( $P < 0.01$ ), 정력자의 투여로 화상군과 비교하여 23.3% ( $P < 0.05$ )의 감소율을 보였다 (Fig. 3).

## 4. 폐의 병리조직학적 변화

화상으로 유도된 급성 폐손상의 병리조직학적 변화는 혈관주위 부종, 염증세포의 침윤, 간질조직의 비후와 무기폐 현상으로 나타났다.

화상 유발 5시간 후, 혈관주위의 부종현상이 관찰되었으며 부종병소에는 염증세포의 침윤이 동반되어 나타났다. 그리고 부종병소 주변의 간질조직은 비후현상과 함께 국소적인 무기폐 현상이 관찰되었다 (Fig. 4b). 정력자 투여군의 폐조직은 화상군에서 관찰되었던 간질비후현상은 국소적으로 관찰되었으나 혈관주위 부종현상과 폐포강 내 염증세포의 축적현상은 현저히 감소되어 나타났다 (Fig. 4c).

## 고 찰

피부 화상으로 유도된 급성 폐손상은 염증반응이 특징으로 나타나는 급성 호흡곤란 증후군으로써 그 사망률이 60% 이상에 이르는 것으로 알려져 있다<sup>12,20,28</sup>. 특히 화상 환자의 28.1%가 MODS 증상을 보여<sup>10</sup> 이를 치료하기 위한 약제의 개발은 절실한 실정이다. 본 실험에서는 피부 화상 후 정력자의 열탕 추출물 투여가 호중구 침윤에 의한 폐의 급성 염증성 손상을 감소시킬 수 있는지를 생화학적 분석법과 면역화학적 분석법, 그리고 형태학적 분석법을 통해 검토해 보고

자 하였다.

피부 화상에서 공통적으로 나타나는 일차적인 증상은 혈관 내로부터 단백질과 체액이 간질로 빠져 나와 심한 부종이 형성되는 것이다<sup>1,16,27</sup>. 본 실험 결과, 화상으로 인한 심한 체액의 손실에도 불구하고 화상 유발 후 5시간군의 체중 당 폐 무게 비율이 다소 증가되어 폐의 부종성 손상이 야기되었음을 알 수 있었다. 그리고 정력자는 화상군과 비교하여 폐 무게 비율은 감소되었으나 그 정도는 미약한 것으로 나타났다. 그러나 폐의 조직학적 변화를 관찰한 결과, 화상군에서 나타난 혈관주위 부종 (perivascular edema) 현상이 정력자를 투여함으로써 감소된 것으로 관찰되었다.

화상으로 인한 급성 부종성 폐손상의 지표로 사용하기 위한 폐세척액 내 단백질 함량을 측정한 결과, 화상 유발 5시간 후 폐세척액 내 단백질 함량이 43.4% 증가됨을 볼 수 있었으며<sup>5,13-15</sup>, 정력자의 투여로 그 함량이 감소되는 것으로 나타났다.

급성 폐손상에서 나타나는 부종성 변화는 급성 염증으로 유도된다는 것이 그 병리기전 중의 하나이며, 최근 사이토카인이 이러한 염증반응을 매개하는 것으로 알려져 있다<sup>15</sup>. 본 실험에서 염증성 손상에 대한 평가로 폐세척액 내 호중구의 수적 변화를 관찰하였다. 화상 유발 5시간 후 호중구는 유의하게 증가되었고, 정력자의 투여로 유의하게 그 수가 감소됨이 관찰되었다. 이러한 결과는 형태학적 관찰에서 폐포강 내 염증세포들의 출현빈도 변화와도 일치하고 있다. 이와 같은 호중구의 증가는 염증 매개체에 의해 유도되었다고 생각되어 호중구 유도물질 (neutrophil chemokine)로써  $\alpha$  (CXC) chemokine계의 하나로 알려져 있고<sup>24</sup>, MIP-2 (macrophage inflammatory protein-2)와 함께 다양한 염증반응 상태에서 호중구 유입을 조절하는 것으로 알려진<sup>23</sup> KC의 함량을 폐조직 내에서 정량하였다. 그 결과 화상 유발 후 5시간군에서 유의하게 증가되었고 정력자의 투여로 KC 생성을 유의하게 감소시켰다. 이와 같이 KC의 함량이 5시간군에서 크게 증가된 것은 다른 연구자들의 보고<sup>6,9,11,14</sup>에서 나타난 바와 같이 MODS에 의한 폐손상은 손상 초기에 염증성 반응이 유도된다는 것을 말해주고 있는 것이다.

조직 내 호중구의 축적은 조직 상해가 산화적 손상에 근거하고 있다는 것을 말해주는 것으로 호중구로부터 유리되는 MPO의 활성을 폐조직 내에서 측정한 결과, 화상 후 MPO의 활성은 KC 생성 수준과 호중구의 수적 변화와 비례하여 그 활성이 증가되는 것으로 관찰되었다. 그리고 정력자의 투여는 그 활성을 감소시키는 효과가 나타났으나 KC의 변화 비율만큼 큰 폭의 변화는 보이지 않았다. 이러한 결과는 정력자 투여 시 호중구의 수가 감소되어 일어난 결과이며, 단순히 MPO의 활성을 저해하는 효능이 아닌 KC 생성 억제제를 통한 호중구의 침윤을 방지하여 MPO의 활성이 낮아진 것으로

판단된다.

이상과 같은 결과를 통해 종합해 보면, 화상으로 유도된 급성 폐손상은 5시간 후에 호중구의 침윤으로 인한 산화적 손상으로 인해 조직에 심한 상해가 초래되며, 화상 후 정력자의 투여는 염증 매개체의 생성 자체를 억제하여 급성 부종성 폐손상의 원인이 되는 순환계 호중구의 침윤을 차단하는 효능이 있는 것으로 나타났다.

## 참 고 문 헌

- 1) Arturson G and Mellander S (1964): Acute changes in capillary filtration and diffusion in experimental burn injury. *Acta Physiol Scand*, **62**: 4577-5463.
- 2) Brown RE, Jarvis KL and Hyland KL (1989): Preprotein measurement using bicinconinic acid: Elimination of interfering substances. *Anal Biochem*, **180**: 136-139.
- 3) Canham EM, Shoemaker SA, Tate RM, Harada RN, McMurry IF and Repine JE (1983): Mepacrine but not methylprednisolone decreases acute edematous lung injury after injection of phorbol myristate acetate in rabbits. *Am Rev Respir Dis*, **127**: 594-598.
- 4) Carey PD, Jenkins JK, Byrne K, Walsh CJ, Fowler AA and Sugerman HJ (1992): The neutrophil respiratory burst and tissue injury in septic acute lung injury: The effect of cyclooxygenase inhibition in swine. *Surgery*, **112**(1): 45-55.
- 5) Cho HG, Lee YM and Park WH (1996): Ultrastructure of macrophages in BAL of rat given interleukin-1 $\alpha$  intratracheally. *Korean J Biomed Lab Sci*, **2**(2): 159-166.
- 6) Cho HG, Moon HJ, Park WH, Kim T and Lee YM (2000): Effect of the inhibition of PLA<sub>2</sub> on the oxidative stress in the lungs of glutathione depleted rats given endotoxin intratracheally. *Tuberculosis and Respir Disease*, **48**(2): 246-259.
- 7) Delclaux C, Rezaignia-Declaux S, Delacourt C, Brun-Buisson C, Lafuma C and Harf A (1997): Alveolar neutrophils in endotoxin-induced and bacteria induced acute lung injury in rats. *Am J Physiol*, **273**: L104-L112.
- 8) Goldbrum SE, Wu KU and Jay M (1985): Lung myeloperoxidase as a measure of pulmonary leukostasis in rabbits. *J Appl Physiol*, **59**: 1978-1985.
- 9) Guidot DM, Stevens EE, Repine MJ, Lucca Broco AE and Repine JE (1994): Intratracheal but not intravascular interleukin-1 causes acute edematous injury in isolated neutrophil perfused rat lungs through an oxygen radical mediated mechanism. *J Lab Clin Med*, **12**: 605-609.
- 10) Huang Y-S, Yang Z-C, Liu X-S, et al (1998): Serial experimental and clinical studies on the pathogenesis of multiple organ dysfunction syndrome (MODS) in severe burns. *Burns*, **24**: 706-716.
- 11) Hybertson BM, Bursten SL, Leff JA, Lee YM, Jepson EK, Dewite CR, Zagorski J, Cho HG and Repine JE (1997): Lisofylline prevents leak, but not neutrophil accumulation, in lungs of rats given IL-1 intratracheally. *J Appl Physiol*, **82**(1): 226-232.
- 12) King RJ, Coalson JJ, Seidenfeld JJ, Anzueto AR, Smith DB and Peters JI (1989): O<sub>2</sub>-and pneumonia-induced lung injury. II Properties of pulmonary surfactant. *J Appl Physiol*, **67**: 357-365.
- 13) Lee YM, Hybertson BM, Cho HG, Terada LS, Cho OJ and Repine JE (2000): Platelet-activating factor contributes to acute lung leaks in rats given interleukin-1 intratracheally. *Am J Physiol*, **279**: 75-80.
- 14) Lee YM, Hybertson BM, Terada LS, Repine AJ, Cho HG and Repine JE (1997): Mepacrine decreases lung leak in rats given interleukin-1 intratracheally. *Am J Respir Crit Care Med*, **155**: 1624-1628.
- 15) Lee YM, Park YY, Kim T, Cho HG, Lee YJ and Repine JE (1999): Effect of the inhibition of phospholipase A<sub>2</sub> in generation of free radicals in intestinal ischemia/reperfusion induced acute lung injury. *Korean J Physiol Pharmacol*, **3**: 263-273.
- 16) Lund T, Onarheim H and Wiig H (1989): Mechanisms behind increased dermal inhibition pressure in acute burn edema. *Am Physiol Soc*, **256**: 940-948.
- 17) McCord JM, Gao B, Leff JA and Flores SC (1994): Neutrophil-generated free radicals: possible mechanisms of injury in adult respiratory distress syndrome. *Environ Health Perspect*, **102 suppl 10**: 57-60.
- 18) McKenna PJ, Rosolia DL, Ishihara Y, Albertine KH, Staub NC and Gee MH (1992): Downregulation of blood and bone marrow neutrophils decreases expression of acute lung injury in sheep. *Am J Physiol*, **263**: 1492-1498.
- 19) Minamiya Y, Abo S, Kitamura M, Izumi K, Kimura Y, Tozawa K and Saito S (1995): Endotoxin-induced hydrogen peroxide production in intact pulmonary circulation of rat. *Am J Respir Crit Care Med*, **152**(1): 348-354.
- 20) Montgomery AB, Stager MA, Carrico J and Hudson LA (1985): Causes of mortality in patients with the adult respiratory distress syndrome. *Am Rev Respir Dis*, **132**: 485-489.
- 21) Mulligan MS, Polley MJ, Bayer RJ, Nunn MF, Paulson JC and Ward PA (1992): Neutrophil-dependent acute lung injury

- Requirement for p-selectin (GMP-140). *J Clin Invest*, **90**: 1600-1607.
- 22) Patton LM, Saggart BS, Ahmed NK, Leff JA and Repine JE (1995): Interleukin-1 beta-induced neutrophil recruitment and acute lung injury in hamsters. *Inflammation*, **19(1)**: 23-29.
- 23) Rollins BJ (1997): Chemokines. *Blood*, **90**: 909-928.
- 24) Schall T (1994): In: *The Cytokine Handbook*. 2nd edition, A. New York: Thomson, editor, Academic Press. 419.
- 25) Spector WS (1956): In: *Handbook of Biological Data*. Philadelphia: PA Saunders. 157.
- 26) Strieter RM and Kunkel SL (1994): Acute lung injury: The role of cytokines in the elicitation of neutrophils. *J Invest Med* **42(4)**: 640-651.
- 27) Tanaka H, Lund T, Wiig H, et al (1999): High dose vitamin C counteracts the negative interstitial fluid hydrostatic pressure and early edema generation in thermally injured rats. *Burns*, **25**: 569-574.
- 28) Villar J and Slutsky AS (1989): The incidence of the adult respiratory distress syndrome. *Am Rev Respir Dis*, **140**: 814-816.
-