

개의 상완골 근위단에 발생한 골육종

김정은 · 엄기동 · 배재성 · 강한샘 · 이문학 · 이해운 · 성윤상 · 이정민 · 장광호¹

경북대학교 수의과대학

Osteosarcoma of the Proximal Humerus in a Dog

Jung-eun Kim, Ki-dong Eom, Jae-sung Bae, Han-saem Kang, Wen-xue Li, Hae-oon Lee, Yun-sang Seong, Jeong-min Lee and Kwang-ho Jang¹

College of Veterinary Medicine, Kyungpook National University

Abstract : A 13-year old male dog with right forelimb lameness, invisible swelling, anorexia and mild depression was referred to Veterinary Teaching Hospital, College of Veterinary Medicine, Kyungpook National University. On forelimb radiographic views, periosteal and endosteal proliferation and cortical lysis and extremely aggressive and amorphous periosteal reactions were located along the metaphyseal region of the proximal humerus. Cytologic and histopathologic examinations after amputation showed anaplastic mesenchymal cells that produced osteoid changes, poorly differentiated osteoblast and osteoclast. And also, it included the neoplastic cells with large nucleoli, multiple nucleoli that differ in size and cytoplasm with several clear vacuoles. Based on the physical examination and laboratory, radiographic, cytologic and histopathologic findings, this case was diagnosed as osteosarcoma of the proximal humerus.

Key words : humerus, amputation, osteoblast, osteoclast, osteosarcoma, dog

서 론

골육종은 간엽성 악성 종양으로 개에서 발생하는 원발성 골종양 중 가장 흔한 질병이며, 골 조직으로부터 기인하는 악성종양 중 85%를 차지한다^{8,15}. Saint Bernard, great Dane, Irish setter, Doberman pinscher, German shepherd, golden retriever 등에서 호발 하며, 체격이나 키가 큰 체형에서 그 소인이 높은 바, 주로 대형견종에서 발생한다고 보고되고 있다^{2,4,15}. 골육종은 연부 조직과 주축골에 기인하여 발생할 수도 있으나 사지골격에서 발생하는 경우가 더 많다. 사지 가운데 주된 발생 부위로는 요골골간단 원위부, 상완골 근위부, 대퇴골의 근위부와 원위부, 경골의 근위부와 원위부를 들 수 있다^{2,6,7}.

병변진행 속도가 빠른 악성종양의 생물학적 양상으로 인해 사지골격에 발생한 골육종은 치료가 어렵고, 이는 대형견종에서 폐사의 주된 원인으로도 작용한다^{2,7}. 치료 방법으로는 이완된 골의 절단술 또는 종양부위만 절제하거나, 절단술과 함께 항암제 병용을 적용하는 방법이 있다^{1-4,9,11-14,17}.

본 증례는 우측 전지 파행과 종창으로 내원한 13년령 수컷 잡종견이 신체검사, 임상병리검사, 병변부위의 세포 검사, 병리조직검사 및 X-선 검사를 실시한 결과 상완골 근위단에 발생한 골육종이 진단된 바 이를 보고하고자 한다.

증 례

병력 및 신체검사

체중 20kg의 13년령 수컷 잡종견이 우측 전지 보행곤란, 체중 감내 불능 및 부전마비증상을 주증으로 내원하였다. 환축은 2002년 1월경부터 오른쪽 앞다리 파행을 보이기 시작하여 부산지역 동물병원에서 항생 요법과 진통소염 요법을 받은 후 일시적 호전증상을 보였으나 2002년 12월 처음보다 더욱 심해진 파행 증상과 통증을 호소하여 2003년 1월 경북대학교 수의과대학 부속동물병원으로 의뢰되었다.

병력청취 결과 침울, 기면, 식욕감퇴 등이 확인되었고, 우측 전지 시간사이에 통증자극을 가해도 반응을 보이지 않는 신경마비 증세를 보였다. 근 위축이 동반된 오른쪽 견관절 하방 전외측 부위에서 불규칙한 종괴가 촉지되었으며 국소적으로 종괴의 경도가 취약한 부위가 인지되었다 (Fig 1). 환축의 호흡수, 맥박, 체온검사에서는 특이적 변화가 관찰되지 않았다.

실험실검사 및 X-선 검사

혈액화학검사와 방사선사진 촬영을 실시한 다음 전신 쇠약 상태를 교정하기 위해 수액요법을 실시하였다. 실험실 검사 결과 WBC는 정상치였으며, RBC 및 PCV는 다소 감소한 소견을 보였다. ALP는 50 IU/L, CPK는 50 IU/L, T-Cho는 280 mg/dl로 증가된 소견을 보였으나 그 외 항목은 정상 소견을 나타내었다.

전지의 X-선 검사에서는 상완골 근위 골간단의 골막 파괴와 피질용해소견과 함께 골막을 따라 일어난 골신생과 골피질 및 골주위 파괴성 소견이 확인되었다. 병변부 주위 연부 조직으로 골종식과 경계가 불분명한 연부조직 종창을 확인

¹Corresponding author.
E-mail : khojang@knu.ac.kr

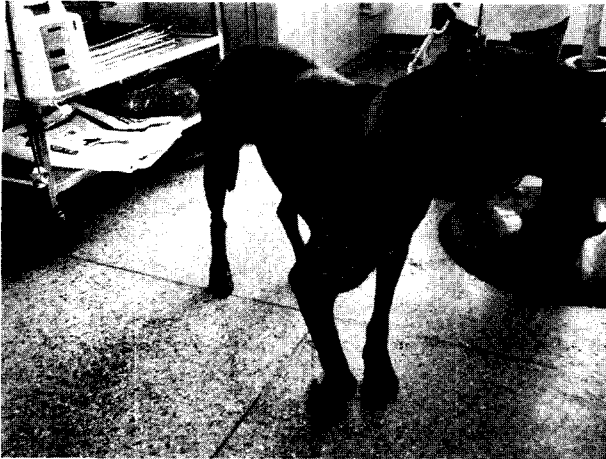

Fig 1. Mixed, 13 years old, male; lameness and paresis in the right thoracic limb. Note the fixed carpal joint of the right thoracic limb, and a soft tissue mass is protruded at the cranio-lateral scapula

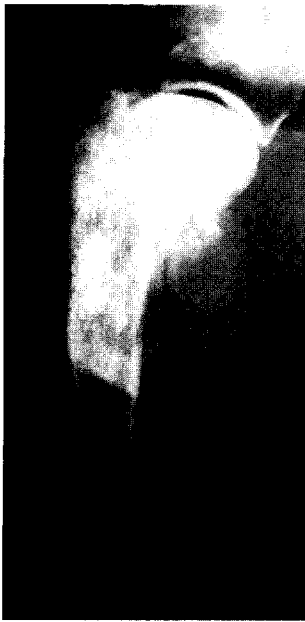

Fig 2. A lateral radiograph of the proximal humerus. There is bony proliferation and lysis noted in the proximal humeral metaphysis. There is irregular, amorphous soft tissue mineralization surrounding these bone.

할 수 있었다 (Fig 2). 폐장 내 전이 여부를 확인하기 위한 X-선 검사에서 특이 소견은 발견되지 않았다. 비장과 간장 내 전이 여부를 확인하기 위해 컬러 초음파 검사를 실시하였지만 전이와 관련된 소견은 확인되지 않았다.

세포학적검사 및 병리조직학적검사

술중 채집한 도말표본의 저배율 상에서는 종양세포들을 둘러싼 골양 소견이 보였으며, 고배율 상에서는 세포들의 핵은

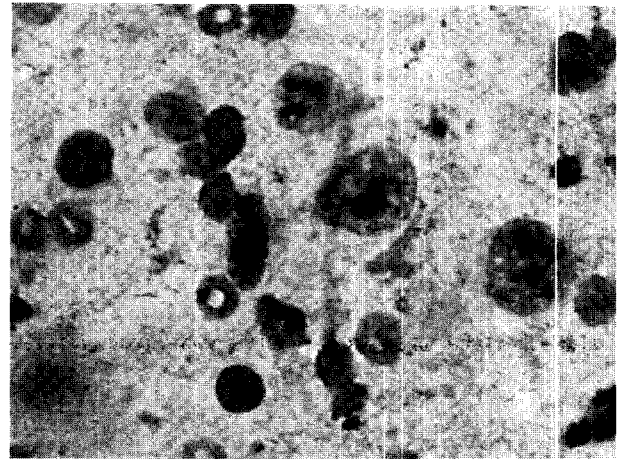


Fig 3. Osteoblast of the lesion showing marked variation in size and shape. Single cells with eccentric large nuclei and increased N:C ratio. Diff-Quik, × 1000

크고 다양한 핵 부동증과 osteoblast와 osteoclast가 혼재된 소견이 관찰되었다 (Fig 3). 병리 조직 검사 결과 종양 유골과 종양골, 종양연골이 관찰되었으며 이 세포들은 세포질들끼리 상호 연결되어 있었다. 유사분열 중인 세포들이 다수 존재하고 유골조직은 균질한 밝은 핑크색 염색상을 보였으며, 그 내부는 골아세포가 차지하고 있었다.

치료 및 경과

환축은 atropine sulfate(황산아트로핀주사®, 하원제약)를 투여하고 xylazine HCl(Rompun®, Bayer) 0.1 mg/kg과 ketamin HCl(케타민50주사®, 유한양행) 5 mg/kg를 정맥으로 주사하여 전마취한 다음 isoflurane을 이용하여 마취를 유지하였다. 견갑골을 포함한 전지를 절제한 후 절제해 낸 부위를 멸균생리식염수로 세정하고 사강을 폐쇄한 다음 배액관 설치하고 피부조직을 성형 봉합하였다. 절제된 전지의 병변부를 관찰한 결과 상완골 근위 연부 조직에 괴사 소견이 있었고 골막이 증식된 소견이 확인되었다. 상완골 근위 골간단 주변에 있는 병소 중심을 멸균면봉으로 채집하여 슬라이드에 도말 염색하고 병소의 일부를 절제하여 포르말린에 고정하고 병리조직학적 검사를 실시하였다. 전지의 마비증상상은 종괴의 연부조직의 침범에 따른 상완 신경총 압박에 따른 결과로 판단된다.

술후 5일간 cefotaxime(세포탁심주®, 하원제약) 50 mg/kg을 1일 2회 피하 주사하였으며 수술 부위는 7일 동안 배액관을 설치하고 압박 포대하였다. 환축은 수술 다음날부터 다소 불안정하지만 정상적인 보행을 하였고 식욕과 활력이 호전되었다.

고 찰

골육종은 개의 원발성 골종양 중에서 가장 흔하며 주축골격보다는 사지골격에서 더 흔히 발생한다^{2,7,8,15}. 사지골격에

발생한 골육종은 무릎과 가까운 부위 또는 팔꿈치 원위부에 주로 발생하는 경향이 있으며 원발성으로 가장 호발하는 부위는 요골골간단 원위부, 상완골 근위부, 대퇴골 원위부 또는 근위부, 경골 근위부 또는 원위부 등이다^{2,6,8,15}. 주로 골간단 부위에 발생하지만 골체부에서 발생하기도 한다¹⁸. 발생연령은 평균 7~8.5살이며 중간 연령에서 노령견에 이르기까지 다양하게 나타나고 수컷이 암컷에 비해 발생률이 높은 편이다^{2,4,15}. 종 특이성보다는 몸의 크기나 키와 관련되는 경향이 있다. 대형견종이 체중 10 kg 이하의 개보다 골육종에 걸릴 위험이 더 높다고 보고되고 있다⁶. 본 증례의 경우도 수컷이며 골간단에서 발생하였고 체중 20 kg 이상의 대형견으로 기존의 보고례 특징과 거의 비슷하였다. 골육종의 발생원인은 정확히 알려져 있지 않으나 경색이 일어난 부위나 기존의 골절부위, 골절 치료로 금속 보형물이 삽입되어 있는 부위, 만성 골수염부위, 방사선치료를 받은 부위와 같이 비정상적인 골질을 보이는 부위에 발생되는 경향을 보인다고 하나^{5,10,16} 본 증례의 경우는 상당 기간에 걸쳐 파행을 보인 병력 이외에 특정 원인은 알 수 없었다.

골육종의 치료는 원발성 종양의 완전한 제거와 전이 발생을 억제하는 것이 무엇보다도 중요하다. 절단술이나 최근 들어 limb-sparing 수술 요법과 함께 cisplatin 또는 doxorubicin과 같은 화학요법을 병용하는 경우가 많다^{1,3,9,11,13-15,17}. 절단술은 체중이 많은 개에서 실시하였을 경우 보행장애가 나타날 수 있기 때문에 체중을 지탱할 수 있는 보조기구 또는 통증 완화제 등이 필요할 수 있지만, 대개의 경우 수술 후 1주일 이내 또는 늦어도 4주 내에 세 다리로 걷는 데에 익숙해진다고 보고되고 있다⁶. 본 증례에서도 환측이 체중 20 kg의 노령견이나 수술 후 1주 이내 적응하는 것을 관찰 할 수 있었다. 보조치료로는 방사선치료, 면역학 적치료 또는 화학요법 등이 있으며 전이 종양의 성장을 억제하고 환측의 생존시간을 늘이기 위한 많은 연구가 진행되어 오고 있다. Limb-sparing 수술법이 외견상의 이유로 축주가 절단술을 거부할 경우 선택적으로 사용할 수 있는 방법이다. 요골 원위부위 이외 다른 부위에서 발생한 골종양에 이 방법을 사용했을 경우 다리의 기능이 좋지 못하고 후유증이 생길 위험이 더 많으며 종양이 재발할 위험이 크다고 한다⁹. 예후는 절단술 단독 치료법의 경우 평균 생존시간은 5개월이며 1년까지 생존할 확률은 10%에 불과하다. 절단술과 cisplatin과 같은 화학요법의 병용 사용 시 평균 생존시간은 9개월이고 1년까지 생존할 확률은 38~43%이다. 주로 폐전이로 인한 침몰이나 식욕소실, 호흡불능 등과 같은 증상으로 축주가 안락사를 원하는 경우가 많다. Limb-sparing 수술과 cisplatin을 병용하였을 경우, 절단술과 화학요법을 병용하였을 경우에 비해 생존율의 차이는 없으나 국소부위 종양 재발, 이식 실패, 동종이식편 감염 등과 같은 복합증이 생길 위험이 있다^{1,2,9,15,17}. 사지골격에 발생한 골육종은 빠른 진행을 보이는 악성종양의 생물학적 양상을 나타내기 때문에 치료가 매우 어렵다. 절단술이 주된 치료법으로 통증이나 종양과 관련한 이차적인 임상증상을 완화하고 이환된 다리

부위에 한해 종양을 적출하기 위해 실시한다. 그러나 불행히도 골육종의 전이는 주로 임상증상이 발현하기 이전, 질병의 초기에 발생하므로 전이가 일어난 환측의 80~90%는 절단술을 실시하기 전에 발견해낼 수 없다^{2,15,17}. 따라서 초기 진단이 종양을 치료하는데 있어 중요한 관건이 된다.

사지에 발생한 원발성 골육종을 초기에 진단하기 위해 몇 가지 고려해야 할 사항은 다음과 같다. 환측의 크기, 종 또는 나이 등을 고려하여 파행의 원인을 감별진단하여야 한다. 기능장애가 있는 다리의 세심한 촉진과 조작 등 전반적인 신체검사를 실시하고, 환측이 처음 내원한 시점에서 정확한 병변 부위의 방사선 검사를 실시하고 의심 부위를 생검하여 초기 병리조직 검사를 실시해야 한다⁵. 원발성 골육종은 세균성 골수염, 진균성 골수염, 전이성 골종양, 연조직 종양 확산, 비후성 폐 골병증, 골 경색, 비타민 A 과잉증, 외상성 골막 비대, 동맥류성 골낭 등과 감별진단할 필요가 있다^{2,6}. 본 환측은 체중 20 kg의 13년령 잡종견으로 특별한 원인 없이 1년여 동안 파행을 보였으며, 오른쪽 전지 상완골 근위부의 연부조직 종창이 촉진되었다. 임상검사, 방사선검사, 세포검사 및 병리조직검사로 골육종임을 진단하였으며, 방사선 사진으로는 폐장 전이가 확인되지 않았다. 그러나 사지골격에 발생한 골육종이 전이되는 주된 부위가 폐장이며, 방사선상에서 전이를 확인할 수 있는 확률은 5% 이하이므로 본 환측의 경우 지속적인 검사와 주의가 요구된다고 판단된다.

결론

체중 20 kg의 13년령 수컷 잡종견이 침몰, 식욕감퇴 및 오른쪽 앞다리의 파행을 보여 경북대학교 수의과대학 부속 동물병원에 내원하였다. 신체 검사 결과 오른쪽 상완 근위 부위에 종창이 확인되었다. 우측 전지 방사선 사진에서 상완골 근위 골간단의 골막 파괴와 피질용해, 골막을 따라 일어난 골신생 및 정상부위와 병소와의 경계가 불분명한 연부조직 종창이 확인되었다. 오른쪽 건갑골을 포함한 전지 절단술이 지시되었으며 절단 병소의 세포검사와 조직병리검사 결과 본 증례는 상완골 근위 골간단에 발생한 골육종으로 확진되었다.

참고문헌

- Berg J, Weinstein MJ, Schelling SH, Rand WM. Treatment of dogs with osteosarcoma by administration of cisplatin after amputation or limb-sparing surgery: 22 cases(1987-1990). J Am Vet Med Assoc 1992; 200: 2005-2008.
- Brodey RS, Abt DA. Results of surgical treatment in 65 dogs with osteosarcoma. J Am Vet Med Assoc 1976; 168: 1032-1035.
- Cotter SM, Parker LM. High-dose methotrexate and leucovorin rescue in dogs with osteogenic sarcoma. Am J Vet Res 1978; 39: 1943-1945.
- Dornell WS, Straw RC, Withrow SJ. Tumors of the skeletal system In: Small animal clinical oncology, 3rd ed.

- Philadelphia: WB Saunders. 2001: 378-390.
5. Dubielzig RR, Biery DN, Brodey RS. Bone sarcomas associated with multifocal medullary bone infarction in dogs. *J Am Vet Med Assoc* 1981; 179: 64-68.
 6. Hedlund CS, Hulse DA, Johnson AL, Seim HB, Willard MD, Carroll GL. Other diseases of bones and joints. In: *Small animal surgery*, 2nd ed. St. Louis: Mosby. 2002: 1173-1184.
 7. Heyman SJ, Diefenderfer DL, Goldschmidt MH, Newton CD. Canine axial skeletal osteosarcoma: A retrospective study of 116 cases(1986-1989). *Vet Surg* 1992; 21: 304-310.
 8. Langenbadh A, Anderson MA, Dambach DM, Sorenmo KU, Shofer FD. Extraskelletal osteosarcomas in dogs: A retrospective study of 169 cases(1986-1996). *J Am Anim Hosp Assoc* 1998; 34: 113-120.
 9. LaRue SM, Withrow SJ, Powers BE, Wrigley GH, Gillette EL, Schwarz PD, Straw RC, Richter SL. Limb-sparing treatment for osteosarcoma in dogs. *J Am Vet Med Assoc* 1989; 195: 1734-1744.
 10. Knecht CD, Priester WA. Osteosarcoma in dogs: A study of previous trauma, fracture and fracture fixation. *J Am Anim Hosp Assoc* 1978; 14: 82-84.
 11. Kraegel SA, Madewell BR, Simonson E, Gregory CR. Osteogenic sarcoma and cisplatin chemotherapy in dogs: 16 cases(1986-1989). *J Am Vet Med Assoc* 1991; 199: 1057-1059.
 12. O'brien MG, Straw RC, Withrow SJ, Powers BE, Jameson VJ, Lafferty M, Ogilvie GK, LaRue SM. Resection of pulmonary metastasis in canine osteosarcoma: 36 Cases(1983-1992). *Vet Surg* 1993; 22: 105-109.
 13. Ogilvie GK, Straw RC, Jameson VJ, Walters LM, Lafferty MH, Powers BE. Evaluation of single-agent chemotherapy for treatment of clinically evident osteosarcoma metastasis in dogs: 45 cases(1987-1991). *J Am Vet Med Assoc* 1993; 202: 304-306.
 14. Shapiro W, Fossum TW, Kitchell BE, Couto CG, Theilen GH. Use of cisplatin for treatment of appendicular osteosarcoma in dogs. *J Am Vet Med Assoc* 1998; 192: 507-510.
 15. Spodnick GJ, Berg J, Rand WM, Schelling SH, Couto G, Harvey HJ, Henderson RA, MacEwen G, Mauldin N, McCaw DL. Prognosis for dogs with appendicular osteosarcoma treated by amputation alone: 162 cases(1978-1988). *J Am Vet Med Assoc* 1992; 200: 995-999.
 16. Steven S, Holm RB, Pohler OEM, Fetter AW, Olmshead ML, Wind AP. Fracture-associated sarcoma in the dog. *J Am Vet Med Assoc* 1982; 180: 1189.
 17. Thompson JP, Fugent MJ. Evaluation of survival times after limb amputation, with and without subsequent administration of cisplatin, for treatment of appendicular osteosarcoma in dogs: 30 cases(1979-1990). *J Am Vet Med Assoc* 1992; 200: 531-533.
 18. Thrall DE. Bone tumors versus bone infections. In: *Textbook of veterinary diagnostic radiology*, 4th ed. Philadelphia: WB Saunders. 2002: 179-185.