

세퍼드견에서 범골염 진단례

성윤상 · 엄기동¹ · 이해운 · 이정민 · 장광호 · 오태호
경북대학교 수의과대학

Panosteitis in a German Shepherd Dog

Yun-sang Seong, Ki-dong Eom¹, Hae-oon Lee, Jeong-min Lee, Kwang-ho Jang and Tae-ho Oh

College of Veterinary Medicine, Kyungpook National University

Abstract : A 18-month-old, 35.3 kg, intact male German shepherd dog with a history of non-weight bearing lameness in the right hindlimb was referred to Veterinary Teaching Hospital, College of Veterinary Medicine, Kyungpook National University. On physical examination, pain response was elicited. Laboratory abnormalities were not present. Radiographic examination revealed areas of increased opacity in the medullary cavity and accentuation of trabecular patterns of the affected bone. This dog was treated with analgesics and lameness was resolved without pain

Key words : panosteitis, lameness, self-limiting disease, a German shepherd dog

서 론

범골염은 어린 대형견종에서 자기 한정성으로 나타나는 유년기 골질환 중 하나이며, 특별한 외상 또는 병력 없이 갑작스런 파행을 주증으로 한다^{2,5,9,12,13}. 장골의 골간부에서 발생하며, 상완골, 요골, 척골, 대퇴골 및 경골 등에서 호발한다. 종특이성이 있으며, 특히 German shepherd dog의 수컷에서 발생률이 높고, Great Danes, Doberman pinschers, Golden retrievers, Basset hounds 등과 같은 종에서도 보고되고 있다^{1,5,6,8,9}. 12~18개월 미만의 개에서 일반적으로 나타나며, 발병 후 1개월 정도 경과되면 파행이 소실되고 정상적 기능을 회복하게 된다⁹. 범골염의 임상증상은 한쪽 다리에서 발생하여 다른 다리로 이주하는 shift limb lameness 양상을 보이는 것이 특징이다^{5,6,10}. 진단은 방사선 사진촬영을 통해 가능하며, eosinophilia가 나타나는 경우도 있으나 혈액학적 이상 소견이 발견되는 경우는 드물다^{3,7,9,11}. 임상증상과 방사선 사진 소견이 반드시 일치하지는 않기 때문에 범골염이 의심되는 경우 7~10일 후 방사선 사진 재촬영이 요구되기도 한다.

급성의 후지파행과 식욕부진, 활동량 감소를 주증으로 내원한 German shepherd dog에서 신체검사, 병력 및 방사선 사진촬영을 통하여 범골염으로 진단되어 이를 보고하고자 한다.

증 례

환축은 18개월령의 수컷 German shepherd dog으로 체중은 35.3 kg 이었다. 내원 4일전부터 갑자기 우측 후지에 체중을 지탱하지 못하였고 식욕저하, 활동성 감소를 보여 내원하

였다. 일반생활은 시멘트 바닥에서, 운동 시에는 흙바닥에서 활동하였으며, 2~3개월 전 전지의 파행이 몇 일간 지속되었다. 고관절 및 무릎관절을 포함한 양측 후지의 촉진결과 관절에서는 특이한 증상을 보이지 않았으나, 우측 후지 골간부를 중등도의 힘을 주어 자극하는 경우 통증을 호소하였다. 방사선 촬영 결과 고관절 탈구, 슬개골 및 관절낭내 이상 소견은 나타나지 않았으며, 우측 대퇴골 골간의 골수강내에 밀도가 증가된 반점부위를 확인 할 수 있었다 (Fig 1). 혈액학

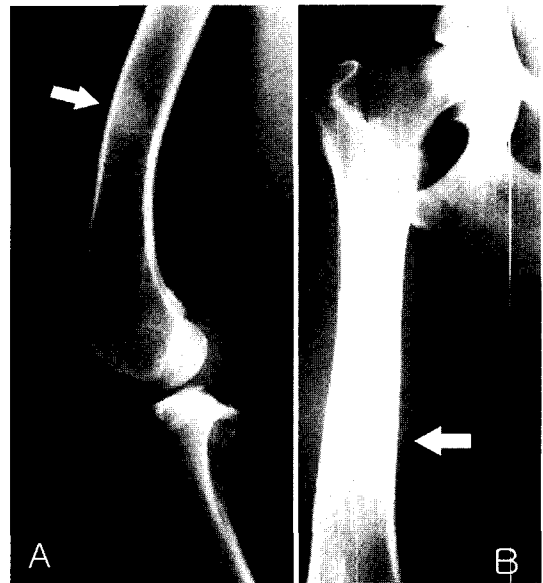


Fig 1. Radiographs of a 18-month-old, male, German shepherd dog diagnosed with panosteitis. Areas of increased opacity in medullary cavity(white arrows) and accentuation of trabecular patterns of affected bone are observed in the medial view (A) and cranio-caudal view (B) of the femur.

¹Corresponding author.
E-mail : eomkd@amcseoul.com

적 검사에서는 이상소견이 나타나지 않았다. 이상의 검사소견을 종합하여 전형적인 초기단계의 범골염으로 진단하였으며 aspirin 및 meloxicam을 처방하였다. 진단 20일후 재진시 파행이 소실되었으며, 정상적인 보행 기능이 회복됨을 확인하였다.

고 찰

범골염은 대형견종의 자견에서 발생하며, 하나 또는 그 이상의 다리에서 급성 파행을 보이는 자기 한정성 질환이다. 그러나 파행이 몇 달 동안 지속되는 만성적 경과를 나타내는 경우도 있다^{5,9,13}. 장골의 골간 또는 골간단에 주로 이환되며, 수질내강과 골외막에 신생골을 형성하게 된다. 본 질환은 German shepherd에서 주로 발병하지만, 드물게 Great Danes, Doberman pinschers, Golden retrievers, Basset hounds 등의 대형견종에서도 보고되고 있다^{1,5,6,8,9}. 본원에 내원한 환축도 18개월령의 수컷 German shepherd dog으로 대퇴골 골간에 발병하였다.

범골염은 원발성이라기 보다는 지방골수의 변성으로 인한 이차적인 뼈의 이상으로 볼 수 있다^{5,9}. 초기에는 영양공 주변부 수질 지방세포의 변성이 특징적으로 나타나고, 이러한 세포변성으로 골수강내 혈관의 기질세포가 증식하게 된다. 조혈세포성 골수와 지방세포성 골수 세포는 섬유소성 세포로 대체되고 이러한 변화를 받은 골조직내에서 섬유아세포와 골아세포, 과골세포가 증가하게 된다^{4,6}. 이 세포들은 골수내강에서 석회화되어 골내막으로 확장되는 원인이 되고 병소는 골수내강에서 원근위부위로 계속해서 증식해 나간다. 혈관내 울혈이 증가되면 신생골 형성이 동반되고, 이차적인 골내막 및 골외막 반응을 자극하게 된다. 결국 신생골은 재흡수되고 조혈세포 및 지방골수는 회복된다. 질병 발생 후 1개월 정도가 경과 되면, 조혈세포성 골수는 박화된 뼈로 대체되고 골수내강은 정상으로 회복된다. 2~3개월이 경과하면, 조혈세포성 골수는 지방골수와 구분되고 뼈와 골수는 방사선학적으로 정상 상태를 나타낸다⁵.

범골염의 원인은 아직 정확히 알려져 있지 않으나 다양한 원인이 제시되고 있다. 이 질병은 German shepherd dog에서 호발하는 것으로 보아 유전적 질환으로 추정되며, 세균성 또는 바이러스성 골수염, 일시적인 혈관이상, 알러지 반응, 대사성 이상, 기생충 및 바이러스 감염에 의한 자가면역성 질환, 과에스트로겐증 및 스트레스 등이 원인이라고 평가되고 있다^{1,5,9,11}.

임상증상은 5~12개월령의 대형견에서 주로 나타나지만, 2개월 미만이나 5~7년 이상의 개에서도 보고되고 있다. 수컷의 발생률이 암컷에 비해 약 4:1 정도로 높게 나타나며, 암컷의 경우 주로 첫발정과 관련하여 질병이 나타난다^{5,9,13}. 특별한 외상없이 갑작스런 파행을 보이며, 파행의 정도는 잠재성에서 non-weight-bearing까지 다양하다. 파행은 이환된 사지에서 지속적이거나 간헐적인 양상을 보이게 된다. 심한 파행은 2~3주간 지속되고 일반적으로 1개월 정도가 지나면 정

상적인 기능을 회복한다. 또한, 최초 발병 후 2~3주 간격으로 다른 부위로 이환되는 전형적인 shift limb lameness양상을 나타내기도 한다^{5,6,10}. 그러나 이환되었던 골에 재발하는 경우는 드물다¹⁵. 신체검사에서 중등도의 압박성 촉진시 동통을 나타내는 것을 볼 수 있다. 또한 이환된 개는 통증에 의한 이차적 증상으로 간헐적인 발열, 기면, 식욕 절제, 근위축을 보이기도 한다. 임상증상은 일반적으로 12~18개월 미만에 발생하여 18~20개월령이 되면 사라지게 된다^{5,6,9}. 본 증례에서는 이주성의 파행은 보이지 않았으며 신체검사상 촉진시 중등도의 압박으로 통증을 확인하였다. 또한 파행의 시작과 함께 식욕부진 및 기면 상태를 관찰할 수 있었다.

범골염 발병시 방사선 사진에서 발병초기 영양공 주변부위에 불투명한 양상이 증가하게 되나, 이러한 소견은 매우 드물어 발견하기 힘들다. 이것은 조직학적으로 초기 지방골수 세포변성과 혈관증식을 나타낸다. 이때 이환된 골을 촉진하게 되면, 극도로 민감한 반응을 보이는데 이것은 골수강내 혈관 울혈로 인한 것으로 알려져 있다^{2,4,5}. 일반적으로 방사선학적인 진단은 골수강내 밀도가 증가하는 시기부터 가능하다. 임상증상을 보인 후 약 10일 정도가 경과되면 방사선 사진상에서 이상 소견이 발견된다. 따라서 내원한 환자에서 범골염이 의심되나 방사선 사진 상 이상이 관찰되지 않을 경우 7~10일후 재 촬영이 필요하다³. 방사선 사진에는 골수강내의 밀도 증가(특히, 영양공 주변부), trabecular pattern의 강조, 조직학적으로는 신생골의 석회화를 볼 수 있다. 질병이 진행됨에 따라 골수강을 중심으로 밀도가 증가된 부위의 얼룩 모양(mottled) 또는 반점상(patchy) 소견이 다수 관찰되고, 골내막의 밀도 증가가 점진적으로 골간단으로 퍼져나가며 불명확해진다^{3,8,13}. 본 증례의 경우 방사선 사진상에서 골수강내 밀도가 증가된 반점이 뚜렷하게 관찰되는 것으로 미루어 보아 발병 초기 단계임을 유추할 수 있었다. 범골염의 말기단계에서는 골수강내가 재구성되어 밀도가 정상으로 회복되는 반면, 골내막은 거칠어지고 불규칙한 모양이 나타나기 시작하며, 중국에는 피질의 비후가 일어난다^{2,4}. 범골염으로부터 회복되는 시기에서는 경화된 병변의 크기나 방사선학적 밀도는 점진적으로 감소하지만 방사선학적 소견은 파행이 회복된 후에도 몇 개월 간 지속될 수 있다. 방사선학적 이상, 파행의 정도 및 촉진에 따른 통증 정도 사이에는 연관성을 보이지 않기 때문에 진단 및 예후 판정 시 주의를 요한다^{1,5,6,11-13}. 실험실 검사상에 특이한 이상소견은 나타나지 않지만^{3,7,11} 일부에서 eosinophilia를 보인다고 보고되고 있다⁹. 그러나 본 증례에서는 관찰되지 않았다.

범골염은 유년기 대형견의 osteochondritis dissecans, hip dysplasia등과 같은 골질환과 감별진단이 요구되며, 다른 정형외과학적 질병과 병발하기도 한다^{6,9}. 그러나 본 증례의 경우 hip dysplasia 및 후지 관절 질환과의 연관성은 확인되지 않았다.

치료는 통증완화를 주목적으로 하게 된다. 비스테로이드계 약물이 급성파행에 주효하며, aspirin과 buffered aspirin(10~25 mg/kg, PO, TID)이 효능, 가격 및 부작용면에서 적합하

여 주로 사용되고 있다^{3,5}. Carprofen(2.2 mg/kg, PO, BID), etodolac(10~15 mg/kg PO SID) 및 meloxicam도 유용하게 이용되고 있다^{3,9}. 그러나 약물이 위장관 계통에 문제를 일으킬 수 있으므로 반드시 사료급여 후 투여하도록 권장하고 있다. 본 증례에서도 진통 및 소염의 목적으로 meloxicam (Metacam[®], Boehringer Ingelheim Vetmedica, 0.03mg/kg, SID)과 aspirin(아스피린정[®], 바이엘화학, 5 mg/kg, SID)을 2주일간 처방하여, 동통의 소실과 보행의 정상화를 확인할 수 있었다. 일반적으로 진통소염제 처치 없이 운동제한만으로도 예후는 좋은 편이며 대부분 2년 이상의 연령이 되면 통증 없이 정상적인 기능을 회복한다. 그러나 성숙기까지 파행을 계속하는 경우도 있으며 재발이나 병발 가능성이 있다는 것을 염두에 두어야 한다^{5,9}.

결 론

급성의 파행, 식욕부진 및 침울 소견을 보이는 18개월령의 수컷 German shepherd dog에서 촉진 시 심한 통증을 보였으며, 방사선 사진촬영에서 골수강내 국소적으로 방사선 투과도가 향진된 소견이 관찰되었다. 상기 소견을 종합한 결과 범골염으로 진단하였으며, 진통제 투여 및 운동제한을 통하여 임상증상의 소실과 정상적인 보행이 회복됨을 확인하였다.

참 고 문 헌

1. Bohning RH JR, Suter PF, Hohn RB, Marshall J. Clinical and radiologic survey of canine panosteitis : J Am Vet Med Assoc

- 1970; 156: 870-883.
2. Burk RL, Ackerman N. The appendicular skeleton. In: Small animal radiology and ultrasonography 2nd ed. Philadelphia: WB Saunders, 1996: 427-529.
 3. Fossum TW. Other disease of bones and joints. In: Small animal surgery 2nd ed. St. Louis: Mosby, 2002: 1168-1191.
 4. Kealy JK, McAllister H. Bones and Joints. In: Diagnostic radiology and ultrasonography of the dog and cat 3rd ed. Philadelphia: WB Saunders, 2000: 253-338.
 5. Manley PA, Romich JA. Miscellaneous orthopedic disease. In: Textbook of small animal surgery 2nd ed. Philadelphia: WB Saunders, 1993: 1984-1996.
 6. Muir P, Dublielzing RR, Johnson KA. Panosteitis. Comp Cont Educ Small Animal 1996; 18: 29-33.
 7. McCrackin MA, Pardo AD, Adams WH. What is your diagnosis? J Am Vet Med Assoc 1992; 201: 337-338.
 8. Owens JM, Biery DN. Extremities. In: Radiographic interpretation for the Small Animal Clinician 2nd ed. Baltimore: Ralston purina Co., 1998: 27-58.
 9. Roush JK. Miscellaneous disease of bone. In: Saunders manual of small animal practice, 2nd ed. Philadelphia: WB Saunders, 2000: 1194-1200.
 10. Schrader SC. Differential diagnosis of non traumatic causes of lameness in young growing dogs. In: Current veterinary therapy small animal practice 12th ed. Philadelphia: WB Saunders, 1995: 1171-1180.
 11. Sebestyen P. What is your diagnosis? J Am Vet Med Assoc 1998; 212: 493-494.
 12. Stead AC, et al. Panosteitis in dogs. J Small Anim Pract 1983; 24: 623-625.
 13. Wisner ER, Konde LJ. Diseases of the immature skeleton. In: Textbook of veterinary diagnostic radiology 4th ed. Philadelphia: WB Saunders, 2002: 135-160.