

## 위장관 간질종양의 특성

연세대학교 의과대학 병리학교실

김 호 근

### 서 론

위장관 간엽성 종양(mesenchymal tumor)은 위장관에 존재하는 비상피성 세포로부터 유래한 종양들로서 대부분의 종괴가 점막하층 이하에 존재하는데, 여기에는 간질종양(stromal tumor), 림프종, 근종, 지방종, 과립양 세포종(granular cell tumor), 염증성 섬유양 용종(inflammatory fibroid polyp) 등이 포함된다(Appelman, 1998). 이들은 발생위치가 점막하부 이기 때문에 간혹 내시경적 진단이 어려운 경우가 있으며, 발생빈도 또한 선암종에 비하여 드물기 때문에 이들의 생물학적 특성이 명확하지 않고 조직학적 분류도 확실히 정립되지 않았다. 본 소고에서는 위장관 간엽성 종양종에서 간질종양의 임상적, 병리학적 특성을 알아보고 근자에 제시된 분류를 소개함과 아울러 각각의 장단점과 이론적 배경을 소개하고자 한다.

### 위장관 간엽성 종양의 종류와 조직기원

위장관 간엽성 종양은 점막하층에 존재하는 모든 조직학적 구조물에서 유래된 종양으로 구성된다. 소화기의 점막 이하의 층에는 연동운동을 담당하는 두꺼운 근층이 전부위에 걸쳐있고 이외에 점막층과 점막하층을 나누는 점막근층이 존재한다. 신경은 이를 싸고 있는 Schwann 세포와 함께 소화기계 전층을 지배하고 있고 고유근층 사이와 점막하층에 plexus를 형성한다. 이외에 지방세포, 섬유세포, 각종 크기의 혈관 및 림프관이 소화기 점막이하의 층에 광범위하게 분포되어 있으며 림프조직도 점막층뿐 아니라 점막하층에도 부위별로 분포하고 있다.

이상과 같이 소화기 점막하층에 존재하는 조직학적 성분은 근육, 림프조직, 신경, 섬유조직, 혈관, 림프관 등이고 각각에 해당하는 종양으로서는 근종, 림프종, 신경초종, 혈관

종, 림프관종 등이 있으며 이외에 아직 조직기원이 명확하지 않은 간질종양, 과립세포종양(granular cell tumor), 염증성 섬유양 폴립(inflammatory fibroid polyp) 등이 있다(Table 1).

이상과 같은 분류를 토대로 실제로 인간에게 발생하는 위장관 간엽종양을 분석해 보면 이들은 크게는 두 개의 군으로 구별되는데 첫번째 유형은 타장기에 생긴 간엽성 종양과 같은 조직학적 특성을 보이는 종양들로서 이들은 육안적으로 발생부위가 분명하고 조직소견도 발생부위에 합당한 전형적인 소견을 보여 타장기에서 발생한 조직유형을 적용한 진단이 가능하다. 여기에는 식도나 직장에 발생한 근종이 해당되고 이외에 지방종, 신경초종, 혈관 및 림프관종양이 속한다. 두번째 유형은 발생 종양의 부위가 명확하지 않고, 조직학적으로도 조직기원이 불명확한 방추형 세포나 상피양 세포들로 구성된 경우이다. 이러한 유형은 위와 장에 발생한 종양들의 대부분을 차지하는데 이러한 유형을 간질종양으로 분류하는 이도 있고, 이전부터 대부분이 근섬유세포 기원으로 분류되어 왔기 때문에 근종 및 근육종으로 분류하는 이도 있다(Appelman, 1986). 따라서 이러한 간질종양의 임상적, 병리학적 특성에 따른 진단기준과 악성 판정의 객관적인 기준의 정립이 필요하다.

#### 1) 해부학적 위치에 따른 위장관 간엽종양의 특성

소화기계 간엽성 종양은 발생 부위에 따라 큰 차이가 있는데, 식도의 경우는 대부분이 근층 사이에 발생한 전형적인 근종이며 악성 종양의 발생은 매우 드물다. 위의 경우는 간엽종양이 가장 많이 발생하는 부위이기는 하나 전형적인 형태의 근종은 거의 없고 상피양 세포로 구성된 종양이나 세포질내에 특이한 형태의 공포를 함유한 방추형 세포들로 구성된 간질종양이 대부분이다. 소장 및 대장의 경우는 방추형 세포들로 구성된 미분화된 간질종양이 혈관을 중심으로 배열한 구조를 보이는 특징이 있으며 소장에 발생한 경우는 작은 크기라도 악성이 많기 때문에 전이된 상태로 발견되는 경우가 많다.

(1) 식도: 전술한 바와 같이 식도에 발생한 간엽종양은 대부분이 근종이며 이외에 과립세포 종양(granular cell tumor)가 소수 존재한다. 간혹 근육종으로 보고된 악성 간엽종양도 있으나 이는 매우 드물며 실제로는 carcinosarcoma, pseu-

책임저자 : 김호근, 서울시 서대문구 신촌동 134  
연세대학교 의과대학 병리학교실, 120-752  
Tel: 361-5263, Fax: 362-0860  
E-mail: hkyonsei@yumc.yonsei.ac.kr

**Table 1.** 소화기 점막하 종양의 종류와 조직기원

조직 성분	양성종양	악성종양
근육	근종	근육종
립프조직		립프종
지방세포	지방종	지방육종
신경조직	신경초종 과립세포 종양 (granular cell tumor)	Plexosarcoma
혈관	혈관종	혈관육종
립프관	립프관종	
불명 또는 분화	염증성 섬유양 폴립 양성 기질종양	악성 기질종양

dosarcoma, pleomorphic carcinoma 등의 여러 이름으로 소개된 방추형 세포 선암종(spindle cell carcinoma)일 가능성이 높다(Gaede 등, 1978). 임상적으로 발견되는 근종은 대부분이 식도 하부에 위치하고 그 크기가 비교적 큰 것들이다. 실제로 현미경적 크기의 작은 근종들이 한개 또는 수개가 주로 식도-위 이행부의 근층에서 10% 내외로 발견되는데 이런 것들은 대부분 임상증상을 일으키지 않으며 'seeding leiomyomas'로 부른다(Takubo 등, 1981).

(2) 위: 위에 발생하는 간엽종양중 전형적인 근종이나 근육종의 형태를 취하는 것은 거의 없으며 대부분이 미분화된 방추형세포나 상피양세포로 구성되어 있다. 연구자에 따라서는 이들을 간질종양으로 통합하고 양성 및 악성 방추형세포 및 상피양세포의 4가지 이형으로 분류하는 경우가 있는가 하면(Silverberg, 1990) 기존의 근종 및 근육종으로 분류한 분류를 존중하여 양성 방추형세포 간질종양을 세포성 근종(cellular leiomyoma 또는 cellular spindle cell tumor), 상피양세포 근종(epithelioid leiomyoma), 상피양세포 근육종(epithelioid leiomyosarcoma), 미분화 육종(pleomorphic sarcoma)으로 분류하는 경우도 있다(Appelman, 1998). 위에 발생한 간엽종양의 특징은 타부위에 발생한 종양에 비해 상피양 세포로 구성된 종양이 많은 점이며 같은 형태를 보이는 종양이라도 위에 발생한 경우는 소장이나 대장에 비해 양성일 확률이 높은 점이다.

(3) 소장 및 대장: 소장 및 대장에 발생하는 간엽종양은 대부분이 간질종양으로서 이들은 방추형 세포로 구성된 종양이고 양성일수록 구성세포가 길고 세포외 물질의 형성이 많으며 악성일수록 세포들의 길이가 짧고 밀집되어 있는 형태이다. 세포분열은 드물게 관찰되나 관찰되면 악성일 가능성이 높으며 약간의 이형성이나 상피양 세포의 존재 등은 악성을 시사하는 조직학적 소견들이다.

(4) 직장: 직장에 발생하는 간엽종양은 고유근층 및 점막

하층에 걸쳐 있는 전형적인 방추형 세포로 구성된 간질종양이 있고 이외에 점막근층에서 기원한 전형적인 근종이 폴립을 형성하는 근종성 폴립이 존재한다(Walsh 및 Mann, 1984).

## 2) 위장관 간질종양

먼저 위장관 간질종양의 특성을 논의하기에 앞서 고려하여야 할 사항은 무엇 때문에 이렇게 애매한 진단명을 사용하는가 하는 점이다. 이에 대한 이유로는 첫째, 위장관의 간질종양을 구성하는 대부분의 세포들은 세포학적으로 방추형 또는 상피양 세포로 구성되어 있는데 방추형 세포로 구성된 경우라도 이들이 간엽성 종양세포라는 점외에는 형태학적으로 어떤 종류의 간엽세포로도 분화가 되지 않는(undifferentiated) 양상이거나 매우 미숙한 분화를 보이는(minimally differentiated) 상태이다. 둘째, 위장관 간질종양은 육안적으로나 조직학적으로 독특한 특성을 보여 어느 조직학적 구조물에서 기원한 종양인지를 가늠하기 어렵기 때문이다. 이들은 대부분이 점막하부에 위치하나 고유근층과 아무런 관계없이 점막하층이나 장막하층에만 국한되어 존재하는 경우가 대부분이고 근육층에 종괴가 존재하더라도 양자 간에 이행부위가 관찰되지 않고 단순히 둘러 싸여 있는 모습이다. 조직학적으로도 미분화된 방추형 세포로 구성된 경우와 상피양 세포로 구성된 경우 모두 특이한 세포내물질이나 세포간질을 형성하지 않으며 종괴내부에 이차적 변화로 추정되는 교원섬유의 침착만이 자주 존재한다. 이러한 특성으로 말미암아 면역조직화학적으로도 각각의 표지자에 따른 일관성 있는 결과가 없으며 전자현미경적으로도 특이한 소견이 존재하지 않는다. 따라서 위장관에 발생한 간엽성 종양중 육안적으로나 조직학적으로 발생 부위가 명확하지 않은 종양들을 위장관 간질종양으로 분류하고 이들의 임상적 생물학적 특성을 분석하여 진단 및 치료에 적용하는 것이 합리적인 방법이라고 생각된다.

(1) 위장관 간질종양의 임상적 특성: 위장관 간질종양은 대부분 성인에서 발견되며 남자에서 호발한다. 식도나 소장같이 장관의 지름이 작은 경우 작은 크기의 종양이더라도 폐색이나 장충첩증과 같은 동반증상이 발현되어 초기에 발견될 수 있으나 위의 경우는 종양의 크기가 크더라도 무증상으로 발견이 늦어지는 경우가 많다. 주증상은 소화기계 출혈에 따른 증상이며 내시경 검사에서 우연히 발견되는 경우도 흔하다.

(2) 육안적 특성: 종양은 성장방향이 내강쪽인 경우와 그 반대편인 경우 또는 장벽 전층에 걸쳐 있는 모습을 보이게 되는데 이러한 성장 양상에 따라 ① Intramural type, ② Extramural type, ③ Transmural type으로 분류한다. 간혹 장벽전층에 걸쳐 성장하는 종양이 점막하층과 장막하층에서는 크게 자라고 근층에서는 수축된 형태로 성장하여 전체적으로는 아령모양으로 보이는 경우가 있다. 대부분의 종

양은 한개이며 주변과 경계가 좋다. 종양의 수가 많은 경우는 매우 드물게 만약에 위에 젊은 여성에서 발생한 여러개의 상피양 세포로 구성된 간질종양이 있다면 *Camey's triad* (multifocal epithelioid cell tumor of stomach, pulmonary chondromas, extra-adrenal pheochromocytomas)에 해당하는 질환이 아닌지를 조사하여야 한다(Camey, 1983). 육안적으로 주변 장기로의 침윤이 관찰되면 악성으로 진단할 수 있는데 이는 종괴가 큰 경우 비교적 드물게 관찰되는 소견이며 주변장기 침윤 보다는 원격전이기가 더욱 빈번하다. 종양이 내강 쪽으로 성장하는 경우에는 케양을 동반 하는데 이는 전체종양중 약 반수에서 동반되는 소견이고 이들 중 분명한 접막 침범이 있으면 악성 종양의 증거 이므로 조직학적으로 세밀히 판별하여야 한다. 절단면상 식도에 발생한 전형적인 근종의 경우는 타장기에서 발생한 근종과 마찬가지로 피막형성이 없는 고형성의 종괴가 절단 시에 압박에서 해방되어 부풀어 오르는 모습을 보이나 위 및 장에 발생한 간엽종양은 이러한 특성이 없고 대부분이 연한 고형성 종괴로서 내부에 낭성 변화나 출혈 등이 동반된 모습이다.

(3) 조직학적 특성: 위장관 간질종양은 매우 다양한 세포학적 및 조직학적 특성을 보이는데 대부분의 경우 어떤 세포로의 확실한 분화를 보이지 않고 근육이나 신경계 또는 자율신경계 세포들의 부분적이며 불완전한 특성을 발현한다(Suster, 1996). 이러한 사실에도 불구하고 위장관 간질종양은 크게 상피양 세포나 방추형 세포의 두 가지로 구별되는 조직학적 특성을 보인다. 상피양 세포로 구성된 종양은 구성 종양세포들이 판상으로 군집된 형태를 취하는데 경우에 따라서는 작은 군집을 이루거나 세포양 배열을 하기도 하며 일부는 혈관 주변부에 종양세포가 밀집된 형태를 이

루기도 한다. 종양세포의 핵은 중앙에 위치하며 호산성의 세포질을 함유한 모습인데 특징적으로 고정과정에서 발생한 가공적인 변화로 인하여 세포질내에 다양한 형태의 공포가 핵주변에 존재하게 되며 이로 인하여 투명세포(clear cell)처럼 또는 인환세포(signet ring cell)처럼 보인다(Fig. 1). 이러한 특이한 모습 때문에 위장관 간질세포종이 이전에 *bizarre leiomyoma*, *leiomyoblastoma*, *epithelioid leiomyoma* 등의 이름으로 소개되었으며(Stout, 1962; Enzinger 등, 1969) 아직도 일부 기관에서는 이러한 명칭을 사용하고 있다. 그러나 현재는 이들을 미분화된 간질세포로부터 기원한 간질세포종으로 분류하는 개념(Mazur, 1983)이 일반적으로 받아들여지고 있다. 방추형 세포들로 구성된 간질종양은 방추형으로 길어진 핵과 세포질로 구성되어 있으며 핵질은 연한 과립상이고 핵소체 또한 뚜렷하지 않다. 구성세포들은 대부분 넓게 얽혀진 다발을 형성한 상태로 배열되어 있으며 간혹 소용돌기양 배열을 하거나 신경초종양에서 보이는 것과 같은 핵의 울타리모양의 배열(nuclear palisading)도 관찰된다. 방추형 세포로 구성된 간질종양에서도 고정과정에서 발생한 세포질내 공포가 존재하는데 대개는 한개의 공포가 핵의 한 쪽 끝을 누르는 형태로 발견된다(Fig. 2). 소장 및 대장에서 발생한 간질종양의 경우는 방추형 세포들로 구성된 미분화된 간질종양이 혈관을 중심으로 배열한 구조를 보이는 특징이 있으며 소장내 발생한 경우는 작은 크기라도 악성이 많기 때문에 전이된 상태로 발견되는 경우가 많다. 종양의 기질 내 변화 역시 다양한 편인데 종양내 교원질의 침착이 흔한 변화이며 주변 정상조직과의 이행부위는 발견되지 않는다. 종양내부에 출혈 및 괴사도 동반되는데 이러한 변화는 악성 종양에서 흔히 발견된다. 최근에 미세구조적으로 *gangliocytic* 분화를 보인 종양을 위장관 자율신경종양으로 구분하는데 이에 해당하는 특이한 현미경적 변화는 없고 미세구조적으로 위장관 자율신경종양으로




Fig. 1. 위장관의 상피양 간질종양의 현미경소견. 종괴는 다각형 또는 원형의 종양세포들로 구성되어 있으며 세포사이에 수많은 공포가 관찰되고 이들 공포 사이에 위축된 세포질이 존재하는 모습이 관찰된다.

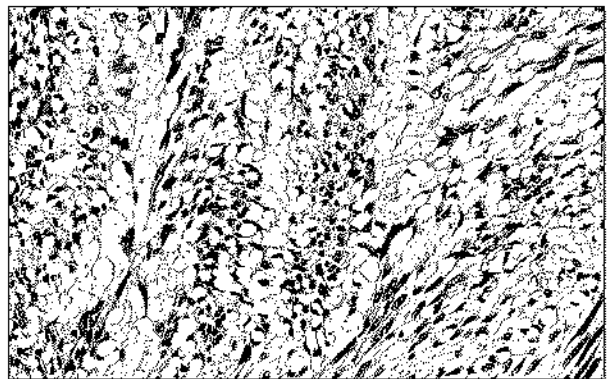


Fig. 2. 위장관 방추형 간질종양의 현미경소견. 종괴는 방추형 세포로 구성되어 있으며 중앙에 위치한 핵의 한 쪽 끝에 작은 공포가 관찰되는 모습이다.

**Table 2.** 소화기 간엽종양의 악성도 판정에 고려하여야 할 인자 및 판정기준

악성도 판정 관련인자	
Unequivocal factors	Metastasis (histologically confirmed) Invasion of adjacent organs (Large bowel tumors involving the muscularis propria)
High-risk factors	Size (>5.5 cm in stomach, >4 cm in small and large intestine) Tumor necrosis Nuclear pleomorphism Dense cellularity Microscopic invasion of the lamina propria or blood vessels Pattern-alveolar or cell balls in the epithelioid variant
악성도 판정기준	
Malignant stromal tumor	One unequivocal or two high-risk factors
Stromal tumor of uncertain malignant potential	One high-risk factor only
Benign stromal tumor	No high risk factors

분류된 예들도 현미경적으로 상피양 또는 방추형 세포의 모습 모두를 보일 수 있고 성장양식도 다발형, 울타리형 및 소용돌기형 모두를 보일 수 있음이 보고되었다(Lauwer et al, 1993).

(4) 소화기 간엽종양의 악성도 판정: 전술한 바와 같이 소화기 간엽종양은 타 장기에 생긴 간엽 종양과 같은 조직학적 특성을 보이는 종양과 조직기원이 불명확한 방추형 세포나 상피양 세포들로 구성된 두 가지의 종류가 있기 때문에 양성 및 악성의 구분은 종양의 종류 및 발생부위에 따라 다른 기준으로 판정하게 된다. 먼저 타 장기에 발생한 간엽 종양과 같은 조직학적 특성을 보이는 종양들은 타 부위의 종양에서 적용하는 악성 판정 기준을 적용하면 되고, 대부분이 양성 종양이기 때문에 진단에 특별한 문제가 없다. 소화기 간엽종양 중 조직기원이 불명확한 방추형 세포나 상피양 세포들로 구성된 경우들은 타 장기에서 적용하는 악성 판정 기준을 적용하기가 곤란하고, 같은 형태의 종양이라 하더라도 발생부위에 따라 악성도가 크게 차이가 나는 것으로 밝혀져 있기 때문에 발생부위별로 악성도를 결정하는 수많은 방법이 소개되어 있다. 현재 가장 널리 사용되는 방법은 경계영역 병변을 stromal tumor with uncertain malignant potential (STUMP)로 인정하고(Lewin 등, 1992) 여러 임상적, 육안적 및 조직학적 기준을 적용하여 악성도를 판정하는 방법이다(Table 2). 이 방법은 다소 복잡하고 진단자에 따라 주관적인 요소가 개입되어 재현성에 문제가 있을지는 모르나 소화기계 간질종양의 본질과 생물학적 성상이 완전규명 되기 전까지 유용하게 사용될 수 있는 방법으로 생각된다.

**맺 음 말**

위장관 간질종양은 위장관에 특이하게 발생하는 간엽성 종양의 하나로서 조직기원이 모호하고 진단기준 및 악성도 판정에 혼선이 많아 이러한 조직분류를 반대하는 의견도 있었다. 그러나 위장관 간질종양은 위장 및 소장의 간엽성 종양의 대부분을 차지하고 나름대로 특징적인 육안 및 현미경적 소견을 갖는 종양으로서 이들을 독립된 질환군으로 분류하고 이에 따른 예후 판정과 발생기전을 규명해 나가는 것이 타당하다고 생각된다.

**REFERENCES**

1. Appelman HD. Smooth muscle tumors of the gastrointestinal tract: what we know that Stout didn't know. *Am J Surg Pathol* 1986;10:83-99.
2. Appelman HD. Mesenchymal tumors of the gastrointestinal tract. In Ming SC, Goldman H 2nd eds: *Pathology of the gastrointestinal tract*. Baltimore, William and Wilkins, 1998, pp361-398.
3. Carney JA. The triad of gastric epithelioid leiomyosarcoma, pulmonary chondroma and functioning extra-adrenal paraganglioma: a five year review. *Medicine* 1983;63:159-169.
4. Enzinger FM, Lattes R, Torloni H. *Histological typing of soft tissue tumors*. International Histological Classification of Tumors, No. 3, Geneva, World Health Organization, 1969.
5. Gaede JT, Postlethwait RW, Shelburne JD, et al. Leiomyosarcoma of the esophagus. Report of two cases, one with associated squamous cell carcinoma. *J Thorac Cardiovasc Surg*

- 1978;75:740-746.
6. Lauwers GY, Erlandson RA, Casper ES, et al. Gastrointestinal autonomic nerve tumors. A clinicopathological, immunohistochemical, and ultrastructural study of 12 cases. *Am J Surg Pathol* 1993;17:887-897.
  7. Lewin KJ. Mesenchymal tumors. In Lewin KJ, Ridell RH, Weinstein WM eds. *Gastrointestinal Pathology*, Tokyo, Igaku-Shoin, 1992, pp 284-341.
  8. Mazur MT, Clark. Gastric stromal tumors. Reappraisal of histogenesis. *Am J Surg Pathol* 1983;7:507-519.
  9. Stout AP. Bizarre smooth muscle tumors of the stomach. *Cancer* 1962;15:400-409.
  10. Takubo K, Nakagawa H, Tsuchiya S, et al. Seeding leiomyoma of the esophagus and esophagogastric junction zone. *Hum Pathol* 1981;12:1006-1010.
  11. Walsh TF, Mann CV. Smooth muscle neoplasms of the rectum and anal canal. *Br J Surg* 1984;71:597-599.
-