

# 搔痒과 紅斑에 대한 氣功治療 증례 보고

배항\* · 박령준\*\*

\* 경희대학교 한의과대학 병리학교실 · \*\* : 대한의료기공학회

## ABSTRACT

### The clinical report of External Gi-Gong Therapy about Pruritus and Erythema

Hang Bae\*, Ryung Jun Park\*\*

\*: Dept. of Pathology, College of Oriental Medicine, Kyung Hee University, Seoul, Korea.

\*\* : Korean Academy of Medical Gi-Gong.

This paper includes five cases about patient with pruritus and erythema by External Gi-Gong Therapy(EKT) for two days.

We judged the patient who has pruritus and erythema, and treated them with External Gi-Gong Therapy(EKT)

EKT has always been part of the medical Gi-Gong practice. EKT refers to the process by which a Gi-Gong practitioner directs his intention, or emits his Gi energy, to help others break Gi blockages and induce the sick Gi out of the body so as to alleviate the pain, abate the disease, and balance the flow of Gi.

We expect that External Gi-Gong Therapy is effective for patient with pruritus and erythema

**Key Word:** External Gi-Gong Therapy, Gi-Gong, Pruritus, Erythema

# 1. 서론

搔痒症 또는 가려움이란, 긁고 싶은 慾望을 일으키는 皮膚의 독특한 感覺이다. 搔痒感은 가벼운 接觸, 溫度의 變化, 精神的 刺戟 등의 여러 가지 정상적인 刺戟에 의해 일어날 수 있으며 또한 化學的, 機械的, 電機的 刺戟과 溫熱刺戟에 의해서도 일어날 수 있다. 搔痒症의 發生기전에는 히스타민(histamine), 키닌(kinin), 프로테아제(proteases), 프로스타글란딘 E 등의 화학물질이 관계된다.<sup>1)</sup>

紅斑이란 皮膚의 紅斑(redness)과 充血(hyperemia)을 뜻하는데, 眞皮 乳頭部의 작은 血管 및 乳頭下 血管叢(subpapillary plexus)의 확장에 의해서 발생하며, 全身의으로 또는 局所的으로 발생할 수 있다. 보통 一過性이며 손가락으로 누르면 일시적으로 紅斑이 없어지고 손가락을 떼면 다시 紅斑이 돌아온다. 紅斑은 여러 가지 內部 혹은 外部의 刺戟에 의해서 발생하는 가장 흔한 皮膚反應(反應性 紅斑, reactive erythema)이라 할 수 있지만, 原因이 규명되지 않은 경우가 많이 있어서 주로 臨床所見에 의존하여 紅斑을 主症狀으로 하는 疾患으로 분류하여 왔다<sup>2)</sup>.

西洋醫學에서는 痛覺을 비롯하여 搔痒感, 觸覺, 溫覺 및 冷覺 등의 皮膚知覺이 각각 特異한 解剖學的 纖維가 있는 것이 아니라 동일한 수용체에 의하여 이루어

진다고 하였으며<sup>3)</sup>, 吳<sup>4)</sup> 등은 疼痛에 대한 鍼의 鎮痛效果를 이용하여, 搔痒症에도 鍼이 有效함을 밝혔다. 韓醫學에서는 ‘不通則痛’, ‘不榮則痛’이라 하여, 氣運의 疏通이 원활히 이루어지지 않을 때 痛症이 發生한다. 따라서 氣功外氣治療의 通經活絡, 調和氣血作用의 效能<sup>5)</sup>을 이용한다면 疼痛뿐 아니라, 皮膚搔痒과 紅斑에도 유의한 效果가 있을 것으로 思料되어, 본 研究에서는 搔痒 및 紅斑 患者 5명에 게 外氣治療를 시행하고 그 結果를 보고하고자 한다.

## 11. 연구대상 및 방법

### 1. 研究대상

2003년 6월 26, 27일 2일간 경기도 고양시에 있는 최병문피부과 및 미성환 의원을 내원한 患者 중 皮膚搔痒과 紅斑을 호소하는 患者를 대상으로 하였다.

### 2. 研究방법

大韓韓醫學會 氣功分科學會의 공식 수련법인 無心氣功을 7년간 수련한 韓醫師가 搔痒과 紅斑을 동반하는 患者를 대상으로 外氣治療를 10분간 施行하고, 患者의 搔痒정도는 설문지를 통해서, 病變의

1) 강형재 외: 皮膚과학, 서울, 대한 皮膚과학회 교과서 편찬위원회, 1994 p75

2) 上揭書 p164

3) 강형재 외: 前揭書, p75

4) 오송 외: 히스타민으로 유발한 搔痒感에 대한 鍼術의 效果, 대한皮膚과학회, 1986; 24(2), pp190-194

5) 이병주 외: 外氣治療에 의한 영아성 뇌성마비의 치험례 보고, 대한氣功의학회지, 1999; 3(2) pp108-117

紅斑정도는 frosch와 kligman등<sup>6)</sup>이 記述한 방법에 따라 구분하여 記錄하였다. 설문지에는 患者의 性別, 年齡, 住居環境, 原因疾患, 氣功治療 後 搔痒感의 變化 및 治療 만족도를 평가하는 問項이 있으며 다음과 같다.(별첨자료 1)

患者가 여러 곳의 搔痒感을 호소할 경우 각각의 部位를 모두 外氣治療 하였고, 病變의 紅斑정도를 frosch와 kligman등이 記述한 방법에 따라 다음과 같이 구분하였다.(table 1)

**Table 1. Grading of Erythema**

Erythema

- 0 : No erythema
- 1+ : Slight redness, spotty or diffuse
- 2+ : Moderate, uniform redness
- 3+ : Intense redness
- 4+ : Fiery red with edema

### III. 結果

#### Case 1) 알러지성 接觸皮膚炎 患者 1례

6) Frosch PJ: Kpigman Am, The soap chamber test: A new method for assessing the irritancy of soaps, J Am Acad Dermatol 1979; 1 pp35-41

이름	윤00
성별	女
나이	57
진단	알러지성 接觸 皮膚炎
부위	右上肢 內關部位, 右上肢 支正部位, 左上肢 孔最部位
원인 및 약화요인	밭에서 일하다 풀독에 감염
주거환경	아파트 3층

#### 1. 搔痒感의 평가

##### 1) 右上肢 內關 部位

① 治療 前 搔痒感의 정도 : 1. 겨우 가려운 걸 알겠다.

② 治療 後 搔痒感의 표현 : 판단불능

無搔痒感	<----->										治療前
0	1	2	3	4	5	6	7	8	9	10	

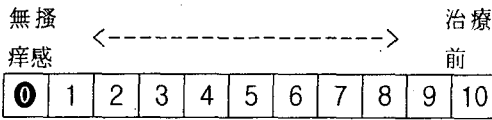
##### ③ 참고사항

上記患者는 밭에서 일하던 중 풀독에 感觸되어 搔痒과 紅斑이 발생되었다. 治療 前 患者는 搔痒感이 존재한다고 언급하였으나 治療 後, 처음부터 搔痒感이 거의 없었던 部位였고, 때문에 搔痒感의 變化도 잘 모르겠다고 진술했다. 初期 搔痒 정도를 주지시키지 못한 결과로 보이며, 治療 後 搔痒感이 거의 나타나지는 않았으나 結論을 내리기 힘들다.

##### 2) 右上肢 支正部位(治療時間 5분)

① 治療 前 搔痒感의 정도 : 4. 몹시 가렵다.

② 治療 後 搔痒感의 표현 : 0. 간지러운 줄 모르겠다.



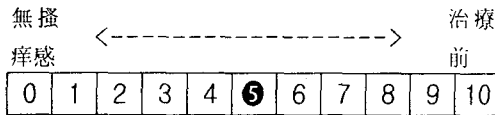
③ 참고사항

이 部位는 內關部位를 外氣治療 할 때, 內關의 搔痒이 사라지면서 갑자기 搔痒이 증가된 部位이다. 外氣治療 5분 경과後, 搔痒症이 사라져 外氣治療를 中止하였다.

3) 左上肢 孔最部位

① 治療前 搔痒感의 정도 : 4. 몹시 가렵다.

② 治療後 搔痒感의 표현 : 5



③ 참고사항

患者가 가장 搔痒感을 많이 느낀 部位였다. 搔痒感으로 인해 긁고 싶으나 찰과상의 우려로 病變部位를 두드리며 搔痒症을 참았다고 했다. 外氣治療가 진행되면서 患者는 앉은 채로 꾸벅거리며 졸았고 약하게 코를 골았다. 治療가 끝난 직후 搔痒感을 느끼지 못하였다.

2. 紅斑의 평가

1) 右上肢 內關 部位

① 크기: 장축 20mm/ 단축 14mm

Grading of Erythema	治療前	治療後
	1+	1+

② 참고사항

눈에 띄는 色變化는 없었고, 外氣治療

後 病變의 濕潤함은 많이 消失되었다.

2) 右上肢 支正部位(治療時間 5분)

① 크기: 장축 18mm/ 단축 12mm

Grading of Erythema	治療前	治療後
	1+	1+

② 참고사항

紅斑의 變化는 거의 없었다.

3) 左上肢 孔最部位

① 크기: 장축 20mm/ 단축 12mm

Grading of Erythema	治療前	治療後
	1+	1+

② 참고사항

눈에 띄는 色變化는 없었고, 外氣治療後 病變의 濕潤함은 많이 消失되었다.

Case 2> 만성두드러기 患者 1례

이름	김00
성별	여
나이	46
진단	만성두드러기
부위	右上肢 勞宮 下 1寸處
원인 및 악화요인	熱, 忙, 神經을 많이 쓰면 증상이 惡化됨
주거환경	단독주택
이환기간	10年
治療時間	10分

1. 搔痒感의 평가

① 治療前 搔痒感의 정도 : 5. 가려워서 긁고 싶은 충동을 참을 수 없다.

② 治療後 搔痒感의 표현 : 0. 가렵지 않다.

無搔 痒感	←-----→										治療 前
①	1	2	3	4	5	6	7	8	9	10	

③ 참고사항

上記患者는 만성두드러기로 10年 以上 양방병원에서 治療를 받은 상태이고, 好轉과 惡化를 반복하다가 胃腸障礙가 생겨 韓方治療로 전환하였다. 韓醫學的으로 是 心火亢炎으로 인한 熱症과 이로 인한 憂鬱, 發熱感 등 화병 증상을 보이고 있다. 外氣治療도중 수차례 하지근육 떨림이 있었고, 반대편 다리로 무언가 지나가는 느낌이 든다고 표현하였다. 紅斑部位 發功時 회피반응이 2-3차 발생하였다. 治療가 끝난 후, 搔痒感이 사라졌고, 上肢의 다른 部位도 搔痒症이 사라졌다.

2. 紅斑의 평가

① 크기: 장축 35mm/ 단축 25mm

Grading of Erythema	治療前	治療後
	2+	1+

② 참고사항

治療後 色이 열게 消失되었다.

Case 3> 곤충 교상 患者 1례

이름	배00
성별	남
나이	28
진단	곤충교상
부위	左手肢 손목에서 尺側으로 5分處
원인 및 악화요인	病處가 포함된 部位를 움직인 후 심해짐
주거환경	단독주택
이환기간	3日
治療時間	10分

1. 搔痒感의 평가

① 治療前 搔痒感의 정도 : 3. 조금 가렵다.

② 治療後 搔痒感의 표현 : 3

無搔 痒感	←-----→										治療 前
0	1	2	③	4	5	6	7	8	9	10	

③ 참고사항

上記患者는 睡眠 중 곤충에 물린 후 搔痒과 紅斑, 膨疹이 발생하였다. 搔痒感으로 연고를 바르며 數日을 보냈지만, 搔痒과 紅斑의 症狀輕減이 微弱하였다. 外氣治療시 搔痒部位로 서늘하고 清凉한 느낌을 표현했다.

2. 紅斑의 평가

① 크기: 장축 7mm/ 단축 5mm

Grading of Erythema	治療前	治療後
	2+	1+

② 참고사항

紅斑이 外氣治療後 없어졌다.

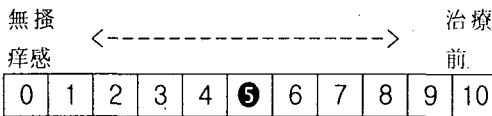
Case 4> 알러지성 接觸皮膚炎 患者 1례

이름	정00
성별	여
나이	28
진단	알러지성 接觸皮膚炎
부위	口脣
원인 및 악화요인	光, 熱에 노출되면 증상악화
주거환경	단독주택
이환기간	2個月
치료시간	10分

이름	박00
성별	여
나이	30
진단	알러지성 接觸皮膚炎
부위	右手 陰少海 部位
원인 및 악화요인	애완견 털에 接觸되어 발생
주거환경	단독주택
이환기간	2日
치료시간	10分

### 1. 搔痒感의 평가

- ① 治療 前 搔痒感의 정도 : 3. 조금 가렵다
- ② 治療 後 搔痒感의 표현 : 5



- ③ 참고사항  
上記患者는 지난 4월 口脣의 紅斑, 紅斑, 搔痒, 鱗屑을 동반한 증상을 나타내었다. 韓方治療를 통해 好轉이 되었으나, 빛, 熱에 의해 다시 증상이 악화되었다. 좌측 口脣만 外氣治療를 10分간 시행하였다.

### 2. 紅斑의 평가

- ① 크기: 장축 70mm/ 단축 15mm

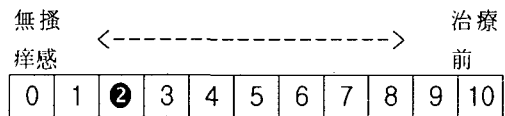
Grading of Erythema	治療前	治療後
	1+	1+

- ② 참고사항  
色の 變化는 거의 없었으나, 濕潤함이 줄어들었다.

Case 5> 알러지성 接觸皮膚炎 환자 1례

### 1. 搔痒感의 평가

- ① 治療 前 搔痒感의 정도 : 3. 조금 가렵다.
- ② 治療 後 搔痒感의 표현 : 2



- ③ 참고사항  
애완견을 처음 키우다, 털에 감촉되어 搔痒, 紅斑 發生. 外氣治療시 心經을 따라(小澤~極泉) 시원한 느낌이 들었다고 표현했다.

### 2. 紅斑의 평가

- ① 크기: 장축 5mm/ 단축 3mm

Grading of Erythema	治療前	治療後
	1+	1+

- ② 참고사항  
紅斑은 微微했으며, 外氣治療 後에도 變化가 없었다.

## IV. 고찰

搔痒症 또는 가려움이란, 긁고 싶은 慾

달을 일으키는 皮膚의 독특한 感覺이다. 보통 皮膚의 眞皮와 表皮의 접합부에서 일어나는 자율신경종말의 刺戟<sup>7)</sup>으로 發生되며, 搔痒感, 觸覺, 온각, 冷覺 및 痛覺 등의 皮膚知覺은 각각 特異한 解剖學적 纖維가 있는 것이 아니라 동일한 수용체에 의하여 神經 전달이 이루어진다. 즉, 表皮아래의 미세한 무수신경섬유 末端部(unmyelinated nerve fiber ending)에서 認知되어 외측 척수시상 통로(lateral spinothalamic tract)를 통하여 뇌의 시상과 感覺皮質로 전달된다. 搔痒感은 가벼운 接觸, 溫도의 變化, 精神의 刺戟 등의 여러 가지 正常的인 刺戟에 의해 일어날 수 있으며 또한 化學的, 機械的, 電機的 刺戟과 溫熱刺戟에 의해서도 일어날 수 있다.

搔痒症의 발생기전에는 히스타민(histamine), 키닌(kinin), 프로테아제(proteases), 프로스타글란딘 E 등의 化學物質이 관계된다. 搔痒感의 정도는 사람에 따라 매우 다양하게 나타나며, 같은 사람에서도 동일한 刺戟이 다른 반응을 보인다. 精神的 傷處, 스트레스, 不安, 恐怖 등에 의해서 심해지기도 하며, 잠자리에 들기 전에 옷을 벗었을 때 가장 심한 경향이 있다. 身體部位에 따라서도 달리 나타나는데 특히 外耳道, 眼瞼, 콧구멍, 肛門주위, 외음부 등이 예민하다.<sup>8)</sup>

### 1. 발작성 소양증(Paroxysmal Pruritus)

7) 한국브리태니커사, 브리태니커 CD 2000 멀티 미디어판, 1999.

8) 강형재 외: 前掲書 p.75

發作的으로 發生하며, 매우 심한, 지속적이고, 再發性인 搔痒症으로, 기존 皮膚病變이 없이도 나타난다. 갑자기 시작해서 잠을 깰 정도로 심하지만, 痛症을 느낄 정도로 긁고 난 다음에는 즉시 가려움이 완전히 없어진다. 긁을 때 느끼는 쾌감 때문에 皮膚에 손상을 준다는 것을 알면서도 긁게 된다. 이런 특징적인 搔痒症은 接觸 皮膚炎이나 疥癬, 白癬症 등에서 볼 수 없고, 慢性 단순태선, 아토피 皮膚炎, 疱疹狀 皮膚炎 등에서 볼 수 있는데, 대개는 情緒的 緊張感의 結果라기 보다는 搔痒感을 거부하고 抑制하려는 結果로 發生하기 때문에 그 治療도 쉽지 않다.

### 2. 內科 疾患에 동반되는 소양증 (Internal Causes of Pruritus)

搔痒症은 여러 내과 疾患에서 한 증상으로 나타날 수 있으며 그 強度와 期間도 疾患에 따라 다르다. 搔痒症을 흔히 同伴하는 疾患으로는 악성 림프종, 요독증, 당뇨병, 악성 종양, 폐쇄성 담도질환, 장내 기생충증, 진성 적혈구 증가증, 갑상선 기능항진증 및 기능저하증, 골수종, 유암종증, 다발성 경화증 등이 있다.<sup>9)</sup>

#### 1) 악성종양과 소양증

호즈킨 병에서는 15-25%에서 搔痒症이 지속적으로 나타나며 때로는 灼熱感이 同伴되기도 하는데, 그 原因은 잘 알려져 있지 않다. 白血病에서는 호즈킨 병보다 덜 심하지만 全身적으로 나타나기 쉽다. 全身性 搔痒症 患者의 3-47%에서

9) 강형재 외: 上掲書

내부 장기암이 발견되기도 하지만 搔痒症이 있는 患者에서 악성 종양의 發生이 특별히 증가하지는 않기 때문에 癌을 찾기 위한 일반적인 검사는 꼭 필요한 것은 아니나 慢性的으로 全身 搔痒症이 있는 경우에는 病歷, 身體檢査, 一般血液檢査, 甲狀腺, 肝, 腎臟機能檢査, 血糖檢査 등을 시행하는 것이 바람직하다.

### 2) 담즙성 소양증

黃疸 患者의 20-50%에서 搔痒症이 나타나는데 폐쇄성 황달이 동반되는 慢性 肝疾患이 있는 患者는 심한 全身性 搔痒症을 同伴한다. 原因은 혈청 담즙산 농도와는 관계없이 皮膚 表면에 침착된 담즙산 때문이라고 생각되고 있으며 콜레스티라민(cholestyramine)이 效果적인 治療제이다.

### 3) 원발성 담즙성 간경변증

30세 이상의 女子에 발생하는 疾患으로, 搔痒症은 서서히 시작하여, 黃疸이 나타나면서 참을 수 없는 심한 搔痒症이 동반된다. 全身皮膚의 과색소침착과 심하게 긁은 部位에는 얼룩덜룩한 탈색소반을 보이기도 한다.

### 4) 철 결핍성 빈혈

全身性 搔痒症이 나타날 수 있으며 治療는 철분제제를 경구 투여하여 貧血을 校定하는 것이다.

### 5) 만성 신부전증

搔痒症의 가장 흔한 內科的 原因이며 患者의 77%가 경험하게 되며 혈액투석 중에 가장 심해진다. 대부분이 자외선B 治療로 좋아진다.

### 6) 진성 적혈구 증가증

1/3이상의 患者가 溫度의 變化에 따라 搔痒症을 경험한다. 항세로토닌제와 PUVA 治療가 도움이 되며 항히스타민제는 效果가 없다.

## 3. 소양성 피부병(Pruritic Dermatoses)

搔痒症은 皮膚 疾患에서 가장 흔히 나타나는 증상으로 皮膚 疾患에 따라 그 정도가 다양하다. 가장 심한 搔痒症을 일으키는 疾患은 疱疹狀 皮膚炎이며, 이외에도 곤충교상, 옴, 아토피 皮膚炎, 接觸 皮膚炎, 乾癬, 貨幣狀 濕疹, 慢性 單純苔癬, 結節性 痒疹, 全身性 神經皮膚炎 등이 있으며, 침범된 部位와 患者의 感受性에 따라 그 정도가 다르다. 搔痒症을 없애기 위해 심하게 긁거나 문지르는 경우, 긁은 흔적, 紅斑, 龜裂, 潰瘍, 膨疹, 色素沈着 등의 증후가 나타난다. 만성 발작성 搔痒症에서 가장 흔히 나타나는 變化는 태선화인데 이것은 정상 동통 한계치 이상으로 심하게, 지속적으로 皮膚를 문지르거나 긁어서 皮膚가 가죽모양으로 두터워진 상태를 말한다.<sup>10)</sup>

## 4. 동계 소양증(Winter Itch)

본 증은 乾皮性 濕疹, 龜裂 濕疹, 乾性 濕疹, 老人性 濕疹 등으로도 불리어지는데, 全身에 搔痒感을 느끼며 특히 上肢와 脛骨部에서 심하게 나타난다. 皮膚는 乾燥하며 全身에 미세한 비늘을 볼 수 있다. 심한 경우에는 脛骨部에 濕疹와 病變을 볼 수 있다. 본 증은 濕疹성 病變부에

10) 강형재 외: 土揭書 p77



미세한 균열을 보임으로 龜裂 濕疹이라고도 한다. 겨울철에 목욕을 너무 자주 하거나 비누를 많이 쓰면서 長時間 목욕하는 것이 가장 흔한 原因이며, 특히 皮脂의 分泌가 감소된 老人에서 잘 發生된다. 또한 추운 날씨에 실내 온도는 높은 반면 濕度가 낮아도 본 증을 일으킬 수 있다. 治療는 患者에게 본 疾患을 이해시키고 비누를 너무 많이 사용하지 않도록 하며, 목욕 후 즉시 윤활제를 발라서 皮膚를 매끄럽게 하도록 해야 한다. 심한 경우에는 소금물에 담그거나, 목욕물에 광유를 타서 사용하면 效果가 있다.

## 5. 항문 소양증(Pruritus Ani)

肛門 部位는 성감대의 일부로서 다른 部位에는 搔痒感이 없이 肛門이나 외음부만 가려울 수가 있으며 대부분의 예에서는 心因性 要因이 관련한다. 肛門의 神經皮膚炎은 심한 搔痒感으로 피가 날 때까지 患部를 긁어 다른 部位의 慢性單純 苔癬과 동일한 소견을 보인다. 모든 肛門 搔痒症의 原因이 心因性인 것만은 아니므로 다른 原因 因子를 철저히 찾아보아야 한다. 真菌性 肛門 搔痒症에서는 균열이 나타나며 표피가 물에 불은 듯한 형태를 취한다. 肛門주위를 긁어서 KOH 도말검사와 真菌 배양검사를 시행하여야 한다. 이 部位에서는 칸디다가 흔한 原因 菌이다. 乾癬이 肛門 部位에 있을 때도 심한 搔痒症을 일으킬 수 있는데 病變은 경계가 뚜렷한 것이 특징이며 다른 部位에서도 乾癬 病變을 볼 수 있다. 脂漏皮膚炎이나 扁平苔癬 등이 肛門部位를 침범하였을 때도 搔痒症이 나타나며, 이때

역시 다른 部位에서도 病變을 볼 수 있는 경우가 많다. 痔核에 사용되는 坐藥에 포함된 국소 마취제에 의한 알레르기성 接觸 皮膚炎, 刺戟性 양념, 下劑 등이 포함된 腸內 물질에 의한 刺戟性 接觸皮膚炎, 大便을 본 후 肛門 주위의 청결 불량 등에 의한 肛門 搔痒症은 小兒에서 흔히 볼 수 있으며 밤에 심하다. 그 외에 痔核, 肛門에 발생한 裂傷, 癭孔, 사마귀, 편평 콘딜롬, 임질, 유방외 파젯병 등도 肛門 搔痒症의 原因이 될 수 있다.

## 6. 외음 소양증(Pruritus Vulvae)

여자의 외음부 역시 여러 가지 原因에 의해 搔痒感이 흔히 발생하는 部位이다. 心因性 要因에 의한 外陰 搔痒症은 남자의 陰囊 搔痒症에 해당되며 동일한 神經性 기전에 의해 발생한다. 칠칸디다증은 心因性 요인이외에 가장 흔한 原因 중의 하나이며 특히 임신 중이거나 테트라사이클린을 經口 服用 시에 잘 발생한다. 鼠蹊部, 會陰部와 肛門도 침범될 수 있다. 그 외, 外陰 搔痒症의 原因으로는 트리코모나스 질염, 패드, 피임약, 질 세척액, 콘돔 등에 의한 接觸 皮膚炎, 요실금, 당뇨병 등을 들 수 있으며, 중년 이후의 부인에서는 경화성 위축성 苔癬이 흔한 原因이 될 수 있다.

## 7. 음낭 소양증(Pruritus Scroti)

陰囊 搔痒症은 肛門이나 外陰 搔痒症에 비하면 흔하지 않다. 성인의 陰囊은 成人의 頭皮처럼 皮膚 사상균 감염에는 면역이 있으나 국소성 경피부염(만성 단순 태선)이 잘 발생하는 部位다. 原因은

心因性 요인이 작용하는 경우가 많고, 苔癬化가 심하게 나타나며 집중적으로 治療해도 수년 동안 지속되기도 한다. 스테로이드 제제의 국소요법으로 증상을 경감시킬 수 있다.

## 8. 수인성 소양증(Aquagenic Pruritus)

水因性 搔痒症은 물에 노출된 후 水分 내에 또는 물에 대한 노출을 중단한 후에 바늘로 찌르는 듯한 심한 불쾌감이 나타난다. 자외선 治療나 항히스타민제가 도움이 된다. 患者는 진성 적혈구증가증에 대한 검사를 해야 한다. 목욕물에 베이킹 소다를 넣는 것도 도움이 된다.

## 9. 두피 소양증(Pruritus of Scalp)

頭皮 搔痒症은 특히 老人에서 잘 발생하며 擦傷, 鱗屑, 紅斑 등이 없으면 脂漏皮膚炎, 乾癬, 神經皮膚炎 등으로 診斷할 수 없다. 原因은 잘 알려져 있지 않다. 局所 治療로는 타르삼푸, 살리실산 스프레이, 부신피질 호르몬제등이 있으며 심한 경우에는 부신피질 호르몬제를 病變 내에 주사한다. cyproheptadine이나 trimeprazine 내복이 때로는 효과가 있다.<sup>11)</sup>

紅斑이란 皮膚의 紅斑(redness)과 충혈(hyperemia)을 뜻하는데, 眞皮 乳頭部の 작은 혈관 및 乳頭下 血管叢(subpapillary plexus)의 확장에 의해서 발생하며, 全身의으로 또는 局所的으로

발생할 수 있다. 보통 一過性이며 손가락으로 눌면 일시적으로 紅斑이 없어지고 손가락을 떼면 다시 紅斑이 돌아온다. 紅斑은 여러 가지 内部 혹은 外部의 刺戟에 의해서 발생하는 가장 흔한 皮膚反應(反應性 紅斑, reactive erythema)이라고 할 수 있지만, 原因이 규명되지 않은 경우가 많아 주로 臨床 所見에 의존하여 紅斑을 主症狀으로 하는 疾患으로 분류하여 왔다.<sup>12)</sup>

### 1. 홍조

情緒的 變化와 熱에 의하여 얼굴과 목에 발생하는 一過性이고 局限性인 紅斑이다. 안면 홍조가 대표적이다. 안면 홍조가 심할 경우에는 注射(rosacea)로 발전하기도 한다. 飲酒가 홍조를 악화시키기도 하고 당뇨병, 비만세포증(mastocytosis), carcinoid 증후군 등의 疾患에서 홍조가 나타나기도 한다.<sup>13)</sup>

### 2. 수장홍반

小指球 部位(小指球 部位, hypothenar area)에 가장 뚜렷하게 나타나는 紅斑으로 肝硬化 患者나 韃裝암이 肝에 轉移되었을 때 나타날 수 있다. 거미반(spider veni)과 동반되어 나타날 수 있는데 특히 임신부에서 볼 수 있으며 이들에게 혈청 에스트로겐치가 높은 것을 증명할 수 있다.

### 3. 전신성 홍반

12) 강형재 외: 上揭書 p164

13) 강형재 외: 上揭書pp164-173

11) 강형재 외: 上揭書 pp75-79

주로 가슴, 대퇴부, 얼굴에 뚜렷하고, 침두대의 붉은 斑이 주위의 斑과 融合하여 全身에 미만성으로 나타날 수도 있다. 거의 모든 경우에 毛囊을 침범하는 경향이 있다. 주로 약물, 바이러스, 암 등에 의해서 발생한다.

#### 4. 성홍열상 홍반

성홍열 發疹과 비슷한 반응서 紅斑이 나타날 수 있는데, 주관적 증상은 뚜렷하지 않으나 紅斑이 나타나기 전에 심하고 점차 사라진다. 搔痒感, 따가움, 灼熱感이 있어 搔爬를 유발하여 2차 감염을 일으키며 표피탈락, 모발탈락, 손톱의 變化 등이 나타날 수 있다.

#### 5. 홍역상 홍반

藥疹의 경우에 대부분 이런 형태로 나타나는데(maculo-papular eruption, exanthematous eruption), 처음에는 산재된 밝은 斑으로, 나중에는 融合되어 미만성의 紅斑으로 나타난다.

#### 6. 독성 홍반

全身性 紅斑은 보통 毒性 紅斑의 일반적 발현으로 나타난다. 이것은 反應性 紅斑의 原因이 불확실한 경우에 흔히 쓰이는 불확실한 용어로서, 실제 臨床에서 비교적 자주 쓰이는 診斷名이다. 어패류, 초콜릿, 딸기 등의 음식물이 原因일 수 있으며, sulfonamide, barbiturate, belladonna 등의 약제, 혈청주사가 原因이 될 수 있다. 장티푸스, 뇌척수막염, 브루셀라증, 폐렴, 연쇄상구균성 인두염, 류마티스 관절염 등 疾患의 경과 중에 발

생할 수도 있다.<sup>14)</sup>

#### 7. 발진성 홍반

전구 증상이 있는 후 갑자기 全身에 폭발적으로 紅斑이 나타난다. 대부분 바이러스에 의해서 발생하는데, 유아 장미반(roseolar infantum), 感染性 紅斑, 紅疫, 에코바이러스 發疹 등이 이에 속한다. 또한 Haverhill fever, 성홍열, 브루셀라증 등 세균 감염이 原因이 될 수도 있다.

#### 8. 독성 신생아 홍반

독성 신생아 紅斑은 신생아에 발생하는 양성 疾患으로 病變은 斑, 丘疹, 膿疱, 紅斑이 全身 어디에나 나타날 수 있지만, 손바닥, 발바닥에는 드물다. 생후 첫 3-4일에 발생하여 10日째에 자연히 없어지고 發熱은 없다. 膿疱는 毛囊이나 毛囊周圍에 나타나고 好酸球가 들어차있어 이 점이 新生兒 膿皮症과의 감별점이 된다. 이 疾患은 바이러스에 의한 것으로 생각되지만 아직 확실한 原因菌은 발견되지 않았다. 病變은 數日 내에 자연히 호전되므로 특별한 治療가 필요하지 않다.

#### 9. 다형홍반

多形紅斑은 여러 감염 과정 중에 또는 여러 가지 약물에 의해서 발생하는 경우가 많은데, 1860년 Hebra가 처음으로 “滲出性 多形紅斑”이라고 기술한 이래 皮膚뿐 아니라 점막과 여러 내부 장기를 침범하는 여러 가지 유형으로 구분하게

14) 강형재 외: 上揭書 pp164-173

되었다. 현재는 抗原-항체 반응이 혈관 내피세포를 침범하는 과민반응 증후군으로 생각되고 있다. 같은 原因에 의하여 다양한 皮膚반응이 일어날 수 있고, 많은 다른 原因에 의하여 같은 皮膚반응이 일어날 수도 있어서, 이러한 多形성이 이 疾患의 특징이다.<sup>15)</sup> 多形紅斑에는 많은 변형이 있는데 病變은 斑, 丘疹, 結節, 水疱 등으로 나타나고, 이들이 環狀, 輪狀, 또는 紅彩모양으로 나타날 수 있다. 病變은 지속성이고 紫斑이 있거나 蕁麻疹이 나타나기도 한다. 얼굴의 上部, 목, 팔, 다리, 손, 발에 호발하고 가끔 粘膜도 침범한다. 천포창과는 달리 體幹에는 드물게 발생한다. 이 疾患은 진행이 매우 빨라서 12-24時間에 發疹이 發生한다. 일정한 간격을 두고 再發하는 수도 있고, 매년 봄마다 再發하는 경우도 있다. “반상구진형”의 多形紅斑은 밝은 赤靑色の 경계가 분명하고 둥근 浮腫性的 斑, 또는 끝이 평편한 丘疹들이 발생하여 가장자리로 퍼져 나가는 경향이 있으며, 이들이 融合되어 다윤환(polycyclic)의 반을 이루기도 한다. 環狀의 과녁모양의 病變, “紅彩狀 紅斑”은 多形紅斑의 특별한 病變으로 여러 색깔의 동심원들로 이루어지며, 중앙에 小水疱가 나타나기도 하고 손, 발에 잘 발생한다. “수포형”은 紅彩狀 紅斑의 중앙에 水疱性 病變으로 나타나거나 紅斑성 기저위에 큰 출혈성 大水疱로 나타난다. 주로 손바닥, 발바닥, 구강점막, 음경귀두 등에 잘 발생하고 손톱 밑에 出血이 나타날 수도 있다. 위와 같은 病變들이 皮膚와 粘膜에 局限하여 발생하

는 경우를 “erythema multiforme minor”라고 하며, 약간의 搔痒感과 灼熱感 이외에는 자각증상이 별로 없으며, 全身症狀도 별로 없다.

## 10. Stevenes-Johnson 증후군 (Erythema Multiforme Major)

多形紅斑의 심한 변형으로 가끔 치명적일 수도 있으며, 때로 독립된 疾患으로 간주되기도 하는데, 대부분 어린이나 젊은이에게 많고, 남녀 비는 2:1로 남자에 많이 발생한다. 39-40℃의 高熱, 頭痛, 倦怠, 咽喉와 口腔內 痛症이 갑자기 나타나고, 곧 全身症狀이 악화되어 심박동이 빠르고 약해지며 呼吸이 빨라지고 피로 관절통이 온다. 초기에는 입술, 혀, 구강내 점막에 小水疱가 나타나고 점차 심해져서 偽膜性 滲出, 唾液分泌, 潰瘍이 발생하여 음식을 먹거나 마시기가 어려워진다. 結膜炎, 角膜潰瘍, 鼻炎, 鼻出血, 鼻腔의 痂皮 등이 함께 나타날 수 있다. 糜爛性 外陰腔炎, 龜頭炎도 심하게 나타난다. 때로 皮膚病變없이 口內炎, 鼻炎, 結膜炎 등 粘膜病變만 보이는 경우도 있지만, 대부분 얼굴, 손, 발에 多形紅斑과 유사한 皮膚病變이 함께 나타나고, 全身에 虹彩上 紅斑이 함께 나타나면, 임상적 진단이 용이하다.<sup>16)</sup>

## 11. 독성 표피 괴사 응해증

독성 표피 괴사응해증은 약물에 의한 반응에서와 같이 독립된 疾患으로 발생할 수도 있고, Stevens-Johnson 症候群

15) 강형재 외: 上揭書 pp164-173

16) 강형재 외: 上揭書 pp164-173

의 後遺症으로 발생할 수도 있다. 끓는 물에 火傷을 입은 것과 같은 水泡性 病變이 全身에 발생하는 반응성 紅斑으로 致死率이 높고 치유 후에 粘膜炎에 癍痕이 남을 수 있다. 2-3일간의 微熱, 全身疲勞, 食慾不振, 關節痛 등의 전구증상을 거쳐, 灼熱感과 痛症을 동반한 紅疫狀 發疹이 나타나서 곧 融合하여 미만성 紅斑으로 발전된다. 그 위에 水泡形成이 일어나 판(patch) 모양으로 또는 종이 모양으로 表皮가 벗겨지는 表皮融解가 나타난다. 皮膚發疹은 顔面과 體幹의 上部에서 시작해서 全身으로 급속히 확대되는데, 皮膚는 나무껍질처럼 떨어져나가기도 하고, 이완성의 大水泡가 나타나기도 한다. 紅斑성 部位를 손으로 문지르면 Nikolsky's sign이 나타나고, Stevens-Johnson 症候群에서 보는 바와 같은 粘膜炎變이 거의 모든 患者에서 發生한다. 全身적으로는 高熱이 발생하고, 백혈구 증가, 간장 효소치 상승, 단백뇨 등의 檢査所見과 水液 및 전해질 균형에 장애가 일어나서 肺浮腫, 腎浮腫으로 進行할 수 있다. 皮膚表面은 2-3주후에 재생되며, 癍痕없이 치유되지만 압력을 받은 部位나 感染이 있던 部位는 癍痕이 남을 수 있으며, 爪甲 및 모발손실, 粘膜炎의 癍痕, 색소탈색 등이 후유증으로 남을 수 있다. 안(眼) 후유증이 가장 심각한 후유증이다.

## 12. 중심원심성 윤상홍반

중심원심성 輪狀紅斑은 다운상(polycyclic)의 紅斑이 環形으로 편심성으로 커지면서 수주 후에는 먼저 생긴

病變은 없어지고 다시 새로운 病變이 생기면서 같은 경과를 밟게 된다. 이 疾患은 輕微하기는 하나, 慢性的이며 종종 再發하는 경우가 많다. 특히 엉덩이나 대퇴부 안쪽에 자주 발생하며 분홍색의 環(ring)이 커다랗게 나타나고 境界部位는 약간 隆起되어있다. 境界부 안쪽으로는 鱗屑이 보이기도 하지만 痂皮, 水泡 등은 볼 수 없으며 다른 증상도 없다. 때로는 먼저 생긴 環 안에 새로운 病變이 발생하기도 한다. 대부분의 경우 原因은 아직 잘 알려져 있지 않고, 피부사상균증, 약물 알레르기, 약성 종양등과의 관계가 보고된 바 있다.

## 13. 류마티스성 유연성 홍반

류마티스열 患者의 10-18%에서 관찰되는 표재성의 化환상 홍반으로 病變은 편평하고 鱗屑이 없다. 여러 病變이 다발하고 빨리 확대되어 數時間 내에 모양이 變化하고 數時間 내지 수일간 持續하며 再發을 잘 한다. 류마티열 이외의 疾患에서도 유사한 病變이 나타날 수도 있으므로 진단적 의미는 없으며, 류마티스 열 治療 이외에 특별한 治療가 필요없다.

## 14. 사행성 우곡상 홍반

매우 드물게 관찰되는 표재성의 化환상 홍반으로 흔히 乳房癌, 肺癌, 咽喉癌, 卵巢癌 등의 惡性腫瘍과 연관되어 발생하므로 중요하다. 全身에 걸쳐 隆起된 紅斑의 형태만으로 診斷이 가능하고 반드시 内部 惡性腫瘍을 찾기 위한 반복검사가 필요하다.<sup>17)</sup>

## 15. 만성 유주성 홍반

심재성의 화환상 紅斑으로서 진드기에 물린 뒤 수일 내지 수주 후에 한개의 紅斑性 斑 또는 丘疹이 나타나서 변연부로 확대되며 중심부는 소멸되는데, 직경 50cm까지 커질 수 있다. 發熱, 惡寒, 頭痛, 全身衰弱感, 惡心, 嘔吐, 頸部強直 등의 증상이 나타나는 수가 많다.

## 16. 지속성 이색성 홍반

病變은 灰色의 착색된 斑(patch)으로 약간의 보라색을 띠는 紅斑性이며 얼굴, 體幹, 四肢에 나타난다. 病變의 대부분은 띠모양이거나 둥글며 언제나 境界가 뚜렷하다. 원심성으로 커지며 다운성이며 이상한 형태를 취하기도 한다.

## 17. 장기 융기성 홍반

장기 隆起性 紅斑은 지속적인 紅斑性의 隆起된 環狀의 板인 특징적이다. 浸潤性의 板은 점차 커져서 직경이 0.5cm 내지 수 cm에 이르는 결절로 나타날 수 있는데, 好發部位는 關節 특히 손가락, 손목, 팔꿈치, 발목, 발가락 關節部位와 아킬레스건 부위 등이다. 표면은 평편하거나 사마귀양으로 나타날 수 있다. 搔痒症보다는 痛症을 호소하는 경우가 많다. 이 疾患은 만성으로 진행되면서 數年間に 걸쳐 病變의 쇠퇴와 새로운 病變의 발생이 반복될 수 있다.

## 18. 결절 홍반

壓痛을 동반하는 多數의 炎症性 結節이 주로 下肢 伸側部에 발생하는 反應性 紅斑으로 3-6주만에 癬痕없이 治癒되는 것이 보통이다. 結節 紅斑은 젊은 여성에 호발하며, 봄가을에 많이 발생한다. 갑자기 壓痛을 동반하는 1-5cm 크기의 紅斑性 結節이 정강이 부분에 多數 나타나며 손으로 누르면 痛症을 호소한다. 上肢, 顔面, 下肢 屈側部에도 발생할 수 있다. 오랫동안 서있거나 걸으면 病變이 악화되고 부종이 발생할 수도 있다. 發熱, 衰弱感, 關節痛 등이 동반되는 경우가 많다. 病變은 타박상 모양으로 진행되는 것이 특징이며 化膿과 潰瘍은 발생하지 않는다. 3-6주 후에 후유증 없이 消失되는 것이 전형적이며 재발은 드물다. 결절 紅斑의 한 變形으로서 유주성 結節 紅斑이 있는데, 이 疾患은 수개월 내지 수년씩 만성으로 지속하고 주위로 확산되는 경향이 있으며 한쪽 다리에만 나타날 때가 많다. 患者의 全身상태는 良好하다. subacute nodular migratory panniculitis는 유주성 結節 紅斑과 같은 疾患으로 생각되고 있다.

## 19. 경결 홍반

硬結 紅斑은 結節 紅斑과 감별해야 하는 가장 중요한 疾患으로서, 과거부터 結核과의 연관이 중요시되어 皮膚結核의 하나로 취급되고 있다.<sup>18)</sup> 그러나 本疾患과 結核과의 연관을 부인하는 사람들은 硬結紅斑이란 용어를 인정하지 않고 結節性 血管炎이란 용어를 사용하며 이

17) 강형재 외: 上揭書 pp164-173

18) 강형재 외: 上揭書 pp164-173

疾患이 病理組織學적으로 結核樣 構造를 나타내는 것은 皮下脂肪層의 血管炎에 의해 이차적으로 지방의 괴사가 초래된 때문으로 믿고 있다. 또 硬結 紅斑과 結節性 血管炎을 서로 독립된 疾患으로 간주하는 의견도 있다.

## 20. 결절성 혈관염

原因은 밝혀져 있지 않으나 임상적으로 硬結紅斑 또는 結節 紅斑과 유사한 結節이 下肢에 발생하는데 結核과는 관련이 없다. 주로 30대 이후의 女子에게서 많이 발생하며 壓痛을 동반한 結節들이 주로 장딴지에 반복해서 나타나고 때로 하지 伸側部나 발에도 나타날 수 있다. 結節은 일부 潰瘍을 형성할 수도 있고, 色素沈着과 傷痕을 남기고 治癒된다.

病理組織學的으로는 小動脈 또는 小靜脈의 閉塞으로 皮下脂肪層의 纖維化와 脂肪壞死가 일어난다. 結節紅斑, 硬結紅斑, Weber-Christian병, 血栓性 靜脈炎, 結節性 動脈周圍炎 등과 감별해야 한다.

## 21. 글루카곤종 증후군

대부분 膵臟癌에 의해서 發生하는데, 濕疹性 水疱性 皮膚炎, 口內炎, 혈청글루카곤의 증가, 당부하검사 이상, 체중감소, 빈혈등이 나타나고, 저아미노산혈증과 저콜레스테롤혈증이 특징적이다. 皮膚에는 顔面 中央部, 會陰部, 下腹部에 紅斑性板이 나타나고 점차 水泡가 發生하고 터져서 넓은 糜爛과 痂皮를 형성한다. TEN, 낙엽상 천포창, 장성 선단 皮膚炎, 多形 紅斑 등과 감별이 필요하다.

## 22. 윤상 육아종

### 1) 국한성 윤상 육아종

주로 소아에 발생하는 特異한 結節性 環形 發疹이다. 주로 손가락, 손, 손목, 발목, 발등의 측면 혹은 배면에 잘 發生하고 때로 頭皮, 팔, 體幹, 다리 등에도 나타날 수 있다. 흰색 혹은 분홍색의 평편한 結節로 시작해서 점차 바깥쪽으로 확대되는 동시에 중앙에는 退行이 일어나 環形의 모양을 이룰 수 있다. 이 疾患은 서서히 진행되고 結節은 潰瘍이 일어나지 않으며 수개월 내지 수년 후 흔적을 남기지 않고 자연히 消失된다. 115명 중 73%는 2년내 사라지고, 25%에서는 8년간 사라지지 않는다는 보고가 있다.<sup>19)</sup>

### 2) 전신성 윤상 육아종

全身에 다수의 病變이 발생하는데, 일광 노출부위 특히 목덜미, 앞가슴의 V-area에 미만성으로 丘疹性 發疹이 나타난다. 이외에 前膊部, 손등에도 발생하나 얼굴에는 발생하지 않는다. 이 疾患은 주로 중년 이후의 女性에 발생하며, 당뇨병이 동반되는 경우도 있다. 類肉腫症, 粘液水腫性 苔癬, 皮膚 類澱粉症, 扁平苔癬 등과 감별해야 한다.

기타 環狀 肉芽腫의 변형으로 斑狀 輪狀肉芽腫, 結節성 輪狀肉芽腫, 穿孔性 輪狀肉芽腫, 多形 肉芽腫 등이 있다.

## 23. 급성발열성 호중구성 피부증

주로 중년 女性의 上半身 즉 얼굴, 목,

19) 강형재 외: 上揭書 pp164-173

上肢 등에 갑자기 紅斑性的 丘疹 또는 板이 發生하며 患者는 자연적인 痛症 또는 壓痛을 느끼게 된다. 病變은 2-10cm 정도로서 대개 多發性이지만 單一 病變일 수도 있다. 浮腫 때문에 투명하게 또는 水疱性으로 보이기도 하지만 만져보면 단단하게 느껴진다. 發疹과 함께 發熱이 있는 경우가 대부분이고 患者는 急性 病色을 보인다. 關節痛과 全身衰弱을 呼訴하며 結膜炎 및 上瞼膜炎이 동반되는 수도 있다.

皮膚의 搔痒과 紅斑은 개개의 독립된 症狀으로도 나타나지만, 많은 경우에서 동시에 발현된다. 그 중 臨床에서 쉽게 접할 수 있고, 搔痒과 紅斑이 主症狀이 되는 대표적인 疾患에 아토피 皮膚炎, 接觸 皮膚炎 등이 있다.

아토피 皮膚炎은 알레르기성 濕疹, 小兒濕疹, 前屈部 濕疹, Besnier 搔痒症 등으로 불리어지며<sup>20)</sup>, 유아습진에서부터 소년기, 사춘기, 성인에 나타나는 전형적인 苔癬化 皮膚炎에까지 이르는 臨床的 및 組織學的 進行과정을 보여주는 임상 범주의 疾患이다.<sup>21)</sup> 原因은 현재까지 IgE 증가에 따른 면역학적 결핍과 T림프구의 기능적 결여에 의한다는 것과, 先天的 또는 後天的 β-아드레너직 수용체의 부분적 차단에 의해 發生한다<sup>22)</sup>는 學說

이 있으나 이외에 가족력에 의한 遺傳的 因子, 飲食과의 聯關性, 微生物 및 環境에 대한 反應, 情緒的인 영향 등 多因的 要素가 함께 작용하는 것<sup>23)</sup>으로 알려져 있다. 진단은 Hanifin과 Rajka에 의해 제시된 4가지 主所見 즉, 搔痒症, 成人에서는 屈側部 皮膚炎(乳小兒에서는 얼굴과 伸側部 皮膚炎), 慢性 또는 慢性 再發性 皮膚炎, 아토피 疾患의 가족력 중 3가지 이상 존재하고 부소견이 3가지 이상 동반되면 진단할 수 있다<sup>24)</sup>. 治療의 목표는 건조한 皮膚의 적절한 水化, 惡化要因의 제거, 그리고 局所療法 및, 全身 요법을 이용한 搔痒症과 皮膚炎의 減少이며, 病變의 進行단계, 侵犯部位 및 정도, 感染의 존재여부, 이전 治療에 대한 反應 등에 따라 患者마다 다르게 선택되어야 한다.<sup>25)</sup> 1차 선택치료법은 輕度 또는 中等度의 局限된 病變을 보이는 경우에 尤화제, 국소 스테로이드제, 항히스타민제, 항생제 및 국소 면역반응 조절제 등을 사용한다. 광범위한 中等度의 病變을 지닌 경우엔 2차 선택치료법으로 光線治療(UVA/UVB) 또는 전신 스테로이드제를 사용할 수 있고, 慢性的이고 治療에 저항하는 重症의 病變을 지닌 경우엔 3차 선택치료법으로 光線治療(PUVA, UVA-1),

23) 최인화 채병윤: 아토피皮膚炎의 임상적 연구, 대한한의학회지, 1990, 12(1)

24) Hanifin JM, Rajka G: Diagnostic features of atopic dermatitis, Acta Dermatol Venereol(Stockh) 1980 ;92 suppl pp44-7

25) Rudikoff D: Atopic dermatitis. In: Lebwohl M, Heymann WR, Berth-Jones J, editors, Treatment of skin disease; comprehensive therapeutic strategies. 1st ed. New york: Mosby; 2002. pp.58-64

20) 박혜선 외: 아토피 皮膚炎의 중의 외치법 고찰, 대한외관과학회지, 2001, 14(1) pp32-41

21) 김덕곤 외6명: 한방소아과학 강의록, 서울, 전국 한의과대학 소아과학교실, 2001, pp606-611

22) 대한皮膚과학회: 皮膚과학, 서울, 麗文閣, 1990, pp82-88



抗原회피, 면역억제제(cyclosporin, methotrexate, azathioprine, mycophenolate, mofetil) 등을 사용할 수 있다<sup>26)</sup>.

알레르기성 接觸皮膚炎은 delayed hypersensitivity(type IV)에 의하여 발생한다. 原因이 되는 抗原은 니켈, 크롬 같은 단순한 元素도 있지만 대개 有機化合物들이다.<sup>27)</sup> 抗原은 정상인에게는 皮膚병을 일으키지 않으나 이 물질에 감각된 사람에게서는 皮膚炎을 일으키는 물질을 말하며,<sup>28)</sup> 皮膚로 침투한 抗原은 랑게르한스세포에 의하여 T세포로 전달되어 감각된다. 이후 抗原의 재침투시 T세포가 이를 인지하여 IL-1, IL-2, IL-3, IL-6, IFN- $\gamma$ , TNF, GM-CSF 등 여러 cytokine이 분비되고 炎症反應이 유발되어 皮膚炎이 발생한다. 최근에는 ICAM-1, LFA-1, ELAM-1, CD2, LFA-3 등 세포 유착분자들의 역할도 강조되고 있다. 진단에 있어서 무엇보다 病歷이 중요하며, 특히 나이, 성별, 직업, 취미 및 本人이 接觸되었는지라 믿어지는 모든 물질에 대한 다각적인 問診이 필요하다. 問診을 다 끝낸 후에는 첩포시험을 할 抗原을 결정하여야 하는데 皮膚病變의 發生 部位와 發疹의 모양도 原因 물질의 발견에 대단히 중요하다. 알레르기성 接觸皮膚炎의 臨床的 특징은 발생 部位와 기간에 따라 상당히 다양하게 나타난다. 일반적으로 면역반응의 강도에

따라 紅斑, 丘疹, 小水泡, 大水泡의 發疹 형태를 취하지만, 눈이나 性器周圍에 발생할 경우, 水泡形成보다는 紅斑이나 부종의 형태로 나타난다. 알레르기성 接觸皮膚炎은 특히 豫防이 중요한 皮膚疾患이다. 첩포시험을 통하여 抗原이 규명되면, 그 抗原이 포함되어 있는 제품과의 接觸을 피해야 한다. 治療는 濕疹의 治療에 준하고 실험적 治療方法으로 脫感作療法이 있다.<sup>29)</sup>

아토피 皮膚炎은 韓醫學的으로는 奶癬, 胎癬, 胎斂瘡 등과 유사하다고 보고 있는데<sup>30)</sup>, 역대 문헌을 살펴보면 隨의 《諸病源候論·小兒染病諸侯·癬候<sup>31)</sup>》에서는, “小兒面上, 癬癩如甲錯起乾燥, 謂之乳癬. 言兒飲乳, 乳汁漬汚兒面, 變生此證”이라고 하였고, 明의 《保嬰全書<sup>32)</sup>》에서 “胎熱者, 初生旬日之間 目閉 面赤 眼胞腫 啼煩壯熱 溺黃”이라 하였으며, 淸의 《醫宗金鑑·外科心法要訣·嬰兒部·胎斂瘡<sup>33)</sup>》 서는 奶癬과 동일 疾病임을 말하면서 乾斂과 濕斂으로 分類하여 治療하였다.

이전 論文<sup>34)</sup>에서 그 原因을 살펴보면,

26) 장호선; 아토피皮膚炎의 診斷과 治療, 가정의학회지 2002, 23(7), pp831-840  
27) 강원형; 皮膚疾患 아틀라스, 서울, 한미의학, 2002 p90  
28) 강형재 외; 前掲書 p127

29) 강원형; 前掲書 pp91-92  
30) 顧伯華; 實用中醫外科學, 上海, 上海科學技術出版社, 1994, p461  
31) 巢元方; 諸病源候論, 上海, 集文書局, 1976, p505  
32) 薛鎔; 保嬰全書, 臺北, 新文豐出版公司, 1979, vol.16, pp252-256  
33) 吳謙; 外科正宗, 北京, 人民衛生出版社, 1982, p443  
34) 朴惠宣 외; 아토피 皮膚炎의 중의 외치법 고찰, 대한외관과학회지, 2001, 14(1) pp32-41

稟受胎毒及外感風濕，蘊結肌膚所致，先天的인 胎中 遺熱 遺毒과 後天的인 調養不當，外邪侵襲嬌嫩皮膚，或因消化不良，食物過敏，肥皂刺激，加之外受風濕熱邪而誘發<sup>35)</sup>이라 하였는데，이를 綜合해보면 대체적으로 稟性不耐，皮膚嬌嫩，脾胃 運化失調하여 內로는 胎火濕熱과 外로는 風濕熱邪의 侵襲이 있어서 이 二者가 肌膚에 쌓여서 발생한다. 또 消化不良이나 食物過敏，衣服 마찰 및 비누의 사용 등으로 유발되기도 한다.<sup>36)</sup>

그 증상은 紅斑，浮腫，심한 搔痒症，滲出과 부스럼 딱지를 특징으로 하고 急性期에는 水疱를 형성하며，慢性期에는 鱗屑과 皮膚를 肥厚가 생기게 된다.<sup>37)</sup> 이것을 濕性型，脂溢型，乾性型 등으로 나누어 살펴보면 그 진단 기준으로 먼저 濕性型의 경우 다수의 患兒가 여기에 속하며 1-3개월의 肥滿한 嬰兒에서 볼 수 있는데 일반적으로 頭面部에 작은 斑點 모양의 紅斑과 丘疹이 나타나서 이것이 오래되지 않아 庖疹과 水疱를 형성하게 되고 糜爛이 發生하면서 淡黃색의 삼출물이 나온다. 이 삼출물이 건조된 후에는 진한 黃색의 結痂를 형성하고 이것을 긁게 되면 출혈이 된다. 搔痒症이 심하므로 긁게 되면 세균 감염이 일어나 發熱과 함께 全身 浸과질이 붓게 되고，苔薄黃，脈細數 등의 증상이 나타나며 심하면 敗血症까지 誘發할 수 있으므로 조기에 治

療하여야 한다. 脂溢型은 생후 1-2개월 이내의 嬰兒에서 많이 볼 수 있으며 紅斑，淡黃색의 脂漏性 滲出物이 나오고 후에 이것이 반투명의 黃色 結痂를 형성하는데 頭頂，眉部，鼻傍과 耳周에 흔히 보이고 濕性型과 乾性型에 비하여 搔痒感은 輕한 편이다. 乾性型의 경우는 1세 이상의 비교적 마른 小兒에서 볼 수 있으며，面部，軀幹，四肢에 고루 퍼져 있고，潮紅，乾燥，鱗屑，혹은 丘疹과 片狀의 浸潤이 있다. 搔痒感 역시 심하고 반복 발작하여 治療가 쉽지 않다.<sup>38)</sup>

接觸皮膚炎은 韓醫學적으로 漆瘡，狐尿刺，粉花瘡，膏藥風，馬桶癬 등에 속한다. 腠理가 不密한 신체상태 혹은 체질적인 素因이 있는 상태에서，유독한 물질의 接觸과의 結合을 통해 發生하며，病理的 側面에서 볼 때，辛熱有毒한 邪氣에 接觸되어 營衛氣血의 鬱滯가 發生되고，火熱로 인해 傷津耗血하여 發生한다고 볼 수 있다<sup>39)</sup>.

이 범주에 속하는 疾患들은 病變이 노출部位나 接觸部位에 限定되며，急性期에는 搔痒，紅斑，痕痛，丘疹，水疱 등의 急性 皮膚炎증의 症狀을 나타내게 되고，심할 경우는 全身症狀을 同伴하며，慢性期에는 搔痒，皮膚肥厚，苔癬樣 變化등이 나타난다. 辨證에 있어서 急性期에서는 風熱，濕熱，熱毒 등으로，慢性期에는 熱毒으로 인하여 津液이 손상된 血燥로 辨

35) 徐錦芳: 清解收濕法外治嬰兒濕疹的護理, 江蘇中醫, 1994; 15(9) p35

36) 顧伯華: 前揭書

37) 洪彰義: 소아과학, 서울, 대한고과서주식회사, 1994, pp766-769

38) 顧伯華: 前揭書

王雪苔, 費開揚: 當代中藥外治臨床精要 1, 北京, 中國中醫藥出版社, 1993, p160

39) 전재홍, 김현아, 강운호: 接觸성 皮膚炎에 관한 문헌적 고찰. 대한외관과학회지. 1997; 10(1): pp263-283.

證된다. 外治法에서 藥物은 시기에 따라 急性期에는 苦寒한 藥性을 가진 清熱燥濕하는 藥物들이 多用되고, 慢性期에는 活血, 養血 하는 藥物이 多用된다(40).

본 實驗은 皮膚搔痒과 紅斑 患者 5명에게 外氣治療를 10分間 施行하고, 그 變化를 관찰한 것이다. 여기서 外氣란 內氣에 大自然의 氣가 가해져 變化한 것이거나 自然의 精華로운 氣運을 말하며, 氣功外氣治療란, 사람이 수년간의 氣功鍛鍊으로 체내에 氣功態(41)를 형성하고 이런 종류의 氣功態下에서 의념을 이용하여 氣體의 內氣運行을 조동시켜 신체의 某血位 혹은 某 一部位에 도달시키고 다시 이런 血位들 혹은 部位에 일정한 強度와 밀도로서 內氣를 體外로 방출시켜 外氣로 變成시키는 것이다.(42) 外氣治療의 알려진 效果로는 培補元氣作用, 平衡陰陽作用, 通經活絡, 調和氣血作用 등이 있다.(43)

관찰결과 搔痒症은 모든 경우에서 50%이상의 減少를 보였고, 紅斑은 색이

약간 輕減되는 경우가 있었으나 전체적으로 유의할만한 결과가 도출되지 않았다. 다만 病變의 濕潤함은 外氣治療 후, 好轉되는 경향이 보였다. 이전의 논문들에서 氣功外氣治療는 培補元氣作用, 平衡陰陽作用, 通經活絡, 調和氣血作用(44) 등의 效果가 있다고 하였다. 搔痒感, 觸覺, 溫覺, 冷覺 및 痛覺 등의 皮膚知覺은 각각 特異한 解剖學的 纖維가 있는 것이 아니라 동일한 수용체에 의하여 神經傳達가 이루어지고(45), 痛症에 대한 鍼術의 效果를 이용하여, 搔痒症에 대한 治療效果(46)를 證明한 論文도 존재하는데, 이를 고찰해보았을 때, 痛症에 有效한 治療는 搔痒症에도 有效할 것이라 思料된다. 따라서 氣功外氣治療의 通經活絡, 調和氣血作用을 이용하면, 皮膚 搔痒症과 紅斑에 效果를 볼 수 있을 것으로 판단된다. 이번 實驗結果에서 搔痒症은 이러한 판단에 부합되는 결과를 보여주고 있는데, 모든 경우에서 搔痒感이 50%이상 減少되는 현상을 보였다. 그러나, 結論을 도출하기 위해서는 지금보다 많은 수의 實驗 데이터가 필요하다는 점, 두드러기의 경우 數十分에서 數時間 내에 搔痒과 紅斑이 사라질 수 있다는 점을 고려해야 한다. 紅斑의 경우, 이번 實驗에서 유의할만한 결과를 보여주지 못했다. 여기에는 紅斑自體가 外氣治療에 反應하지 않거나, 혹은 治療時間이 紅斑變化를 일으킬 만

40) 김재홍, 김현아, 강윤호: 接觸성皮膚炎의 외치법에 관한 문헌적 고찰. 대한외관과학회지. 1998; 11(1) pp197-218.

41) 김기욱 저: 氣功外氣요법의 항스트레스 效果 연구, 대한기공의학회지 창간호 p104; 氣功態란 氣功 修鍊의 결과로서 잡념이 감소되고 사유활동이 단일화되며 내외刺戟인자에 대한 반응이 약해지는 특수한 상태를 말한다.

42) 고헌정 주판: 중국이용기공학, 북경, 인민위생출판사, 1989, p449.

43) 이병주 외: 外氣治療에 의한 영아성 뇌성마비의 치험례 보고, 대한기공의학회지, 1999; 3(2), 1999 p108-117

44) 이병주 외: 外氣治療에 의한 영아성 뇌성마비의 치험례 보고, 大韓氣功醫學會誌, 1999; 3(2), pp108-117

45) 강형재 외: 前掲書

46) 오송 외: 前掲書

큼 충분하지 않았을 경우를 假定해 볼 수 있다. 이번 實驗은 疾患의 原因을 밝혀 外氣로 根本治療하는 것에 목표를 둔 것이 아니라, 原因에 의해 나타난 증상의 발현을 減少시키는데 主안점을 두었다. 따라서 治療를 받은 患者가 빠른 시일 내에 前과 같은 症狀를 반복할 수 있으며, 여기에 대한 論議는 이후 다른 研究로 補充해야 할 부분이라 생각된다.

實驗도중 特異한 것은 外氣治療를 받는 患者에서 여러 가지 反應이 나타났다는 점이다. 李<sup>47)</sup> 등이 쓴 論文에 따르면, '外氣治療時 患者는 體內에서 酸, 麻, 脹, 熱, 涼, 沈重 等の 感覺이나 몸이 떨리는 등의 身體運動을 일으키게 된다.'고 하였고, 得氣感의 種類를 發熱感, 發冷感, 麻木感, 酸脹感, 輕松舒適感, 沈重壓迫感, 推動感, 肌肉蠕動, 肢體不自由運動, 呼吸變化, 腹腔臟器聯動 增加, 疼痛緩解 등으로 表現하였다.

이번 實驗過程에서는 1. 治療도중 잠이 들며 코를 고는 경우, 2. 治療部位의 搔痒이 사라지면서 다른 곳의 搔痒反應이 심해지는 경우, 3. 治療部位와 상관없는 곳, 혹은 治療部位로 特異感覺과 身體反應을 보인 경우, 4. 治療後, 治療를 施行하지 않은 部位까지 搔痒感이 사라진 경우가 있었다.

## V. 결론

47) 이현경 외: 외기치료시 득기감에 관한 임상적 고찰, 大韓氣功醫學會誌, 1998; 2(2), pp7-14

皮膚의 搔痒과 紅斑을 呼訴하는 5명의 患者를 대상으로 搔痒感 및 紅斑에 대한 外氣治療를 10分間 施行하고, 그 效果를 조사하여 다음과 같은 結果를 얻었다.

1. 外氣治療를 10分間 施行했을 때, 5名 전원에게서 搔痒感이 50%이상 減少하였다.

2. 紅斑에 대한 外氣治療後 유의할만한 變化가 觀察되지 않았다.

3. 外氣治療時 몇몇 患者에게서 서늘한 느낌, 무언인가 빠져나가는 느낌 등의 特異感覺이 나타났고, 治療中 꿈틀대거나 코를 고는 등의 身體反應이 나타났다.

이상에서 外氣治療는 搔痒症에 效果를 지닐 것으로 思料되나, 結論을 내리기 위해서는, 앞으로 더 많은 資料와 研究로 통계적 檢證을 거칠 필요가 있다.

## VI. 참고문헌

1. 대한피부과학회 교과서 편찬위원회 편저: 개정3판 피부과학, 1994
2. 채병윤 著; 韓方外科, 高文社, 1993
3. 김중호, 박항기, 채병윤: 搔痒症을 수반하는 疾患에 관한 임상적 연구, 대한외관과학회지, 1988; 1(1) pp73-82.
4. 박항기, 채병윤: 皮膚搔痒症의 임상적 고찰, 대한한의학회지, 1986; 7(2) pp95-102.
5. 이정용, 노석선: 皮膚搔痒症에 관한 문헌적 고찰, 대한외관과학회지, 1998; 11(1) pp219-239.
6. 이준성, 서형식, 노석선: 수종의 천연물

- 을 이용한 搔痒症治療에 대한 실험적 연구, 대한외관과학회지, 2001 ; 14(1) pp173-181.
7. 김혜정,채병윤: 결절 紅斑에 대한 문헌적 고찰, 대한외관과학회지, 1997 ; 10(1) pp39-49.
8. 이석우,김한성,김성훈: 전신성홍반성 낭창(全身性紅斑性狼瘡)의 동의병리 및 치료에 관한 고찰, 대한한의학회지, 1995 ; 16(1) pp51-70.
9. 고헌정 주편: 중국의용氣功학, 북경, 인민위생출판사, 1989
10. 이현경,김경환,윤중화. 기공외기치료(氣功外氣治療)의 개관과 득기감(得氣感)에 대한 임상적 고찰. 대한氣功의학회지 .1998 ; 2(1) pp133-152.
11. 이병주 외: 外氣治療에 의한 영아성 뇌성마비의 치험례 보고, 대한氣功의학회지, 1999; 3(2), pp108~117
12. 김경준, 채병윤: 소양성(搔痒性) 피부 질환에 대한 임상적 고찰, 대한한의학회지, 1994; 15(1) pp175-182.
13. 장호선; 아토피피부염의 진단과 치료, 가정의학회지 2002, 23(7), pp831-840
14. 오송 외: 히스타민으로 유발한 搔痒感에 대한 鍼術의 效果, 대한피부과학회지, 1986; 24(2)
15. 김수정 외: 乾性皮膚 및 搔痒症에 대한 잘스밍 크림의 臨床效果에 대한 연구, 대한피부과학회지, 1997; 35(3) pp418-423
16. 박혜선 외: 아토피 피부염의 증의 외 치료 고찰, 대한외관과학회지, 2001; 14(1) pp32-41
17. 한재경 외: 외용요법을 병행한 아토피 皮膚炎 患者 20례에 대한 임상적 연구, 대한한방소아과학회지 2001; 15(1)
- pp15-37

**별첨자료 1. 설문지(搔痒感의 측정)**

이름		성별	남여	나이	
진단		發病部位		약화요인	
주거환경					

1. 治療前 搔痒感 판정

0 : 가렵지 않다.  
 1 : 겨우 가려운 걸 알겠다.  
 2 : 조금 가렵다.  
 3 : 몹시 가렵다  
 4: 가려워서 긁고 싶은 충동을 못 참겠다.

2. 治療 後 搔痒感 판정

가렵지 않은 상태를 0, 治療직전의 搔痒感을 10으로 정의하고,  
 治療 後 患者의 搔痒 정도를 점수화 하여 설문조사를 하였다.

無搔痒感 <-----> 治療前

0	1	2	3	4	5	6	7	8	9	10
---	---	---	---	---	---	---	---	---	---	----