

## 9세 소아에서 나타난 비구개낭의 치험례

이상호 · 모경희 · 박종휘 · 이난영 · 이창섭 · 윤정훈\*

조선대학교 치과대학 소아치과학교실, 구강병리학교실\*

### 국문초록

비구개낭은 절치관낭이라고도 불리우며 가장 흔한 비치성낭이다. 발육성으로 비구개관내에서 태생 상피잔사가 증식하여 낭변성을 일으킴으로써 발생한다. 비구개낭은 악골낭의 약 1.7-11.9%를 차지하며 남자에게서 약 3배 정도 호발한다. 연령 분포는 매우 광범위하나 대개 40대에서 60대 사이에서 발견되며 10세 이전에 발견되는 경우는 매우 드물다.

비구개낭을 위한 적절한 치료는 적출이며 비구개신경에 손상을 가하지 않도록 해야 한다. 낭이 커서 치아의 생활력에 영향을 주거나 비구강누공이나 구강 상악동 누공을 형성할 우려가 있을 경우에는 조대술로 치료할 수 있다.

본 증례의 환아는 구개부의 무통성 종창을 주소로 내원하여 임상 및 방사선 검사를 실시한 결과 소아에서 매우 드물게 나타나는 비구개낭으로 방사선사진에 32×25.5mm크기를 나타내었으며, 매우 팽창되어 순측 피질골판을 관통하고 상순소대 하방과 전정부위까지 종창되어 있었다. 병소와 인접한 상악 4전치 치근은 심하게 이개되어 있었다. 낭의 크기가 매우 커서 조대술을 시행하였으며 obturator를 장착하고 있으며 향후 계속 관찰이 요한다.

**주요어** : 비구개관낭, 조대술, obturator

### I. 서 론

비구개낭은 1914년 Meyer<sup>1)</sup>에 의해 처음으로 보고되었으며 가장 일반적인 비치성낭이다. 절치관낭이라고도 불리우는 비구개낭은 비구개관의 태생 상피잔사로부터 유래되는 비치성 낭종으로서 이의 발생원인은 현재까지 확실하게 규명되지 못하고 있으나, 외상, 세균감염, 염증으로 인한 자극에 의해 비구개관내의 태생기 상피잔사가 증식되거나, 선도관 개구부의 폐쇄에 따른 점액의 저류에 의하여 발생된다고 보고된 바 있다<sup>2-5)</sup>.

비구개낭의 발생연령은 매우 광범위하나 대개 40-60대에 호발하며 10세 이하에서 발생한 경우는 매우 드물다<sup>6-8)</sup>. 대부분 무증상이거나 미약한 증상이 있을 뿐으로 다른 목적의 방사선 사진 검사시 우연히 발견하는 경우가 많다<sup>9)</sup>.

본 증례의 환아는 9세 2개월된 남아로 구개부의 무통성 종창을 주소로 내원하여 임상 및 방사선 검사를 실시한 결과 소아에서 드물게 나타나는 매우 큰 비구개낭으로 진단되었다. 비구개낭을 위한 일반적인 치료는 적출이지만, 본 증례에서는 낭이 매우 크고 골흡수가 너무 많이 일어나 직접적인 적출술을 시행할 경우 상악 중절치와 측절치의 발치가 이루어 질 수 있으며 안모

에도 영향을 미칠 수 있는 우려가 있었다. 이에 환아의 치아의 발육상태와 병소의 크기를 고려하여 조대술을 시행하기로 하였다. Obturator를 지속적으로 장착하고 병소의 크기를 줄인 후 적출술을 시행하기로 계획하였다.

### II. 증례 보고

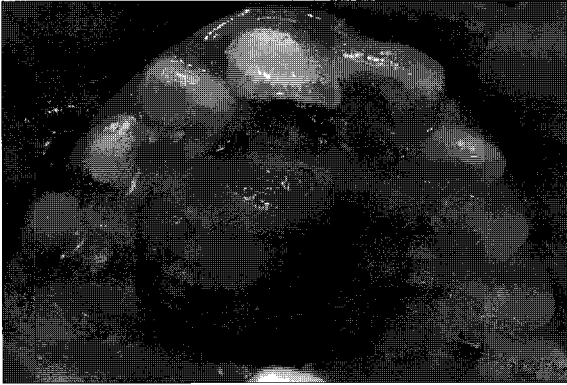
- 환자 : 이 ○ ○ 9세/남자
- 주소 : 입천장 부위가 부풀어 오름.
- 현증 : 오래전부터 인지하였으나 환아가 치과에 대한 공포감으로 내원하지 않음.
- 임상적 소견 : 구개유두 바로 후방 부위에 병소가 매우 커지면서 파동성을 나타내고 있었다(Fig. 1). 병소의 촉진시 동통은 없었으며 매우 팽창되어 순측 피질골판을 관통하여 상순소대 하방과 전정부위까지 종창되어 있었다(Fig. 2). 이로 인해 인접한 상악 4전치 치근의 변위가 일어나고 심한 동요도를 보였다. 상악 4전치 모두 전기치수 검사에서 반응하지 않았지만 미완성 치근단으로 인해 아직 전기치수 검사시 음성으로 나타났을 가능성을 배제할 수 없었다.

\*본 연구는 2001년도 조선대학교 교내 학술연구비의 지원을 받아 이루어졌음.

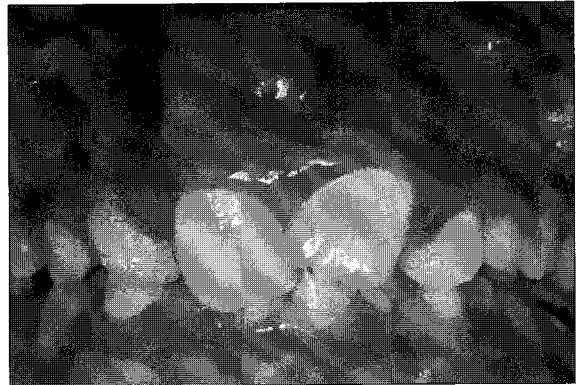
- 방사선 소견 : 치근단 및 교합 방사선사진에 상악 중절치와 측절치의 치근과 중첩되어 원형의 방사선 투과성 병소가 관찰되었다. 상악 중절치 및 측절치의 치근은 이개되어 있었으며 미약하지만 치조백선의 연속성을 확인할 수 있었다. 상악 4전치 부위의 외흡수의 소견은 보이지 않았다

(Fig. 3). 전산화 단층촬영 영상에서 순측과 구개측 피질골 판의 천공과 함께 비강저의 천공도 관찰되었으며 32×25.5 mm 크기의 큰 방사선 투과성 병소가 관찰되었다 (Fig. 4, 5).

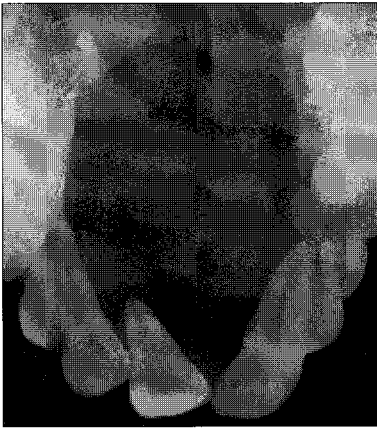- 치료계획 : 비구개관낭을 위한 일반적인 치료는 적출이지



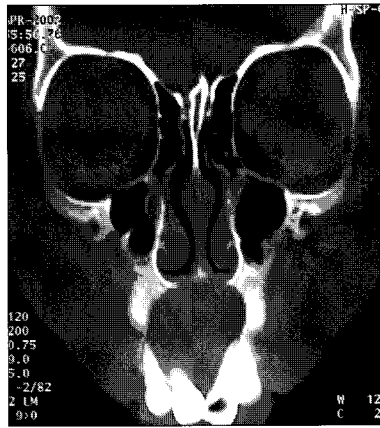
**Fig. 1.** Clinical photograph shows extremely fluctuant swelling in anterior part of the palate.



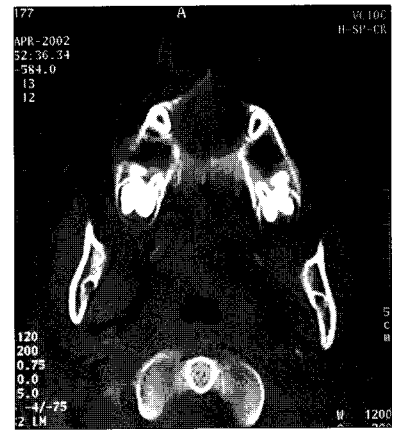
**Fig. 2.** Clinical photograph shows swelling below labial frenum by destruction of anterior cortical margin of the maxilla.



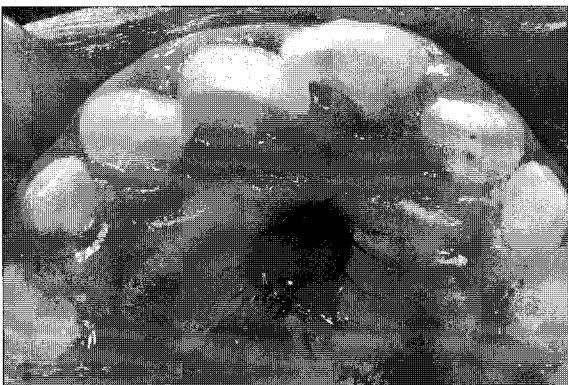
**Fig. 3.** Maxillary occlusal radiograph shows a little bit of consistency of lamina dura.



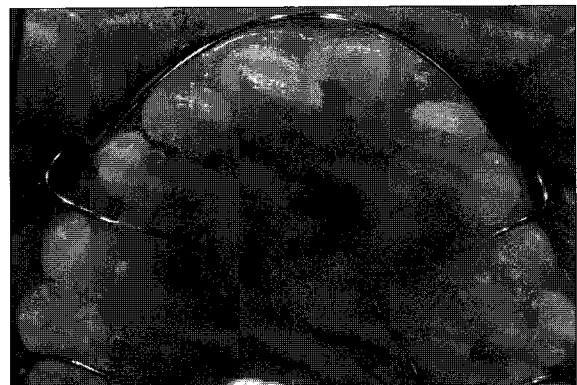
**Fig. 4.** CT shows cortical bone destruction of nasal cavity floor.



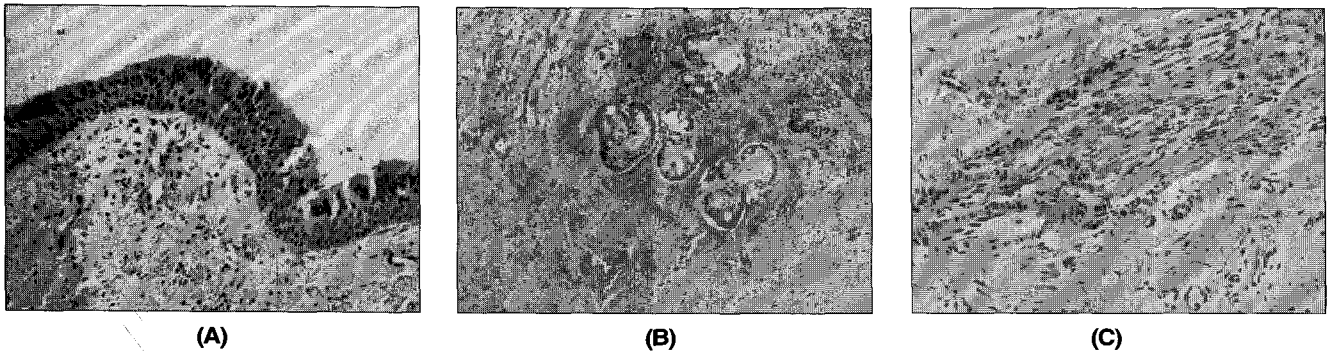
**Fig. 5.** CT shows radiolucent lesion of 32.0×25.5 mm in size.



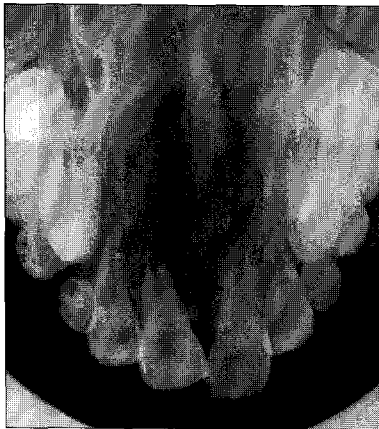
**Fig. 6.** Clinical photographic view at 7 days after operation.



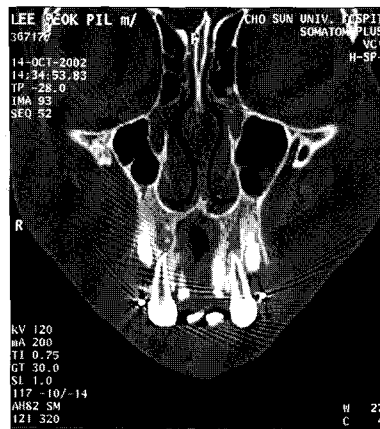
**Fig. 7.** Obturator delivery.



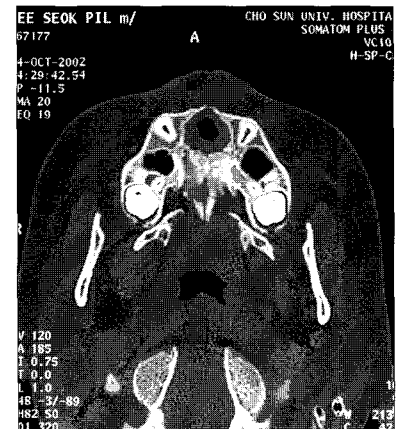
**Fig. 8.** Photomicrograph showing ciliated columnar epithelium lining (A). The cyst wall contains neumerous mucus gland (B) & neuro vascular bundles(C).



**Fig. 9.** Maxillary occlusal view shows clear consistency of lamina dura.



**Fig. 10.** CT finding shows consistency of nasal cavity floor.



**Fig. 11.** CT shows radiolucenct lesion of 18.9×17.1mm size.

만 낭이 매우 커서 치아의 생활력에 영향을 미칠 수 있을 뿐만 아니라 흡수수가 너무 많이 일어나 적출술을 시행할 경우 상악 중절치와 측절치의 발치가 이루어 질 수 있으며 안모에도 영향을 미칠 수 있는 우려가 있어 조대술을 시행하여 병소의 크기를 줄여 나가기로 하였다.

- 조대술 6개월 후 : 심한 동요도를 보였던 상악 4전치의 정상적인 동요도와 전기 치수 검사시에도 정상적인 반응을 얻었다. 매우 빠른 골형성으로 방사선 불투과성 병소의 크기가 18.9×17.1 mm 크기로 줄어들었으며 비강저의 연속성이 회복되었다(Fig. 9, 10, 11).

### Ⅲ. 총괄 및 고찰

비구개낭은 1914년 Meyer<sup>1)</sup>가 supernumerary nasal sinus라고 처음 명명하였으며 가장 일반적인 비치성낭이다. Fickling<sup>9)</sup>은 악골에 발생된 336개의 낭을 조사한 바 비구개낭의 발생율이 약 5%라고 하였으며, 저자에 따라 악골낭의 약 1.7-11.9%로 다양한 발병률을 보고 하였으며 발생률은 일반적

으로 남자에게서 높은 비율로 호발하는 것으로 보고하고 있다<sup>2,6)</sup>.

비구개낭은 일반적으로 특이한 임상증상이 없고, 일상적인 X선사진 촬영검사에서 발견되는 경우가 많다<sup>8,10)</sup>. 가장 흔한 증상은 구개유두의 후방의 종창이며 병소가 커지면 파동성을 나타내며 이러한 종창은 저작시의 외상이나 이차적인 감염이 있는 경우 동통을 수반하게된다<sup>9,11-13)</sup>. 낭은 지속적으로 팽창하며 순측 피질골판이 천공되어 상악의 순측 계대하방에 종창을 일으킬 수도 있다<sup>14)</sup>. 편측에서 생긴 경우에는 비대칭적인 종창을 일으키는데 이 때는 상악 중절치에서 기인한 병소로 오인되기도 한다<sup>3)</sup>. 중절치 치근은 이개되기도 하며 병소가 비와로 확장되어 비중격을 변형시키기도 한다. 낭에 의하여 비구개관 내에 들어 있는 비구개 신경에 압박이 가해져서 구개점막의 작열감이나 마비감이 있을 수 있다<sup>14)</sup>. 또한 일부 경우에는는 낭액이 농루로나 비구개관을 통하여 구강내로 누출되어 환자는 짠맛을 경험하기도 한다<sup>15)</sup>.

방사선적 소견으로는 상악 중절치의 치근과 중첩되어 원형의 경계가 명확한 방사선 투과상으로 나타나며 방사선 투과성인 전비극이나 비중격이 낭과 중첩되면 심장형태로 나타나기도 한

다<sup>8,12,16</sup>). 드물게 비구개관의 양측에서 동시에 낭이 생길 수 있는데 이 경우에는 인접되어 있으나 분리된 두 개의 낭으로 나타난다. 방사선 사진에서 중절치 치근의 이개나 외흡수가 종종 관찰되기도 한다<sup>2-5,15,17,18</sup>).

조직병리학적 소견으로는 낭벽이 얇은 상피층과 결합조직으로 이루어지고 편평상피, 원주상피, 호흡상피, 섬모상피등 다양한 상피를 발견할 수 있다. 정상적인 절치관의 내용물인 혈관과 신경이 결합조직내에서 관찰되는 특징적인 소견을 보이며 감별진단에 중요한 단서이다<sup>2,6,14</sup>).

상악 전치 부위에는 여러 종류의 방사선 투과상과 낭이 발생할 수 있으며 치근단낭, 정중과잉치에 생긴 함치성낭, 정중구개낭, 치성각화낭 등과 감별해야 한다<sup>3,5,19</sup>). 인접치아의 생활력과 병소와 인접치아의 관련성을 정확히 판별하여야 불필요한 근관 치료를 예방하고 정확한 진단이 이루어질 수 있다<sup>3,20</sup>).

비구개낭을 위한 적절한 치료는 적출이며 수술시 비구개신경에 손상을 가하지 않도록 해야 한다<sup>2,6,14</sup>). 낭이 커서 치아의 생활력에 영향을 주거나 비구강누공이나 구강 상악동 누공을 형성할 우려가 있을 경우에는 조대술로 치료할 수 있다. 조대술은 낭종을 구강점막과 연결시켜 낭 내벽의 일부가 구강점막이 되도록 하여 낭내의 압력을 감소시키고 크기를 서서히 줄이는 술식으로 골내 낭의 크기가 크거나 인접 구조물의 손상이 우려되는 경우와 적출술만으로는 일차적 적출이 용이하지 않을 경우에 시행할 수 있다<sup>21</sup>).

10세 이하에서 발생하는 비구개낭이 매우 드물며 미완성 치근으로 치수 생활력도 반응하지 않으므로 치근단 병소와도 감별진단하여야 하므로 술전에 비구개낭으로 잠정 진단하는 것은 쉽지 않다. 그러나, 이 증례에서는 방사선 투과성 병소가 매우 크고 미약하나마 치조백선이 관찰되어 비구개낭으로 조기 진단하였다. 환이는 전신마취하에 조대술을 시행하였으며 골병변의 개방성을 유지하기 위해 지속적으로 obturator를 장착하였다(Fig. 7). 조직병리학적 검사결과 섬모와 함께 원주-편평 상피로 덮여있는 낭이었다. 낭벽에는 점액선과 혈관과 신경이 결합조직 내에서 관찰되었다(Fig. 8). Obturator를 지속적으로 장착하고 주기적인 관찰을 실시하여 조대술 6개월 후 전산화 단층촬영 사진상 방사선 불투과성 병소의 크기가 18.9×17.1 mm 크기로 줄어들었으며 비강저의 연속성이 회복되었다(Fig. 9, 10, 11). 매우 빠른 골형성을 보였으며 심한 동요도를 보였던 상악 4전치 정상적인 동요도를 보였으며, 상악 4전치 모두 전기 치수 검사시 정상적인 생활력을 유지하였으며, 안모의 변화없이 치유된 상태를 볼 수 있다.

#### Ⅳ. 요 약

조선대학교 치과병원 소아치과에 내원한 9세 남아의 상악 전치부에 발생한 비구개낭을 치료하여 다음과 같은 결과를 얻었다.

1. 조대술을 시행하여 매우 빠른 골형성을 보였으며 심한 동요

도를 보였던 상악 4전치 정상적인 동요도는 보였으며, 상악 4전치 모두 전기 치수 검사시 생활력을 유지하였다.

2. 소아의 경우 미완성 치근단으로 인한 치근단 병소의 감별진단에 어려움이 있으며 이에 따른 감별진단과 적절한 치료법의 선택이 중요하다.

#### 참고문헌

1. Meyer AW : Spolia anatomica : unique supernumerary para-nasal sinus directly above superior incisor. *J Anat and Physiol*, 48:118-127, 1914.
2. Bodin I, Isacson G, Julin P : Cysts of the nasopalatine duct. *Int J Oral Maxillofac Surg*, 15:696-706, 1986.
3. Gnanasekhar JD, Walvekar SV, Kandari AM, et al. : Misdiagnosis and mismanagement of a nasopalatine duct cyst and its corrective therapy: A case report. *Oral Surg Oral Med Oral Pathol*, 80:465-470, 1995.
4. Mermer RW, Rider CA, Cleveland DB : Nasopalatine canal cyst : a rare sequelae of surgical rapid palatal expansion. *Oral Surg Oral Med Oral Pathol*, 80: 620-639, 1995.
5. Anneroth G, Hall G, Stuge U : Nasopalatine duct cyst. *Int J Oral Maxillofac Surg*, 15: 572-580, 1986.
6. Swanson KS, Kaugars GE, Gunsolley JC : Nasopalatine duct cyst : an analysis of 334 cases. *J Oral Maxillofac Surg*, 49:268-271, 1991.
7. Sapp JP, Eversole LR, Wysocki GP : Contemporary Oral and Maxillofacial Pathology. Mosby-Year Book Inc, 5:38-60, 1997.
8. Shafer WG, Hine MK, Levy BM : A Textbook of Oral Pathology. 4th ed., W.B. Saunders Company., p70-79, p258-317, 1983.
9. Fickling BW : Cysts of the jaw : a long term survey of types and treatment. *Proc Roy Soc Med*, 58:847-899, 1965.
10. Roper HT : Cyst of developmental origin in the premaxillary region with special reference to their diagnosis. *Br Dent J*, 65:405-412, 1938.
11. Abrams AM, Howell FV, Bullock WK : Nasopalatine cysts. *Oral Surg Oral Med Oral Pathol*, 16:306-452, 1963.
12. Eversole LR : Clinical outline of oral pathology. Lea & Febiger., p188-189, 1987.
13. Wood, NK, Goaz PW : Differential diagnosis of oral lesions. 3rd ed., C. V. Mosby Co., p399-403, 1985.

14. Allard RH, Kwast W : Nasopalatine duct cyst-review of the literature and report of 22 cases. *Int J Oral Surg*, 10:447-457, 1981.
15. Nortje CJ, Wood RE : The radiologic features of the nasopalatine duct cyst. An analysis of 46 cases. *Dentomaxillofac Radiol*, 17:129-132, 1988.
16. Killey HC, Kay LW : Benign cystic lesions of the jaws, their diagnosis and treatment. 3rd ed., Churchill Livingstone, p104-115, 1977.
17. Gulabivala K, Briggs PF : Diagnostic dilemma : an unusual presentation of an infected nasopalatine duct cyst. *Int Endod J*, 25:107-111. 1992.
18. Brown FH, Houston GD, Lubow RM, et al. : Cyst of the incisive (palatine) papilla. Report of a case. *J Periodontol*, 58:274-275, 1987.
19. Gingell JC, Levy BA, DePaola LG : Median palatine cyst. *J Oral Maxillofac Surg*, 43:47-51, 1985.
20. Moss HD, Hellstein JW, Johnson JD : Endodontic considerations of the nasopalatine duct region. *J Endod*, 26:107-110, 2000.
21. 대한 구강악안면 외과학회 구강악안면 외과학 교과서, 의치학사, p415-512, 1998.

---

**Reprint requests to:**

**Jung-Hoon Yoon** D.D.S., M.S.D., Ph.D.  
 Department of Oral Pathology, College of Dentistry, Chosun University  
 421, Seosuk-Dong, Dong-Gu, Kwangju, 501-759, Korea  
 E-mail : jhyoon@chosun.ac.kr

**Abstract**

**CASE REPORT : A NASOPALATINE DUCT CYST IN 9-YEAR-OLD CHILD**

Sang-Ho Lee, Kyung-Hee Mo, Jong-Whi Park, Nan-Young Lee, Chang-Seop Lee, Jung-Hoon Yoon\*

*Department of Pediatric Dentistry, Oral Pathology\*, College of Dentistry, Chosun University*

Nasopalatine duct cyst(NPDC) is the most common non-odontogenic cyst in the oral area and is thought to be originated from the epithelial remnants of the nasopalatine duct. Many etiologic factors have been proposed for the NPDC; trauma to the region during mastication or from ill fitting dentures, bacterial infection, and spontaneous proliferation of tissue. The majority of cases are seen between the ages of 40th and 60th and it is rare in children. Surgical enucleation is the recommended treatment for NPDC, usually under general anaesthesia.

A 9-year-old boy was referred to the chosun university pedodontics clinic that this child who has anterior palatal swelling is in routine check. In this case, swelling was presented at the bottom of the anterior nasal cavity as well as in the labial aspect of the upper alveolar ridge. It was so large that we treated it by marsupialization and obturator was put. This patient is on the continuous observation.

We treated the child who had NPDC by marsupialization, and got the successful results such as rapid bone regeneration and the consistency of incisor vitality.

**Key words** : Nasopalatine duct cyst, Marsupialization, Obturator