

# 건강검진 수검자를 대상으로 한 단순흉부촬영과 저 선량 나선형 CT와의 비교 분석

전북대학교병원  
진단방사선과

최진영  
강화원  
이강우  
이우식

## ABSTRACT

### The Comparative Analysis of Chest Radiographs and Low Dose Computed Tomography in Subjects for Health Screening

*Jeonbuk National University Hospital Department of Diagnosis Radiology*  
Choi Jin Yeong, Kang Hwa Won, Lee Kang Woo, Lee Woo Sik

**Purpose** : The purpose of this study is to evaluate the usefulness, after we compare and analyze the difference about the location of a lesion and the result of diagnosis on chest radiographs(CR) and low dose computed tomography(LDCT) in subjects for health screening.

**Materials and Methods** : The CR and LDCT were performed in subjects for health screening from June 2001 to March 2003.

According to age, area, occupation, smoking duration, smoking capacity a day, exercise capacity, drinking capacity and symptom, the datas were collected. We used SPSS/PC program in statical analysis

**Results** : There were the gender (M: 89.5%, F: 10.5%) and mean age: 43. Most of them (51.3%) live in Jeon-ju and Wan-ju, their occupation was office worker (25%). The situation to be currently smoking was 80.3%. Smoking period was over 20 years and 43.4% of them smoked about a pack a day. They did not exercise a month(56.6%) and drunk one or two a week, 23.7% of them were not symptom, 14.5% had a cough and 17.1% sputum, 44.7% composite symptoms. The result of diagnosis on the CR were showed emphysema(3.9%), tuberculosis(2.6%), SPN(2.6%) and bronchiolitis(1.3%) and 84.2% were not found. The location of lesion was left lower lobe(LL) 3.9%, right upper lobe(RUL) 2.6%, right lower lobe(RLL) 2.6%, Left upper lobe(LUL) 2.6% and Both upper lobe(BUL) 2.6%, 84.2 % were not exist ever where. In the result of diagnosis on LDCT, nonspecific finding was 19.7% and there were composite disease(23.7%), bronchiolitis (19.7%), emphysema(10.5%), calcification(9.2%), TB(3.9%), lung malignancy(3.9%) and SPN (1.3%). We could find a notable difference between CR and LDCT in statical analysis (P<0.01).

**Conclusion** : In reducing the death due to lung cancer and diagnosing lung disease, it is necessary to get CR but LDCT was superior to CR in the efficient aspect. We conclude that LDCT will help us diagnose lung disease.

**Key words** : Chest radiograph, Low dose computed tomography, Lung disease.

## I 서 론

최근 흡연 인구의 증가와 대기 오염의 심화로 인하여 호흡기 질환 환자가 증가하면서, 특히 폐암 환자가 계속 증가하고 있다. 미국 등 선진국에서는 폐암 사망률이 1위를 보이고 있으며, 금연 노력에도 불구하고 계속 증가하는 추세이다. 한국에서도 흡연 인구가 증가함에 따라 폐암 환자의 비율이 급증하고 있는 실정이다<sup>1, 2)</sup>. 따라서 폐 질환의 조기 진단은 매우 중요하며, 생존율을 높이는데 효과적인 방법이라고 볼 수 있다. 그러나 과거 시행했던 단순 흉부 촬영과 객담 세포 진 검사는 그리 좋은 성과를 얻지 못하였고, 비용이나 효율 측면에서도 성공적이지 못하여 대부분 회의적인 보고가 대부분이다<sup>3, 4)</sup>. 이는 단순 흉부촬영으로 선별 검사한 폐암 고 위험 군과 증상이 있어 내원한 대조군 사이의 폐암에 의한 사망률이 거의 차이를 보이지 않았기 때문이다<sup>5)</sup>. 따라서 좀더 정확한 방법으로 조기에 진단할 수 있다면 비용 효율 면에서 매우 효과적인 것이라 생각한다.

그러함에도 불구하고 각 병원에서 폐암 검진을 시행하는 이유는 폐암으로 인한 사망이 가장 많고, 전체적인 치유율이 10% 정도로, 1950년대 이후에 의미 있는 변화가 없었고, 초기 병기의 폐암은 약 70% 정도에서 치유가 가능하며, 치유가 불가능한 폐암을 치료하는데 드는 비용이 치유 가능한 폐암을 치료하는 비용보다 매우 높기 때문이다<sup>1)</sup>. 따라서, CT의 발전으로 인하여 폐 질환의 검진 향상에 매우 효과적이지만, 비용이나 기타 환자의 방사선 피폭에 대한 단점 등이 문제가 되었다. 외국에서는 1990년대 초부터 적은 선량의 Spiral CT를 이용한 흉부검사 방법을 이용하고 있었으며, 단순 흉부 X-선 보다 폐암 가능성이 있는 작은 폐 결절을 찾는 데 민감하다는 보고들이 많이 있었고<sup>5~7, 13)</sup>, 우리나라에서

도 최근에는 폐 질환을 진단하는데, 비용을 효과적으로 줄이고, 방사선량을 감소함으로써 매우 획기적인 Low-dose spiral CT(이하 "LDCT"라 한다) Scan 방법과<sup>8)</sup>, MDCT의 출현으로 인하여 보다 적극적인 진단프로토콜을 개발하여, 단순 흉부촬영에서 보이지 않는 폐 질환을 발견함으로써, 국민건강에 도움이 될 수 있는 검진 프로그램이 필요하다고 본다. 따라서 본 저자는 건강검진을 받기 위해 방문한 수검자를 대상으로 선택 진료로 신청한 Low-dose Spiral CT scan과 단순흉부촬영을 비교 분석하였고, 병소의 위치분석과 진단 결과를 통계 분석하여 유용성을 알아보려고 하였다.

## II 대상과 방법

연구 대상 및 방법으로는 본원 검진센터에서 건강검진을 받기 위해 자각증상 없이 내원한 환자 중 본인의 추가적 선택 진료 항목인 Low-dose Spiral CT Scan을 신청한 환자로써, 2001년 6월부터 2002년 3월까지의 총 76명을 대상으로 선정하였다.

자료 수집은 건강검진 환자를 대상으로 한 기록조사를 참조하여 자료조사를 하였으며, 인적사항, 거주지역, 직업, 흡연여부, 흡연기간, 흡연정도, 음주정도, 운동정도, 문진시 증상력 그리고 단순흉부촬영 검사 결과와 LDCT촬영 검사 결과의 위치 및 진단결과 등을 비교 분석하였다. 단순흉부촬영 결과와 LDCT촬영의 판독소견은 방사선과 전문의의 기본소견으로 하였으며, 분석방법으로는 SPSSWIN/7.6을 이용하여 통계 처리하였다.

사용 장비는 CT Somatom plus 4A(Siemens Germany)을 사용하였고, Low-dose Spiral Chest CT Parameters는 관전압 120 Kvp, 관전류 50 mA, 단면두께 3 mm,

Table 이동거리 5 mm, Image reconstruction 3 mm로 촬영하였으며, standard algorithm을 사용하였다. 검사방법은 폐첨부(lung apex)부터 횡격막(diaphragm)까지 한번의 숨 참음으로 시행하였다. 그리고 단순흉부촬영은 후전면 촬영(posterior-anterior projection)만 시행하였다.

따라서 본 저자의 주요 분석은 단순 흉부 촬영과 LDCT의 검사 결과와 위치 분석을 함으로써, 그 차이점은 무엇이며, 또한 그에 대한 원인이 무엇인지 알아보고, LDCT를 이용했을 때 유용성을 알아보고자 한다.

### III 결과 및 고찰

조사 내용에 의하면, 성별은 “남자” 89.5%(68명) “여자” 10.5%(8명)로 대부분 30~40대가 57.8%로 대부분을 차지하였으며, 평균 연령은 43세였다. 거주지역은 지역 특성상 “전주, 완주” 지역이 51.3%(35명)로 가장 많았으며, 직업군을 보면 “사무직”이 25%(19명)로 가장 많았고, 조사대상에서 흡연에 대한 결과는 “현재 흡연 중인 상태”가 80.3%(61명)로 가장 많았으며, 흡연기간은 “20년 이상”이 61.8%(47명)이었다. 그리고 흡연정도는 “하루에 1갑 정도”가 43.4%(33명)으로 많았고, 음주정도는 “거의 안 한다”가 56.6%(43명)이었고, 음주정도는 “주 1~2회”가 39.5%(30명)으로 가장 많았다. 또한 환자의 문진시 증상력은 “증상이 없는 경우”가 23.7%(18명), “기침” 14.5%(11명), “가래” 17.1%(13명) 순이었다(Table 1).

단순 흉부촬영의 병소 위치와 검사결과와의 비교에서는 “정상” 소견이 84.2%(64명)로 가장 높게 나타났으며, “폐기종”(emphysema)이 3.9%, “결핵”(TB)과 “폐결절”(SPN)이 각각 2.6%, “기관지염”이 1.3%로 나타났다. 병소 위치에서는 “LLL”이 3.9%, 전반적으로 전체 부위에서 2.6%와 1.3%로 골고루 분포되어 나타났고 통계적으로 유의한 차이를 보였다( $P < 0.01$ )(Table 2).

LDCT촬영 병소 위치와 검사결과와의 비교에서는 “정상” 소견이 19.7%(15명)로 가장 높게 나타났으며, “기관지염” 19.7%(15명), “폐기종” 10.5%(8명) “석회화” 9.2%(7명), “악성 폐종양”과 “결핵”이 각각 3.9% 순으로 나타났다. 병소 위치에서는 “Diffuse”한 병변 위치가 30.3%(23명), “BUL”이 19.7%(15명), “해당무(정상)”이

Table 1. 조사대상의 일반적 특성

요 인	특 성	대상수(%)
성 별	남	68(89.5)
	여	8(10.5)
연 령	30~39세	22(28.9)
	40~49세	22(28.9)
	50~59세	15(15.0)
	60~69세	15(15.0)
	70~79세	2( 2.6)
지 역	전주, 완주	39(51.3)
	익산, 함열	9(11.8)
	군산, 옥구	5( 6.6)
	정읍, 고창	10(13.2)
	김제, 부안	6( 7.9)
	남원, 순창, 임실	5( 6.6)
	기타지역	2( 2.6)
직업군	사무직	19(25.0)
	생산직	10(13.2)
	농, 수산직	16(21.1)
	자유업	10(13.2)
	기타	21(27.7)
흡연여부	과거에는 피웠으나 현재 금연중이다	3( 3.9)
	현재 흡연 중이다	61(60.3)
	안 피운다	12(15.8)
흡연기간	6~10년	5( 6.6)
	11~19년	9(11.8)
	20년 이상	47(61.8)
흡연정도	하루 10개피 이하	20(26.3)
	하루 1갑 정도	33(43.4)
	하루 1갑 이상	8(10.5)
	해당무	15(19.7)
운동정도	매일 운동을 한다	7( 9.2)
	주 3~4회 운동을 한다	10(13.2)
	주 1~2회 운동을 한다	16(21.1)
	거의 안 한다	43(56.6)
음주정도	거의 매일 마신다	10(13.2)
	주 3~4회 마신다	18(23.7)
	주 1~2회 마신다	30(39.5)
	안 마신다	18(23.7)
문진시 증상	기침	11(14.5)
	가래	13(17.1)
	복합 증상	34(44.7)
	해당무	18(23.7)

Table 2. 단순흉부촬영 검사결과와 병소 위치와 비교표 (P<0.01)

		단순 흉부 촬영 검사 결과						전 체
		정 상	기관지염	폐기종	결핵(TB)	폐결절 (SPN)	기 타	
단순흉부촬영 병소위치	RUL				1(1.3%)	1(1.3%)		2(2.6%)
	RLL			1(1.3%)			1(1.3%)	2(2.6%)
	LUL			1(1.3%)		1(1.3%)		2(2.6%)
	LLL						3(3.9%)	3(3.9%)
	BUL		1(1.3%)		1(1.3%)			2(2.6%)
	BLL			1(1.3%)				1(1.3%)
	해당무 (정상)	64(84.2%)						64(84.2%)
전체(빈도%)	64(84.2%)	1(1.3%)	3(3.9%)	2(2.6%)	2(2.6%)	4(5.3%)	76(100.0%)	

RUL : right upper lobe, RML : right middle lobe, RLL : right lower lobe, LUL : left upper lobe, LLL : left lower lobe, BUL : both upper lobe, BLL : both lower lobe

19.7%(15명), “RUL”과 “RLL”이 각각 6.6% 순이었고 통계적으로 유의한 차이를 보였다(P<0.01)(Table 3).

단순흉부촬영 검사결과와 LDCT촬영 검사결과와의 분석에서는 “정상” 소견이 84.2%와 19.7%로 큰 차이를 보였고, 호흡기 질환의 대표적 질환인 “기관지염”에서는 19.7%와 1.3%, 그리고 단순흉부촬영에서는 관찰되지 않은 악성 폐종양(Lung malignancy)의 경우는 LDCT로 촬영한 결과 3.9%의 소견을 보여 통계적으로 현저한 차이를 보였다(P<0.01)(Table 4).

따라서 Table 4에서 알 수 있듯이 단순 흉부촬영과 LDCT를 비교 분석한 결과 많은 차이점을 발견할 수 있었다. 그러므로 LDCT와 비교시 단순흉부촬영에서 정상 소견의 나오게 된 원인은 병변의 크기가 작아서 일수도 있고, 종격동이나 중심형의 혈관, 그리고 뼈(bone)나 횡격막에 가린 경우 등의 판독자의 인지오류와 질병의 병리적 특징으로 지적할 수 있다고 본다<sup>9, 10</sup>.

그리고 김영민 외<sup>9</sup>의 조사에 의하면, 처음 단순흉부 사진에서 폐암을 인지하지 못한 원인으로는 흉부구조물에 의해 가려진 경우가 73.2%이고, 동반된 질환에 의해 가려진 경우가 21.4%, 폐암의 크기가 작은 경우는 5.4%로 되었다고 한다. 따라서 잘 가려지는 부위인 폐 문부위, 심장 후방 공간, 횡격막 후방 공간, 늑골 주위 등을 자세히 관찰하고, 양질의 사진을 얻어 조기 진단에 도움이 되었으면 하는 바램이다. 또한 최병욱 외<sup>10</sup> 등은 중심 성 폐암의 경우 단순 흉부 사진 상 발견되지 않은 이유는 기관지 내강 중 궤가 폐문 부 밖으로 돌출

될 만큼 크지 않은 경우, 혹은 국소적 기관지 벽 비후 부위가 방사선속과 접선을 이루지 않는 경우 등이었다. 말초형은 중 궤가 공기를 함유한 주변 폐 실질과 잘 대조되며, 단순흉부 사진상 발견은 크기와 관계가 많다. 그러므로 단순흉부사진에서 발견하지 못한 병변들을 LDCT에서는 손쉽게 발견할 수 있었다. 전반적으로 단순흉부 사진의 정확도를 높이기 위해서는 체계화된 판독기능과 오랜 시간주의 깊은 관찰, 높은 관 전압의 사용과 여러 가지 추가 촬영, 두 사람의 중복판독, 과거 사진과의 비교 등이 효과가 있는 것으로 보고되었고, 최근 PACS의 출현으로 CR과 DR을 이용한 방사선 사진이 이용되기도 한다. 현재까지 CT는 폐 질환의 진단에 주로 많이 이용되었으나, 단순 흉부사진에 의한 진단이 애매한 경우에도 이용되고, 단순 흉부 사진을 대체하여 폐암 조기 발견을 위한 선별 검사 목적으로도 사용되기 시작하였다<sup>5, 6</sup>. 그리고 최근 일본에서도 이동식 나선형 CT를 이용하여 방사선 조사량을 반으로 낮추어 폐암의 선별 검사로써 이용하여, 단순흉부 사진보다 높은 발견율, 폐암의 조기발견 등에 관한 보고가 있다<sup>5, 13</sup>. 그리고 LDCT촬영 결과와 흡연여부와 관계 분석에서는 흡연의 여부, 흡연정도와는 별다른 상관관계를 보이지 않았으나 흡연기간과의 관계에서는 통계적으로 유의한 차이를 보여 흡연기간이 길수록 폐 질환이 생길 가능성이 크다는 것을 알 수 있었으며(P<0.05), 최병욱 외<sup>10</sup> 연구와 비슷하게 나타났다.

병소의 위치에서는 단순흉부촬영의 결과에서는 폐 질

Table 3. LDCT 촬영검사 결과와 병소 위치와의 비교표 (P<0.01)

		LDCT촬영 검사 결과										전체빈도 (%)		
		정 상	기관지염	기관지 확장증	폐기종	결핵	석회화	폐결절	악성폐 종양	기관지염, 기관지 확장증	기관지염, 폐기종		기 타	
LDCT 병소위치	Whole Rt lobe						1 (1.3%)						1(1.3%)	
	Whole Lt lobe		1 (1.3%)				1 (1.3%)						2(2.6%)	
	Diffuse		4 (5.3%)	1 (1.3%)	2 (2.6%)		1 (1.3%)			1 (1.3%)	3 (3.9%)	11(14.5%)	23(30.3%)	
	RUL		1 (1.3%)		2 (2.6%)	1 (1.3%)							1 (1.3%)	5(6.6%)
	RML								1 (1.3%)					1(1.3%)
	RLL		2 (2.6%)		1 (1.3%)		1 (1.3%)						1 (1.3%)	5(6.6%)
	LUL					1 (1.3%)			1 (1.3%)					2(2.6%)
	LLL						3 (3.9%)							3(3.9%)
	BUL		7 (9.2%)		3 (3.9%)	1 (1.3%)			1 (1.3%)		1 (1.3%)		2 (2.6%)	15(19.7%)
	BLL								1 (1.3%)					1(1.3%)
	기타												3 (3.9%)	3(3.9%)
	해당무 (정상)	15(19.7%)												15(19.7%)
전 체	15(19.7%)	15(19.7%)	1(1.3%)	8(10.5%)	3(3.9%)	7(9.2%)	1(1.3%)	3(3.9%)	1(1.3%)	4(5.3%)	18(23.7%)	76(100%)		

RUL : right upper lobe, RML : right middle lobe, RLL : right lower lobe, LUL : left upper lobe, LLL : left lower lobe, BUL : both upper lobe, BLL : both lower lobe,

환 환자 12명중에 우 폐에 2명(16.6%), 좌 폐에 5명 (41.6%) 이었으나, LDCT에서는 61명중 우 폐에 13명 (21.3%), 좌 폐에 7명(11.4%)으로 나타나 서로 상반된 양상을 보였다.

외국의 경우 유효 선량 당량(effective dose equivalent)은 후 전면(P-A), 측면 2장을 찍는 흉부 X선의 경우 0.06~0.25 mSv, 전통적인 파라미터를 이용한 CT 에서는 3~27 mSv이며, Low-dose CT의 경우 0.3~0.55 mSv로 알려져 있고<sup>14)</sup>, 주상규 외<sup>15)</sup>에 의하면 나선형 CT는 평균적으로 두부 40.14 mGy, 흉부 21.98 mGy, 상 복부 22.26 mGy, 하복부 21.54 mGy의 흡수선량을

받는다고 하였다. 따라서 연간 최대허용선량은 50 mSv, 1년당 자연 방사선 피폭이 2.4 mSv인 것과 비교할 수 있다. 또한 현재 본원에서는 Spiral chest CT 16~20 mGy, HRCT 2.1 mGy, Low-dose Spiral CT에서는 1.6 mGy 였다. 따라서 타 질환 검사 보다 현저하게 흡수선량이 적음을 알 수 있다. 그리고 윤대성 외<sup>6)</sup> 등에 의하면 방사선량을 최소화함에 있어서 노이즈는 증가하고 균일도는 감소하였으나, 공간분해능은 거의 동일한 수준으로 평가되어짐으로써, 폐암을 조기에 발견하기 위하여 Low-dose Screening CT Scan을 시행하는 것은 임상적으로 유용성이 높다고 하였는데, 본 연구에서도 LDCT의 공

Table 4. 단순흉부촬영 검사결과와 LDCT촬영 검사결과와의 비교표 (P<0.01).

		단순 흉부 촬영 검사 결과					기 타 (복합적병변)	전 체 (빈도%)
		정 상	기관지염	폐기종	결 핵 (TB)	폐결절 (SPN)		
LDCT촬영 검사결과	정상	14(18.4%)					1(1.3%)	15(19.7%)
	기관지염	14(18.4%)	1(1.3%)					15(19.7%)
	기관지확장증			1(1.3%)				1(1.3%)
	폐기종	8(10.5%)						8(10.5%)
	결핵(TB)	2(2.6%)					1(1.3%)	3(3.9%)
	석회화	7(9.2%)						7(9.2%)
	폐결절(SPN)	1(1.3%)						1(1.3%)
	악성폐종양	1(1.3%)					2(2.6%)	3(3.9%)
	기관지염, 기관지확장증	1(1.3%)						1(1.3%)
	기관지염, 폐기종	3(3.9%)		1(1.3%)				4(5.3%)
기타(복합적병변)	13(17.1%)		1(1.3%)	2(2.6%)		2(2.6%)	18(23.7%)	
전 체(빈도%)	64(84.2%)	1(1.3%)	3(3.9%)	2(2.6%)	2(2.6%)	4(5.3%)	76(100%)	

Table 5. 단순흉부촬영과 LDCT의 흡수선량 비교치

검 사 명	Chest PA	H-R CT (I,E)	SPIRAL Chest CT	LDCT
흡수선량	0.03 mGy	2.1 mGy	20.2 mGy	1.6 mGy

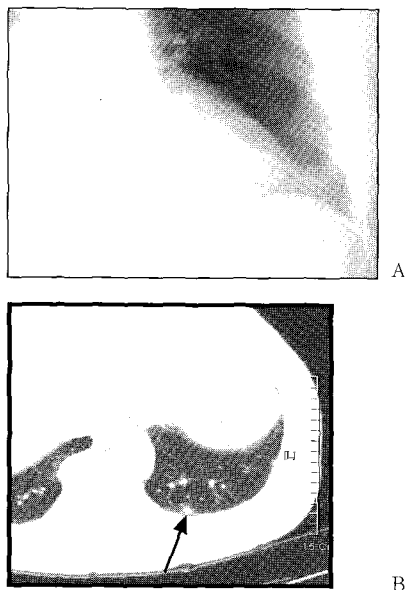


Fig. 1. Comparison of simple chest PA(Normal) (A) and LDCT(SPn-arrow) (B) of a 45-year-old male patient

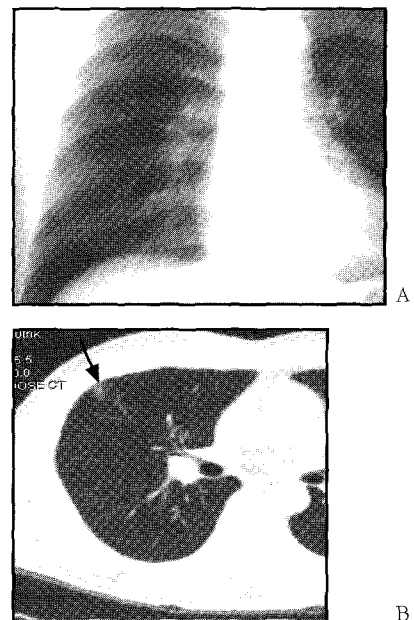


Fig. 2. Comparison of simple chest PA(Normal) (A) and LDCT(SPn-arrow) (B) of a 41-year-old male patient

간분해능은 우수하였으며, 단순 흉부 촬영과 비교 시 저 선량, 고 진단 율 을 보여 유용성이 높다는 결과를 알 수 있었다(Table 5).

최병욱 외<sup>10)</sup> 등은 CT가 단순흉부사진에서 발견되지 않은 폐암의 68%를 발견할 수 있어서, 비 침습적 선별 검사로서 사용될 수 있는 타당성이 있는 한편, 폐암의 조기발견을 위하여 다양한 방법의 구사가 필요하다고 하였다. 그러므로 CT는 단순흉부 사진의 제한점과 조기 폐 질환 병변의 병리조직학적 이해를 돕는데 탁월하며, 폐 질환을 조기에 진단하기 위해서는 객담 세포 진 검사, 기관지경 검사, CT등을 서로 보완하면서 검사해야 된다고 본다. 그러므로 본 연구의 결과 Table 4에서 알 수 있듯이, 폐 질환을 진단하는 데는 단순 흉부 촬영도 매우 중요하지만, 보다 적극적인 방법으로는 LDCT 검사가 진단 적으로 매우 유용성이 높았으며, 보다 적은 선량으로 환자들에게 피폭 선량을 줄여 방사선 피폭에 대한 경각심을 줄일 수 있었다. 또한 일반 나선형 흉부 CT와 비교시 영상의 분해능은 거의 차이가 없었다(Fig. 1, 2).

그리고 단순 흉부 촬영의 판독 시 판독자의 인지능력과 촬영자의 고도의 기술이 필요하였고, 폐 질환을 조기에 진단하기 위해서는 전문적인 검사 프로토콜을 작성하여, 현재 급증하고 있는 폐암 사망률을 예방하는데 매우 필요하다고 생각하며, 저 선량을 이용하여 환자들의 피폭을 대폭 줄임으로서 건강 증진에 힘써야 된다고 생각한다. 또한 최근에는 CT를 이용한 3차원 영상을 많이 이용하는 추세로써, 본 병원에서도 기관지내의 질환이 있을 경우 가상기관지 내시경을 할 수 있다는 CT의 장점이 있다. 따라서 CT를 이용한 저 선량 나선형 흉부 검사는 매우 유용성이 있다고 생각한다.

## IV 결 론

본 연구 분석은 2001년 6월부터 2002년 3월까지 건강 검진을 받기 위해 내원한 수검자 76명 중 단순흉부 촬영에서 정상소견이 84.2%로 64명이었고, LDCT에서는 정상소견이 19.7%로 15명이었으나 비정상소견이 80.3%로 61명으로 나타남으로써, 최근 폐암 사망률이 급증하는 추세에서 환자의 생존율을 높이면서 폐 질환을 진단하는 데는 단순 흉부촬영도 매우 중요하지만, 보다 효율적이고 적극적인 방법으로 LDCT의 검사방법이 폐 질환을 진단하는 데 유용성이 매우 높았으며, 보다 적은 선량으로 환자들에게 피폭선량을 줄일 수 있었다. 반면에 건강 검진 시 CT의 비용 면과 지속적인 추

적검사로 하여금 흉부의 폐 질환의 관리가 필요하며, 향후 일부지역의 자료조사에 국한하지 말고 전국적인 자료조사로 보다 다양한 프로토콜이 연구되어 국민 보건 증진에 기여하였으면 한다.

## 참고문헌

1. 김혜영, 국립암센터 Screening for Lung Cancer.
2. 오희철, 우리나라 폐암의 역학적 특성. 한국역학회지. 1995;17:15~22.
3. Frost JK, Ball WC Jr, Levin ML, et al. Early lung cancer detection: results of the initial(prevalence) radiologic and cytologic screening in the Johns Hopkins Study. Am Rev Respir Dis 1984;130:549~554.
4. Hillerdal G. Long-term survival of patients with lung cancer from a defined geographical area before and after radiological screening Lung cancer 1996;15:21~30.
5. Kaneko M, Eguchi K, et al. Peripheral lung cancer: screening and detection with low-dose spiral CT versus radiography. Radiology 1996;201:798~802.
6. Sone S, Takashima S, et al. Mass screening for lung cancer with mobile spiral computed tomography scanner. Lancet 1998;351:1242~1245.
7. Henschke CI, McCanley DI, et al. Early lung cancer action project: overall design and findings from vaseline Screening. Lancet 1999;354:99~105.
8. 윤대성, 김문찬, 신상보, 김영은. 폐암조기진단에 있어서 low-dose Screening CT scan의 임상적 유용성평가. 대한전산화 단층기술학회지 2000;2-1:60~63.
9. 김영민, 김진환, 양창규, 정빈영 et al. 단순흉부사진상 발견이 지연된 원발성 폐암. 대한방사선 의학회지. 1999; 40-:879~886.
10. 최병욱, 최규욱, 이재혁, 유석중. 단순흉부사진으로 발견하지 못한 기관지 폐암의 진단에 있어서 CT의 역할. 대한방사선의학회지, 2000;43:557~566.
11. Muhm JR, Miller We, Fontana RS, Sanderson DR, Uhlenhopp MA. Lung cancer detected during a screening program using four month chest radiographs. Radiology 1983;148:609~615.
12. Woodring JH, Pitfalls in the radiologic diagnosis of lung cancer. AJR Am J Roentgenol 1990;154:1165~1175.
13. Mori K, Tominaga K, Hirose T, Sasagawa M, Yokoyama K, Moriyama N, Utility of low-dose helical CT as a

second step after plain chest radiography for mass screening for lung cancer. J Thorac Imaging 1997; 12:173~180.

14. Diederich S, Lenzen h. Radiation exposure associated with imaging of the chest : comparison of different

radiographic and computed tomography techniques. Cancer 2000;89:2457~2460.

15. 김문찬, 장광현, 정환, 주상규. 고식적 CT와 나선형 CT 검사시 장기 및 조직의 방사선흡수선량. 대한전산화단층 기술학회지 창간호. 1999;108~118.