

스텐트 삽입술 후 수술적 절제술로 치료한 특발성 기관 협착증 1예

아주대학교 의과대학 호흡기내과학교실, 흉부외과학교실¹, 병리학교실²

이형노, 조혜진, 이종우, 신승수, 오윤정, 박광주, 황성철, 최 호¹, 이기범²

=Abstract=

A Case of Idiopathic Tracheal Stenosis Treated with Tracheal Resection After a Retrievable Stent Insertion

Hyoung No Lee, M.D., Hye Jin Cho, M.D., Jong Woo Lee, M.D.,
Seung Soo Shin, M.D., Yoon Jung Oh, M.D., Kwang Joo Park, M.D.,
Sung Chul Hwang, M.D., Ho Choi, M.D.¹ and Ki Bum Lee, M.D.²

*Department of Pulmonology, Department of Thoracic and Cardiovascular Surgery¹, and
Department of Pathology², Ajou University School of Medicine, Suwon, Korea*

Idiopathic tracheal stenosis is a type of benign stenosis that possesses specific characteristics but is of unknown origin. It is a rare disease characterized by extensive fibrosis of a portion of trachea, and predominantly found in women. The lesion presents as circumferential fibrotic stenosis that usually occurs at upper trachea and the subglottic larynx, but lower trachea may also be involved. Diagnosis is made from the clinical characteristics accompanied by compatible pathologic features and by exclusion of other etiologies. Conservative management such as laser resection, dilatation and stent insertion can be tried initially, but surgical resection is recommended for definitive treatment due to frequent restenosis and maintenance problems of conservative approach.

We report a case of idiopathic tracheal stenosis treated with tracheal resection and anastomosis followed by insertion of a retrievable stent for immediate relief of airway obstruction. (*Tuberculosis and Respiratory Diseases* 2002, 53:450-456)

Key words : Idiopathic tracheal stenosis, stent, trachea, surgery.

Address for correspondence :

Kwang Joo Park, M.D., Ph.D.

Department of Pulmonology, Ajou University School of Medicine

San 5, Woncheon-Dong, Paldal-Gu, Suwon Korea, 442-749

Phone : 031-219-5121 Fax : 031-219-5124 E-mail : parkkj@ajou.ac.kr

서 론

기관 협착의 원인으로는 악성 종양, 결핵, 기관 삼관의 후유증 등이 흔한 원인이며, 그 외에도 기관 손상, 방사선 치료, Wegener 육아종증, 아밀로이드증, 기관 연화증, 특발성 기관 협착 등이 있다¹. 특발성 기관 협착은 드문 질환으로 주로 여성에서 발병하며, 성문하 후두나 기관 상부에 호발하나 소수에서 기관 하부를 침범하는 경우도 있다². 이차적으로 기관협착을 초래할만한 원인 질환이 없고 병리적으로 만성 염증과 점막하의 광범위한 섬유화 소견 등이 있을 때 진단할 수 있다^{2,3}. 치료는 증상 완화를 위한 기관 확장술 및 스텐트 삽입 등의 보존적 치료를 시행할 수 있으나 그 효과가 장기적이지 못하며 근치를 위해서는 가능한 수술적 절제 및 재건술 등이 권장된다². 저자 등은 심한 기관 협착으로 우선 스텐트 삽입술을 시행한 후 이어서 수술적으로 절제술과 문합술을 시행한 특발성 기관 협착 1예를 치험하였기에 이를 보고하는 바이다.

증 례

환 자 : 고○숙, 여자, 19세

주 소 : 호흡곤란

현병력 : 환자는 평소에 건강하였으나 내원 15일 전 수면제 과다복용(phenobarbital, 40정)으로 위장 세척을 시행하였으며, 당시 기도 삽관을 하지 않았다고 한다. 내원 1주전부터 호흡곤란 있어서 타병원에서 치료받던 중 내원 당일 호흡곤란 더욱 심해져서 타병원 내원하여 기관 삽관 시행 후에 본원으로 전원되었다. 과거력상 결핵, 천식 등의 호흡기 질환의 기왕력은 없었다.

진찰소견 : 입원당시 혈압 90/60 mmHg, 맥박수 53 회/분, 호흡수 24 회/분, 체온 36°C 이었다. 의식은 기면 상태였고, 기관 부위에서 협착음이 청진되었다. 복부와 다른 부위의 이학적 소견은 모두

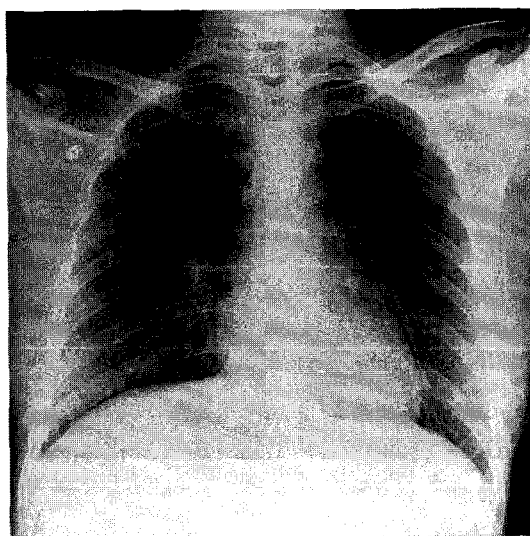


Fig. 1. Initial chest X-ray showed no abnormal findings in the thorax.

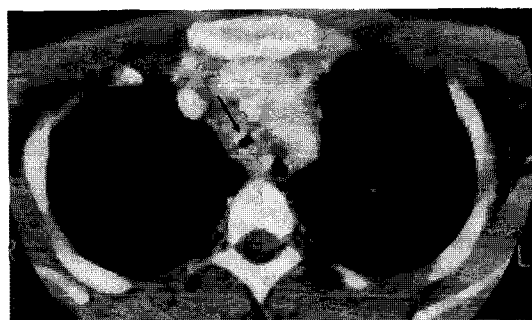

Fig. 2. Chest CT scan showed circumferential and diffuse thickening of the lower tracheal wall, resulting in 4.5 cm long severe concentric stenosis.

정상이었다.

검사소견 : 말초혈액 검사상 혈색소 12.4 g/dL, 헤마토크리트 39.7%, 혈소판 516,000/mm³, 백혈구 22,000/mm³(호중구 85.5%, 림프구 9.6%) 이었고, 혈청생화학 검사상 AST/ALT 29/25 IU/L, 총빌리루빈 0.2 mg/dL, alkaline phosphatase 90 IU/L, 총단백/알부민 7.2/4.1 g/dL, BUN/creatinine 8.6/1.1 mg/dL 이었다. 동맥혈가스 분석상 기도 삽관 및

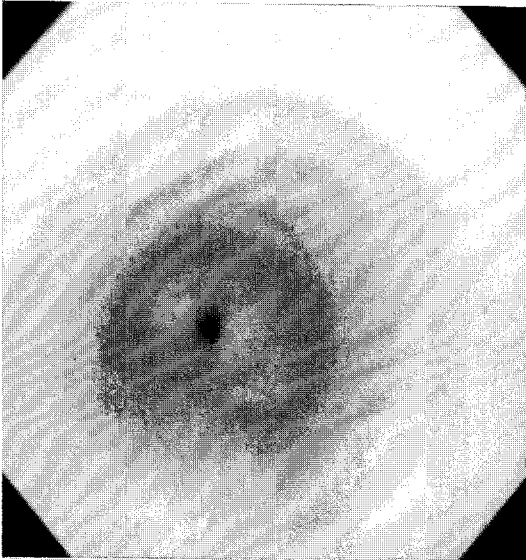


Fig. 3. Bronchoscopic examination revealed severe concentric stenosis of the lower tracheal lumen, which was 4.5 cm long. The diameter of the narrowest portion was 4 mm.

산소 10 L/min 투여 상태에서 pH 6.7, PCO₂ 150.8 mmHg, PO₂ 199.6 mmHg, bicarbonate 22.2 mmol/L, O₂ saturation 97.9% 이었다. 항핵항체 및 항호중구 세포질 항체(antineutrophil cytoplasmic antibody; ANCA)는 음성이었다. 객담에서 세균, 진균 및 항산균 도말 염색과 배양검사는 모두 음성이었다. 단순 흉부 촬영(Fig. 1)과 심전도 검사상 특이 소견 없었다. 경부 전산화 단층 촬영상 하부 기관벽의 비후와 협착이 관찰되었다(Fig. 2). 기관지경 검사상 기관분기부 직상방부터 약 4.5 cm 길이의 동심형의 기관 협착이 관찰되었고, 가장 좁은 기관 내경은 4 mm이었다(Fig. 3).

경과 : 기계환기치료 등의 보존적 치료 후에 상태 회복되어 기관 삽관 제거하였으며, 입원 9일째에 기관지경 및 방사선 투시하에 풍선 확장술(Ultra-Thin Balloon Dilatation Catheter, Boston Scientific Corporation, Boston, MA, U.S.A., 내경

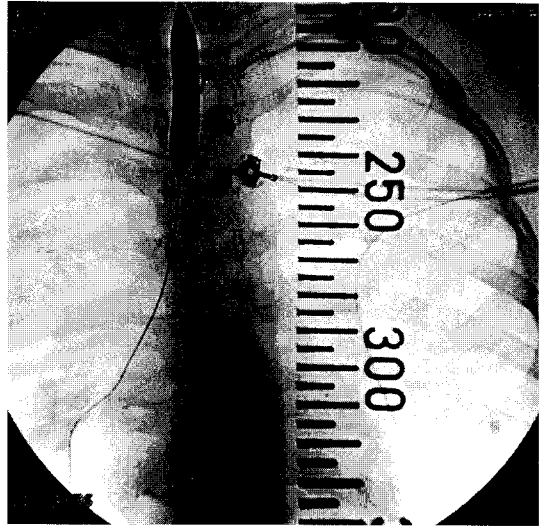


Fig. 4. Dilatation of the stenotic trachea was performed using the angioplasty balloon under the fluoroscopic guidance.

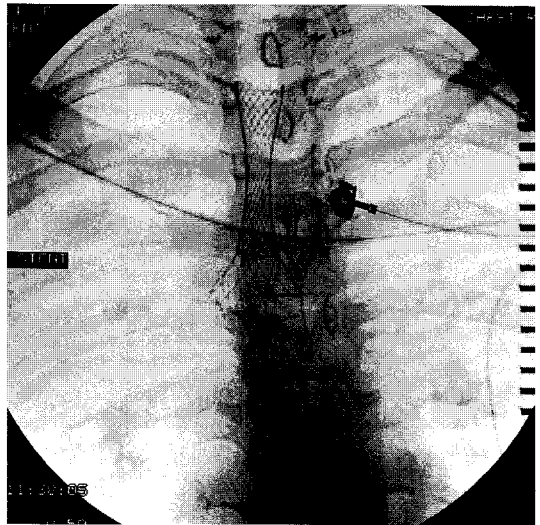


Fig. 5. Retrievable Nitinol stent was placed under the bronchoscopic and fluoroscopic guidance.

10 mm, 길이 4 cm, 12기압, 30초) 및 기관 nitinol 스텐트(Song retrievable stent, Stentech Inc., Seoul, Korea, 길이 4 cm, 내경 10 mm)를 삽입하

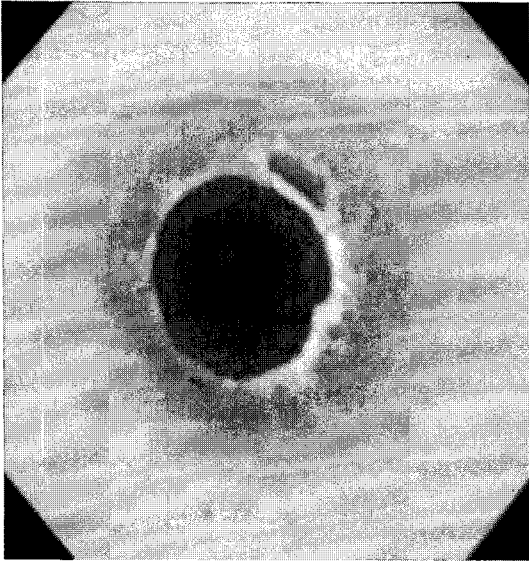

Fig. 6. Bronchoscopic view after insertion of the stent showed widened lumen.

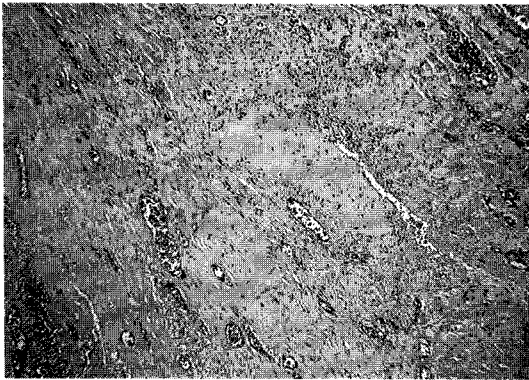


Fig. 7. Microscopic examination of the resected trachea revealed extensive and dense collagen fibrosis with some epithelial metaplasia and submucosal granulation tissue formation. There were no evidence of infectious processes including tuberculosis or tumor. (H & E, $\times 400$)

였고 이후 현저하게 증상이 호전되었다(Fig. 4-6). 입원 14일째 퇴원하였다가 이후 외래 추적이 되지 않았다. 약 5개월 후 호흡곤란을 주소로 내원하였고 기관지경 검사결과 스텐트내 균열 및 점액성 부분폐

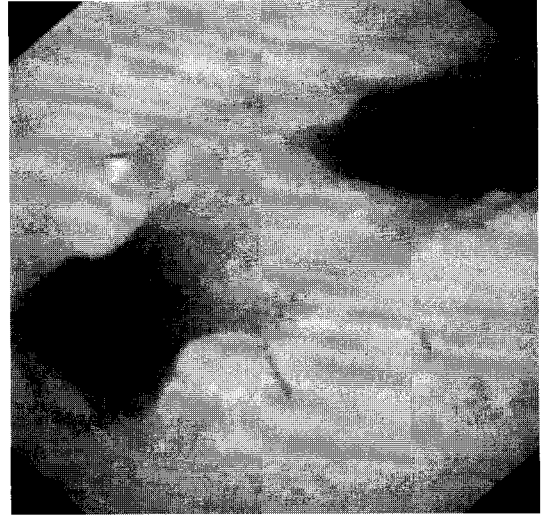


Fig. 8. Bronchoscopic view after resection of the stenotic tracheal portion and end-to-end anastomosis. The lower trachea and orifices of both main bronchi after surgery showed near normal patency.

쇄가 발견되어 스텐트를 제거하였다. 제거 2주 후 기관지경 검사결과 재협착이 발생하였고 이후 호흡 부전이 발생하여 기관 삽관 후 스텐트를 재삽입하였고 7개월 후 기관 협착 부위의 절제(2.5 cm) 및 단단문합술을 시행하였다. 그러나 수술 후에 문합부 상하에 재협착이 발생하고 호흡곤란이 나타나 다시 스텐트를 삽입하였고 2개월 후 2차 수술을 시행하였다. 후두 주변부위와 폐문부위의 절개 및 이완을 시행하여 최대한 기도에 미치는 장력을 감소시킨 후 기관 분기부로부터 상방 3 cm를 추가 절제 후 단단문합술을 시행하였다(Fig. 7). 수술 10일 후에 기관지경을 시행한 결과 문합부위의 재협착 없이 직경 2 cm 내경을 확인하였고(Fig. 8), 수술 후 특별한 합병증 없이 기도 삽관을 제거 후 퇴원하였다.

고 찰

특발성 기관 협착은 협착을 일으키는 원인은 아직

규명되지는 않았으나 발생 위치, 형태, 임상 양상 그리고 병리적인 소견에 있어서 공통된 특징을 공유하는 질환군으로 알려져 있다². 외국의 경우 Grillo 등⁴에 의한 49예, Pearson 등⁵에 의한 9예, 및 Couraud 등⁶에 의한 5예 등 여러 보고가 있으나 국내 문헌보고는 드물다.

병변은 원주형의 섬유화 조직으로 이루어져 있으며 주로 성대에서 시작하여 성문하 후두 또는 기관 상부까지 진행 소견 보이나 드물게는 하부 기관에서 발생하기도 한다. 조직은 광범위한 섬유화가 주된 소견이며 육아종이나 궤양이 일부 나타날 수 있으나 흔하지는 않다. 성대 하부에서 발생하는 경우 근위부의 경계는 명확하지 않으나 원위부의 경계는 대개 뚜렷하다. 협착의 길이는 1.5~5 cm 로 다양하나 주로 2~3 cm 이다. 협착 부위의 내경은 5~7 mm 정도로 알려져 있으나 2 mm의 심한 협착도 보고된 바 있다. 병변 원위부의 기관지는 대개 정상 구조를 보인다³. 병리적으로 밀집된 교원질 조직이 기도의 고유판을 대체하고 있으며, 석회화나 골화 현상은 보이지 않고 섬유아세포는 드물다. 상피 조직은 자주 편평 이형성을 일으키고 드물게 육아조직이 존재한다. 연골은 대부분 보존되나 안쪽의 연골 주변 조직을 따라서 약간의 변화를 보일 수도 있다³. Grillo 등⁴이 보고한 증례들에서 49명의 환자들 중 단지 3명만이 남성이었다. 발표된 다른 증례에서도 유사한 경향을 보였으며 이렇게 여성에서 많이 발생하는 이유는 아직 분명하지 않다.^{2,4-6}

임상 양상은 기관 삽관 후나 외상 후에 발생하는 기관 협착의 경우와 유사하게 점차적으로 진행되는 호흡곤란, 천명음, 협착음, 애성 등이 나타난다³.

특발성 기관 협착증은 자체의 확실한 진단 기준은 없으며, 병리소견 및 임상상이 합당하고 다른 기관 협착을 일으키는 원인이 배제될 때 내릴 수 있다⁷. 병리적으로 다발성 연골염, Wegener 육아종

증, 아밀로이드증, 그리고 다른 원인 질환들과 감별을 위해서는 연골 파괴, 육아종, 혈관염, 호산구나 형질세포 등의 소견들이 현저하게 나타나지 않는 것을 입증하여야 하고, 임상적 소견으로도 감별이 필요하다. 또한 생검이나 수술시 얻은 조직에서의 결핵균 등의 세균 도말이나 배양 검사 및 항중성구 세포질 항체(ANCA) 검사 등에서도 음성 소견의 입증에 필요하다³. 그러나 Wegener 육아종증의 초기에는 감별이 어려울 수 있다^{3,7}. 본 예는 병력, 임상적인 소견, 검사 소견 등으로 다른 원인 질환들을 배제할 수 있었고 병리적으로 합당한 소견을 관찰할 수 있었다.

치료로 초기에는 레이저를 이용한 절제술이나 풍선 확장술 및 스텐트 삽입술을 이용한 보존적 치료를 시도해 볼 수 있다. 레이저를 이용한 절제술시 반흔 조직에 의한 협착의 경우 일부 성공적인 결과를 보였으나 협착부위가 동심형인 경우 효과적인 절제가 어렵고 시술 후 연골 손상의 가능성이 있어서 특발성 기관 협착의 치료로는 부적절하다. 기관 스텐트 삽입술은 수술을 할 수 없는 상황이나 혹은 수술 전 일시적인 증상 완화의 경우 모두에 사용되어질 수 있고 최근의 보고들에서 좋은 결과가 발표되고 있다^{8,9}. 적절한 스텐트의 조건으로 삽입, 고정, 제거가 용이하고, 생체 적합성 (biocompatibility)이 좋아야 하고, 기도의 폐쇄가 없어야 하고, 분비물 제거가 용이함을 들 수 있는데, 이전에 사용했던 실리콘 재질의 스텐트는 두께가 두꺼워 삽입 후 기관 내경의 감소를 가져오며, 기관의 점막 운동을 방해해서 분비물의 저류를 일으키는 단점이 있었다. 그러나 본 환자에게 사용한 nitinol 재질의 스텐트는 형상기억의 특성이 있는 금속성 스텐트로 유연성이 좋으며 제거가 용이하여 실리콘의 단점을 극복하면서 증상을 빠른 시간 내에 호전시키는 것이 특징이다^{8,11,14,15}. 스텐트 삽입 후 발생하는 합병증으로는 일부에서 기관 분비물 저류, 육아 조직 형성, 스텐트 이탈 등이 보고

되고 있으나, 대부분의 경우 스텐트 삽입 후 큰 합병증 없이 잘 유지되는 것으로 보고되었다^{9,10,15}. 하지만 이러한 시술들은 일시적인 효과는 좋으나 장기적으로는 재발률이 높고 유지가 어려운 단점이 있다. 따라서 근치적인 치료를 위해서는 가능하면 수술적 절제 및 재건술이 권장된다^{2,3,12,13}. 수술을 고려하는 경우는 기관지의 수술적 치료 방법이 발달함에 따라 수술 전 감염과 염증 치료가 중요시 되고 있으며 Couraud 등⁵에 의하면 절제 부위의 염증이나 궤양이 있으면 회복될 때까지 수술적 치료를 연기하는 것이 좋은 것으로 알려져 있다. 본 환자는 심한 협착에 의한 호흡곤란 및 호흡부전이 나타나 응급치료의 일환으로서 기관내 스텐트 삽입술을 시행하였으며, 풍선확장술도 병행하였다. 시술 후 매우 효과적인 결과를 얻었으나 제거 후 즉시 재발하였고 근치적인 치료로서는 부적합하다는 사실을 알 수 있었다. 하지만 스텐트 삽입술은 수술을 하기 전에 환자를 안정시키고 수술시에도 좀더 안전한 기도 삼관과 마취의 유지 및 절제직 전까지 기도확보의 측면에서 매우 유용한 보조요법으로 사료되며 본 예와 같이 기도협착이 심한 환자에 있어서는 수술적인 치료의 전단계로서 시행하는 것이 좀더 안전하고 원활한 치료에 도움이 될 것으로 생각된다. 또한 본 예에서 사용한 스텐트는 두께가 얇고 삽입과 제거가 용이하여 이러한 시술에 적합한 것으로 사료된다. 하지만 국소적인 합병증이 없이 장기적인 유지가 가능한지의 여부에 대해서는 더 많은 경험과 연구보고가 필요할 것이다. 특히 협착 부위가 너무 길 때는 수술적인 치료가 불가능하므로 이러한 경우에 이용될 수 있는 안전하고 내구성이 좋으며, 시술이 용이한 스텐트에 대한 연구개발이 필요하다고 할 것이다. 본 예는 협착 부위의 길이가 약 4.5 cm 정도였고 1차 수술시에는 안전성을 위해 절제 길이를 최소화하였는데 수술 후 협착이 재발하였다. 그래서 2차 수술시에는 기관 상하단의 이완을 통하여 최대한 절

제를 시행하였고 이후 재발의 소견 없이 잘 유지되고 있다. 하지만 기관절제의 길이에는 한계가 있기 때문에 너무 긴 협착이 있을 때는 수술적인 치료만으로는 근치가 어려우며 스텐트 등의 비수술적인 치료를 고려해야 할 것이다^{2,6,12}.

특발성 기관 협착증은 충분한 절제술 후에는 재발률이 낮고 예후가 좋은 것으로 알려져 있으며²⁴, 본 환자에 있어서도 수술 후 약 1년이상 재협착의 소견 없이 잘 유지되고 있다.

요 약

심한 호흡부전을 보인 특발성 기관 협착증 환자에서 풍선 확장술 및 기관 스텐트 삽입술을 시행하여 호흡을 안정시킨 후 수술적 절제 및 문합술을 시행하였다.

참 고 문 헌

1. Mehta AC, Harris RJ, De Boer GE. Endoscopic management of benign airway stenosis. *Clin Chest Med* 1995;16:401-13
2. Loutsidis A, Zisis C, Lariou K, Bellenis I. Surgical management of idiopathic subglottic tracheal stenosis. *Eur J Cardiothorac Surg* 2000;17:488-91
3. Grillo HC. Management of idiopathic tracheal stenosis. *Chest Surg Clin N Am* 1996;6:811-8
4. Grillo HC, Mark EJ, Mathisen DJ, Wain JC. Idiopathic laryngotracheal stenosis and its management. *Ann Thorac Surg* 1993;56:80-7
5. Couraud L, Jougon JB, Velly JF. Surgical treatment of nontumoral stenosis of the upper airway. *Ann Thorac Surg* 1995;60:250-9
6. Maddaus MA, Toth JLR, Gullane PJ, Pearson FG. Subglottic tracheal resection and

- synchronous laryngeal reconstruction. *J Thorac Cardiovasc Surg* 1992;104:1443-50
7. Harries PG, Mason PS, Ramsay AD, Carruth JA. Idiopathic tracheal stenoses. *J Laryngol Otol* 1996;110:973-5
 8. Lehman JD, Gordon RL, Kerlan RK Jr, Laberge JM, Wilson MW, Golden JA, Webb WR. Expandible metallic stents in benign tracheobronchial obstruction. *J Thorac Imaging* 1998;13:105-15
 9. Schmidt B, Olze H, Borges AC, John M, Liebers U, Kaschke O, Haake K, Witt C. Endotracheal balloon dilatation and stent implantation in benign stenoses. *Ann Thorac Surg* 2001;71:1630-4
 10. Nesbitt JC, Carrasco H. Expandable stents. *Chest Surg Clin N Am* 1996;6:305-28
 11. Harney MS, Lacy PD, O'Neill S, Walsh M. Nitinol stent insertion for post-pneumectomy syndrome. *J Laryngol Otol* 2001;115: 938-9
 12. Rea F, Callegaro D, Loy M, Zuin A, Narne S, Gobbi T, Grapeggia M, Sartori F. Benign tracheal and laryngotracheal stenosis: surgical treatment and results. *Eur J Cardiothorac Surg* 2002;22:352-6
 13. Yamada S, Kikuchi K, Kosaka A, Inoue H, Umemura S. Surgical management of idiopathic tracheal stenosis. *Jpn J Thorac Cardiovasc Surg* 1999;47:335-8
 14. 정봉규, 김광택, 박성민, 선 경, 김형묵, 이인성. 결핵성 기관-기관지 협착에서 제거형 니티놀 스텐트 삽입요법. *대한흉부외과학회지* 2000;33: 107-11
 15. 김호성, 송호영, 김태형, 강성권, 윤현기, 성규보. 양성 및 악성 기관-기관지 협착: 제거 가능한 피막형 자가 팽창형 나이티놀 스텐트를 이용한 치료의 장기 추적 검사. *대한방사선의학회지* 2001;44:29-35