

□ 증 례 □

## 급성 폐부종으로 발현된 특발성 과호산구성 증후군 1예

대구 파티마병원 내과학교실

유경술, 김연재, 서향은, 윤혜진, 도윤경, 이병기, 김원호

= Abstract =

### A Case of Idiopathic Hypereosinophilic Syndrome Presenting Acute Pulmonary Edema

**Kyong Sul Yu, M.D., Yeon Jae Kim, M.D., Hyang Eun Seo, M.D., Hye Jin Yoon, M.D.,  
Yun Kyung Do, M.D., Byung Ki Lee, M.D., Won Ho Kim, M.D.**

*Department of Internal Medicine, Fatima Hospital, Daegu, Korea*

Transient peripheral eosinophilia occurs in several disorders, such as allergic diseases, cancer, and parasitic infections. However, in most cases, their presence is not accompanied by tissue destruction or organ dysfunction. In certain disease states, eosinophils can accumulate in any organ in the body and cause tissue destruction as a result of the eosinophil infiltration or the toxic effects of the degranulated proinflammatory products. Idiopathic hypereosinophilic syndrome is a rare disorder characterized by persistent eosinophilia of an unknown origin, usually associated with a dysfunction of organs such as the heart, lung, skin, and nervous system. Idiopathic hypereosinophilic syndrome usually has an indolent course over a period of several months. However, in some cases, they have grave symptoms if vital organs such as heart and lung are infiltrated.

Here we report a case of idiopathic hypereosinophilic syndrome presenting acute pulmonary edema involving the heart, bone marrow, and lung with a review of the relevant literatures. (*Tuberculosis and Respiratory Diseases* 2002, 52 : 166-173)

---

**Key words** : Idiopathic hypereosinophilic syndrome, Acute pulmonary edema

**Address for correspondence** :

Yeon Jae Kim, M.D.

Department of Internal Medicine, Fatima Hospital

Shinam Dong, Dong-Ku, Daegu, Korea

Phone : 053-940-7462 Fax : 053-954-7417 E-mail : persimmonkim@lycos.co.kr

## 서 론

말초혈액내 호산구의 증가는 일차성과 이차성으로 나눌 수 있는데, 일차성 호산구 증가는 조혈 모세포의 후천적 이상으로 호산구 계열 또는 모든 골수계 세포가 증가하는 경우이며 이차성은 조혈모세포는 정상이지만 호산구 증가를 유도하는 사이토카인에 대한 반응으로 호산구가 증가하는 경우이다<sup>1</sup>. 이차성 호산구 증가의 원인은 알레르기질환, 기생충감염, 약제복용, 자가면역질환, 면역결핍질환, 악성종양 등이 있으며, 이러한 경우는 대부분 일시적인 호산구 증가를 보이며 조직의 손상이나 장기의 기능장애는 없는 경우가 많다<sup>2</sup>. 그러나 호산구의 증가가 지속되면 호산구로부터 특징적인 염증성 물질들이 유리되어 신체 여러 장기에 조직 손상을 유발할 수 있다<sup>1,2</sup>. 호산구가 특정장기에 침윤되어 그 장기의 기능손상으로 인해 증상이 유발되는 경우에는 호산구성 봉와직염, 호산구성 폐렴 및 호산구성 근막염 등이 있다.

한편 병력 및 임상적인 검사로 호산구 증가의 뚜렷한 원인을 찾을 수 없는 경우에 '특발성'으로 분류할 수 있으며, 이 경우 지속적인 호산구의 증가로 인한 광범위한 신체장기의 손상이 있을 때를 특발성 과호산구성 증후군이라 한다<sup>3,4</sup>. 특발성 과호산구성 증후군은 다른 질환을 배제함으로써 진단할 수 있는 이질적인 질환들의 총칭이며, 골수 증식성 질환과 같은 일차성 호산구 증가와 원인이 규명되지 않은 이차성 호산구 증가를 포함한다. 증상은 호산구가 침윤되는 장기 및 그 정도에 따라 다양하며 잠행성으로 서서히 나타나지만 심장이나 폐장의 합병증이 첫 증상으로 나타나면 치명적인 결과를 초래할 수 있다<sup>5,6</sup>. 국내에서도 1980년 이래로 본 증에 대한 산발적인 증례보고가 있으나, 심장 및 폐침범으로 인한 급성 폐부종으로 발현된 경우에 대한 보고는 없는 듯 하다<sup>7-10</sup>.

저자들은 급성 폐부종으로 발현되어 특별한 원인 없이 말초혈액의 호산구 증가와 골수의 호산구 증식을 보이고 부신피질호르몬 치료로 호전을 보인 특발성 과호산구성 증후군 1예를 경험하였기에 문헌고찰과 함

께 보고하고자 한다.

## 증 례

환 자: 홍○○, 23세, 남자

주 소: 2일간의 악화되는 호흡곤란

현병력: 평소 건강히 지내던 환자로 내원 2일 전부터 기침과 객담, 전흉부 불쾌감, 기좌호흡, 그리고 호흡곤란이 있어 내원하였다.

과거력: 특이소견 없음

가족력: 특이소견 없음

개인력: 약제복용력, 민물고기 섭취력, 애완동물 사육력 없음

이학적 소견: 급성 병색을 보였으며 혈압은 100/60 mmHg, 맥박수는 분당 148회, 체온은 36.5℃, 호흡수는 분당 30회였다. 흉부 청진상 양폐야에서 호흡음이 감소되어 있었고 흡기시 악설음이 들렸으며 간은 우늑골 하연에서 1횡지 촉진되었다.

검사소견: 말초혈액검사상 백혈구 25,040/mm<sup>3</sup>(neutrophil 76.8%, lymphocyte 7.4%, eosinophil 8.5%, monocyte 7.2%, basophil 0.1%), 호산구 2,128/mm<sup>3</sup>, 혈색소 15.2 g/dL, 혈소판 293000/mm<sup>3</sup> 이었고 동맥혈 가스분석상 pH 7.415, PaCO<sub>2</sub> 31.5 mmHg, PaO<sub>2</sub> 36.1 mmHg, HCO<sub>3</sub><sup>-</sup> 19.7 mEq/L, SaO<sub>2</sub> 74.8%, AST/ALT는 각각 62/52 U/L, LDH 1598 U/L, CPK 914 U/L, CK-MB 96 ng/mL, TroponinI 26.2 ng/mL이었다. 혈청 immunoglobulin 검사상 IgE 2762 IU/mL로 증가되어 있었고, IgG 616mg/dL로 약간의 감소를 보였으며, IgA와 IgM은 각각 124.8mg/dL, 154.8mg/dL로 정상이었다. C3 63.3mg/dL로 약간 감소되어 있었고 C4 24.2mg/dL로 정상이었으며 RA 인자 음성이었다. 기관지 폐포 세척액의 호산구는 6%(segmented neutrophil 44%, lymphocyte 7%, macrophage 43%)이었고 분변 기생충과 아메바 검사, 간 및 폐흡충증에 대한 피내반응검사, 혈청 Trichinella, Clonorchis, Sparganum, Cycstercosis의 기생충 특이 IgG에 대한 microELISA

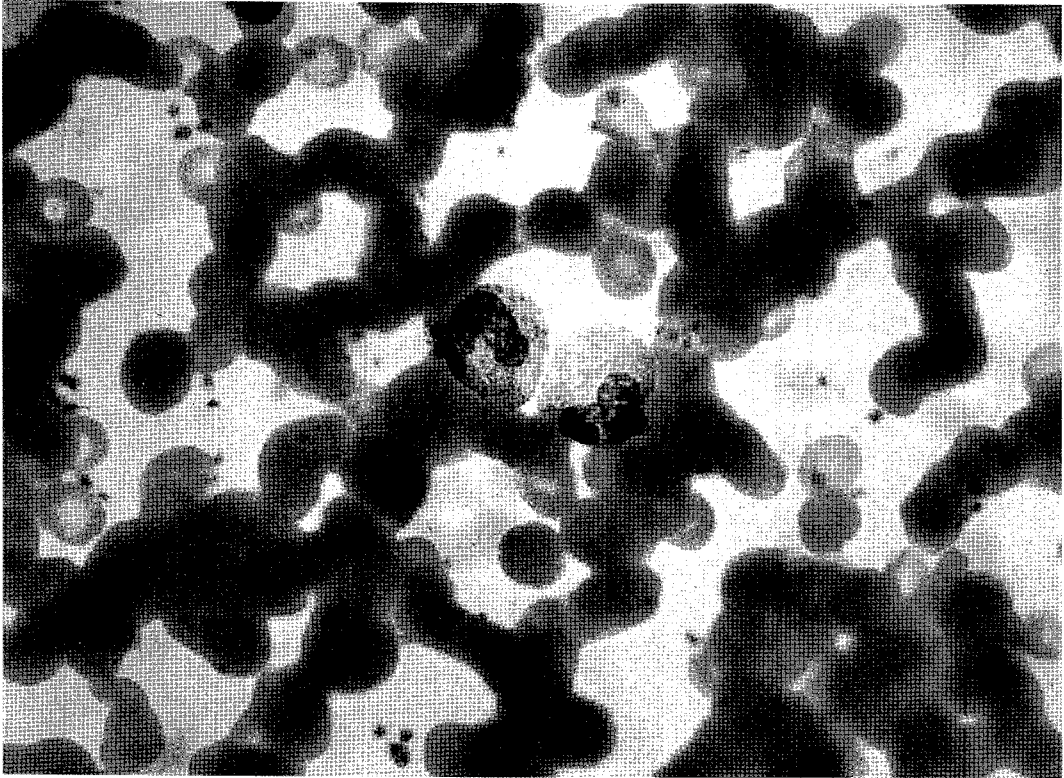


Fig. 1. High magnification view of peripheral blood smear shows increased eosinophils of mature form. (Wright-Giemsa stain  $\times 1000$ )

검사는 모두 음성이었으며 에이즈 검사와 혈청 바이러스 검사, B형 간염 표면항원 및 항체검사, LE cell 검사, anti-DNA 검사, 혈청 Chlamydia 항체검사, 항핵항체검사는 모두 정상 또는 음성이었다. LAP는 17로 감소되어 있었고 vitamin B<sub>12</sub>는 464 pg/mL로 정상이었다.

**혈액검사 및 조직소견** : 말초혈액 도말검사상 호산구 증가를 보였고 미성숙 세포는 관찰되지 않았다(Fig. 1). 장골 골수조직 검사상 세포충실도는 50%로 정상 이었고 M : E ratio는 4.2 : 1로 정상이었으며 호산구 22.6%로 호산구의 증식을 보였으나 골수계와 적혈구계의 전구체는 정상 성숙 양상이었고 거핵세포 또한 정상 성숙을 보였다(Fig. 2). 간조직의 침생검사 호산구의 침윤 소견은 관찰되지 않았다.

**안저검사소견** : 안저검사상 양안의 혈관 이상은 관찰

되지 않았다.

**심전도 및 심초음파 검사소견** : 심전도에서는 V3, V4, V5, V6에 ST절의 상승이 있었으며 심초음파 검사상 좌심실 박출율이 40%이었고, 중등도의 심낭 유출액과 좌심실 내막의 비후 및 혈전이 관찰되었다(Fig. 3).

**방사선 소견** : 흉부 방사선 사진상 심-흉비는 56%, 양폐야에 미만성의 경화 침윤소견이 관찰되었고(Fig. 4), 흉부 고해상 전산화 단층촬영상 양측 폐의 중엽과 상엽을 주로 침범하는 반상의 간유리음영을 동반한 경화침윤이 보였다(Fig. 5).

**임상경과** : 환자는 내원 즉시 급성호흡부전소견으로 호기말 양압을 포함한 기계호흡을 시작하였으며, 항생제 투여 및 digoxin, furosemide를 포함한 심부전에 대한 보존적 치료를 병용하였다. 기계호흡 6일째 자

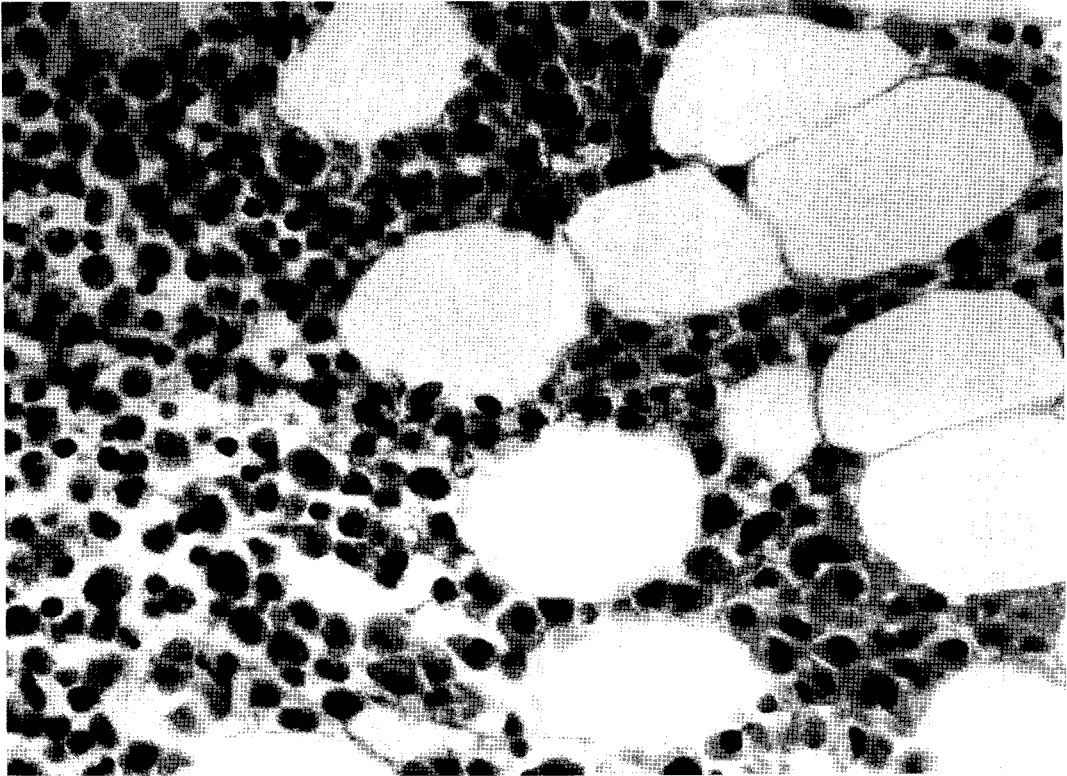


Fig. 2. Light microscopic examination of bone marrow biopsy specimen shows increased numbers of eosinophils. (Hematoxilin and Eosin  $\times 400$ )

발호흡이 가능하여 기계호흡으로부터 이탈을 실시하였으며, 입원 9일째 일반 병실로 전실하였다. 입원 10일째 시행한 추적 심전도상 II, III, aVF, V4, V5, V6에 T파의 역위가 남아있었으나, 심초음파 검사상에서 좌심실 박출율은 51%로 향상되었고 흉부 방사선 사진상 양 폐야의 반상 경화침윤 소견은 모두 사라지고 심흉비는 50%이하로 감소하였다(Fig. 6). 심부전의 원인규명 과정에서 입원 6일째의 말초혈액의 호산구수가  $9,405/\text{mm}^3$ (백혈구  $14,250/\text{mm}^3$ )로 증가되어 과호산구혈증과 관계된 심질환으로 추정되었으며, 호산구 증가증의 원인 검사와 함께 골수 및 간생검, 기관지 폐포 세척술을 실시하였다. 입원 20일째 말초혈액의 호산구 수는  $4,221/\text{mm}^3$ (백혈구  $11,410/\text{mm}^3$ )로 입원 6일째에 비해 감소되었으나 여전히 증가되어 있었고 임상적인 증상 및 징후는 완전히

호전되었으며, 검사에서 호산구 증가의 특이 원인을 찾을 수 없어 특발성 과호산구성 증후군으로 진단 후 퇴원하였다. 퇴원 후 4일째 외래에서 부신피질호르몬(prednisolone  $1\text{mg}/\text{kg}/\text{day}$ )을 투여하였으며, 퇴원 5개월째 호산구는  $394/\text{mm}^3$ (백혈구  $8040/\text{mm}^3$ )까지 감소하였고 현재 특별한 문제없이 외래 추적관찰 중이다.

## 고 찰

Hardy와 Anderson<sup>3)</sup>이 1968년에 말초혈액내 호산구의 증가, 심장 및 호흡기 증상, 그리고 간, 비종대가 관찰되는 3예를 보고하면서 골수내 호산구가 종양세포의 분화와는 달리 정상 성숙을 보이며, 증례들의 다양한 임상 발현 양상이 일련의 질병 스펙트럼 상에

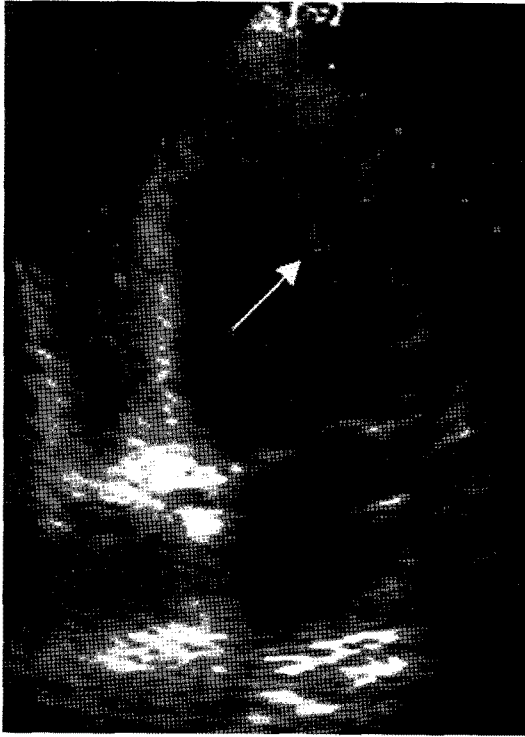


Fig. 3. Echocardiogram : Apical four chamber view demonstrates left ventricular endocardial thickening and endocardial thrombus in LV wall (arrow).

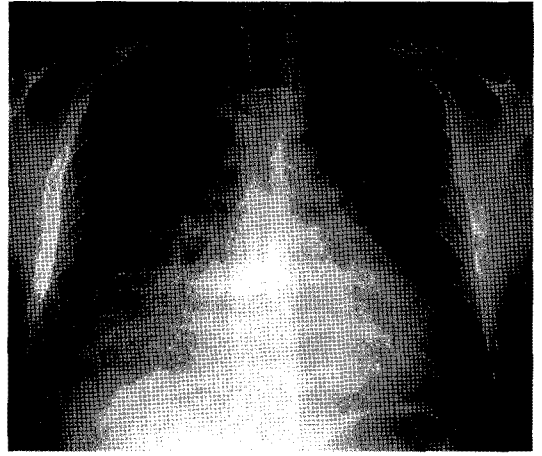


Fig. 4. Chest PA on admission day shows widespread bilateral patchy consolidation with air-bronchogram and an enlarged heart.

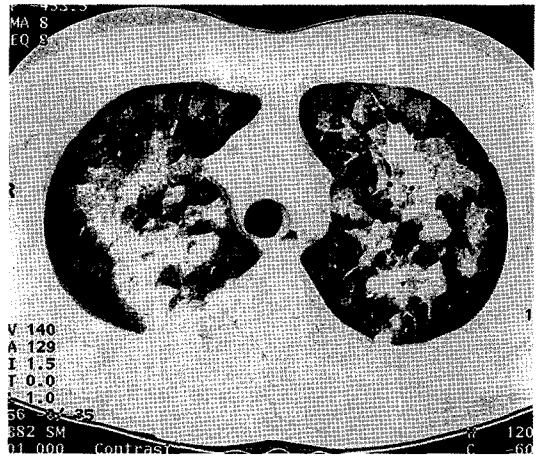


Fig. 5. Chest HRCT on admission day : There noted multiple patchy airspace consolidation with ground-glass opacity on both right and left lung fields.

존재한다는 의미에서 과호산구성 증후군이라 명명하였다. 1975년 Chusid 등<sup>4</sup>은 14예의 과호산구성 증후군 환자를 분석하면서 특발성 과호산구성 증후군의 진단근거를 제시하였는데, 첫째, 말초혈액내 1500/ $\mu$ l 이상의 호산구가 6개월 이상 지속되거나 호산구 증가가 있고 6개월 이내 사망한 경우, 둘째, 호산구의 장기 침범으로 인한 증상 및 징후가 있고, 셋째, 호산구 증가의 다른 원인을 발견할 수 없을 때이다. 본 증례의 경우도 병력 및 임상적인 검사에서 호산구 증가의 뚜렷한 원인을 찾을 수 없었던 특발성 과호산구성 증후군 환자로서 진단 후 부신피질 호르몬투여로 과호산구혈증의 완전 관해까지의 기간이 약 5개월로 비교적 짧아 비록 Chusid 등이 제시한 진단기준가운데 기간에 대한 기준을 만족하지는 않으나, 특발성 과호산

구성 증후군에서 본 증례와 같이 심장 또는 신경계의 치명적인 합병증이 첫 증상으로 나타날 수 있고, 6개월 미만이라도 호산구침윤에 의한 장기의 합병증으로 사망하는 경우에 다른 진단근거가 만족되면 본 질환으로 진단할 수 있음을 감안하면 저자들의 증례의 경우도 특발성 과호산구성 증후군으로 진단해도 무리

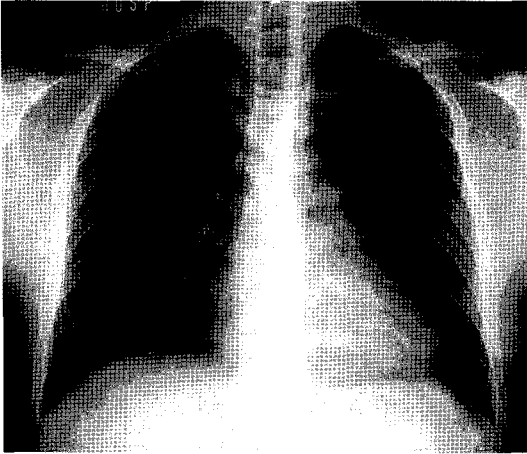


Fig. 6. Chest PA on 10th admission day shows improvement of prior diffuse patchy consolidation and a decrease in the heart size.

가 없을 것 같다.

호산구가 골수에서 분화되고 성숙되는 과정은 싸이토카인의 영향을 받으며 말초혈액내 호산구의 증가에는 T세포가 중요한 역할을 한다. 알레르기성 자극이나 기생충 감염으로 T세포 클론이 활성화되거나 림프종에서와 같이 악성 증식을 보이는 경우 interleukin-4(IL-4), IL-5 등의 싸이토카인이 과다하게 생산이 되고 증가된 IL-5는 호산구의 골수내 분화 및 증식 그리고 말초혈액으로의 방출을 촉진시키며, IL-4는 IgE 및 혈관내피세포의 VCAM-1을 유도하여 혈관내피세포에 호산구의 정착(adhesion)을 용이하게 한다<sup>11,12</sup>. 특발성 과호산구성 증후군은 동질적인 질병의 집단이 아니라 골수증식성 질환과 같은 종양성 혹은 전암성 질환과 양성 질환을 포괄하는 것으로 여겨진다. 1999년 Simon 등<sup>13</sup>에 의하면 특발성 과호산구혈증환자 60예의 분석을 통하여 16예에서 면역형태학적 변이를 보이는 T세포 클론들을 관찰할 수 있었다고 하며 특발성 과호산구혈증의 25%는 IL-5를 생산하는 T세포 클론의 증식 때문일 것이라고 하였으며, 몇 예에서 T세포 림프종으로의 전이가 일어난 경우도 있어 종양성을 가진다고 시사하였다. 한편 호산구 침

윤으로 인한 장기손상의 기전은 명확히 밝혀져 있지 않으나 호산구의 과립단백질인 major basic protein (MBP), eosinophil peroxidase(EPO), eosinophil cationic protein(ECP), eosinophil-derived neurotoxin(EDN)의 독성작용, 호산구의 호흡성 대사(respiratory burst)과정에서 발생하는 oxidants에 의한 조직손상, 그리고 호산구에서 분비되는 transforming growth factor- $\alpha$ (TGF- $\alpha$ ), tumor necrosis factor- $\alpha$ (TNF- $\alpha$ ), IL-1 $\alpha$ , macrophage inflammatory protein-1 $\alpha$ , TGF- $\beta$ , IL-3, IL-5, IL-6, IL-8, GM-CSF와 같은 여러 싸이토카인들에 의한 조직의 염증 및 섬유화 등이 관련된 것으로 알려져 있다<sup>11</sup>.

<sup>12</sup>. 일반적으로 특발성 과호산구성 증후군은 20-50대에서 발생하며 남자가 대부분을 차지하고 백인에서 많고 동양인에서는 드물다. 골수, 심장, 피부, 폐, 신경계 등 여러 장기를 침범하여 그에 따른 다양한 증상이 나타날 수 있는데, 대부분 피로, 전신쇠약, 기침, 호흡곤란, 발열, 피부발진, 근육통, 혈관부종, 신경증상 등의 비특이적 증상이 수개월 동안 잠행성으로 나타나지만, 심장 또는 신경계의 치명적인 합병증이 첫 증상으로 발현되기도 하며 때로는 무증상으로 우연히 발견될 수도 있다<sup>2,4-6</sup>. 골수는 가장 흔하게 침범되는 장기로 말초혈액의 지속적인 호산구 증가와 함께 50%에서 빈혈이 나타날 수 있으며, 혈소판 또는 LAP, vitamin B12의 증가가 관찰될 수 있다. 골수내 호산구는 30-60%를 차지하며 소수에서 골수 섬유증이 관찰된다. 저자의 증례에서는 골수의 호산구 증식을 볼 수 있었으나 빈혈이나 혈소판 이상은 관찰되지 않았다.

심장은 특발성 과호산구성 증후군환자에서 골수 다음으로 침범빈도가 높은 장기로서 심장합병증으로 인한 사망률이 높기 때문에 예후를 결정하는 가장 중요한 장기이다. 호산구 침윤으로 인한 심장의 병태생리는, 첫째, 급성 괴사기(necrotic stage), 둘째, 혈전기(thrombotic stage), 셋째, 섬유기(fibrotic stage)의 순서로 진행된다. 급성 괴사기에는 심내막의 괴사, 호산구의 탈과립 및 무균성 미세농양의 형성 등의 조직소견이 관찰되지만, 증상이 없는 경우가 많아 임상

적으로는 대개 인지되지 않는다. 혈전기는 과호산구혈증의 지속기간이 평균 10개월인 환자에서 관찰되는데, 심방 또는 심실의 손상된 심내막을 따라 혈전이 형성되며 섬유기에는 지속적인 반흔형성으로 인한 심내막 및 심근의 섬유화로 제한성 심근병증이 나타나며, 판막기능의 이상도 관찰될 수 있다. 심장 침범이 있는 특발성 과호산구성 증후군환자는 혈전기와 섬유기에 증상이 나타나며, 호흡곤란, 흉통, 심부전에 의한 증상 및 징후, 심비대 등이 나타날 수 있다<sup>5,14</sup>. 저자들의 증례에서는 심초음파검사상 심내막의 비후와 심실내 혈전이 관찰되었으며, 이로 인한 심기능의 저하로 심낭유출 및 폐부종을 보였다. 본 증례의 경우는 심장침범의 병태생리 가운데 혈전기에 해당되는 소견으로 내원전 호산구의 증가가 상당기간 지속되었을 것으로 생각되었다. 한편 HLA-Bw44 양성인 남자나 비장종대, 혈소판 감소증, vitamin B12의 증가, 호산구의 탈과립 및 공포형성, 비정상적인 골수계 세포의 증가는 호산구의 심장 침범의 위험을 증가시키며, 여자, 혈관부종, 고글로불린혈증, 혈청 IgE 및 면역복합체의 증가가 있는 경우 심장 침범이 적은 경향이 있다고 하였으나<sup>5,6</sup> 본 증례의 경우에서는 이같은 소견이 관찰되지 않았다.

특발성 과호산구성 증후군의 호흡기계증상은 폐장으로의 호산구의 직접 침윤이나 심부전 또는 우심실 혈전으로 인한 이차적인 소견으로 나타나며 단순 흉부방사선 사진상 대부분 정상이지만, 14-28%에서 초점성 내지 미만성 침윤소견이 관찰된다. 심장의 섬유화가 있는 경우에 폐고혈압 및 폐섬유증이 동반될 수도 있으며, 드물게 급성호흡곤란증후군으로 발현되기도 한다<sup>6,15</sup>. 증례의 급성 호흡부전증의 주원인은 방사선 소견상 심비대 및 양폐야에 미만성 간유리음영을 동반한 경화 침윤소견과 기계호흡 및 심부전에 대한 보존적인 치료로 호전된 것으로 봐서 심부전으로 인한 폐장의 이차적인 변화 때문일 것으로 생각되며, 비록 폐생검은 실시하지 않았으나 기관지 폐포 세척액에서 호산구 분획의 증가소견으로 보아 호산구의 직접적인 침윤도 일조하였을 것으로 추정된다. 간장을 침범한

경우 간종대와 간기능의 이상이 오며 만성 활동성 간염이나 간정맥 폐쇄로 인한 Budd-Chiari 증후군이 올 수 있는데<sup>6</sup> 본 증례에서는 간기능의 이상을 보였으나 간조직 생검상 호산구의 침윤은 볼 수 없어 급성 폐부종 및 호흡부전증으로 인한 조직의 저산소증에 기인한 일시적인 현상으로 생각되었다. 심장에서 발생한 혈전에 의한 뇌색전증 또는 중추 및 말초신경계에 호산구의 침윤으로 인한 다양한 신경계 증상이 올 수 있고, 안구침범시 시력혼탁이나 색전증으로 인한 안저혈관의 이상이 관찰되기도 하며, 소양성 구진, 담마진, 혈관부종과 같은 피부증상이 50%에서 보인다고 하였으나<sup>5,6</sup> 본 증례에서는 신경계, 안구 및 피부증상이 관찰되지는 않았다. 특발성 과호산구성 증후군의 치료목표는 호산구 수의 감소와 장기손상으로 인한 기능장애를 최소화하는 것이다<sup>2</sup>. 중등증 내지 중증 호산구 증가증이 지속되더라도 신체 장기의 손상이 없는 경우는 대부분 예후가 양호하여 치료가 필요하지 않으며, 일반적으로 수년내 자연적으로 관해된다고 한다. 그러나 본 증의 예후에 중요한 심장손상은 호산구 증가증의 중증도와 관계없이 잠행성으로 언제든지 발생할 수 있기 때문에 3-6개월마다 주기적으로 추적관찰이 필요하다. 장기침범으로 인한 기능손상이 발견되면 일차적으로 부신피질호르몬이 추천되는데, prednisolone(1mg/kg)을 1-2주동안 매일 투여하고 이후 3개월간은 격일제로 사용하여 치료반응을 평가한다. 부신피질호르몬은 호산구의 생성을 방해하고 비장이나 림프절 등의 혈액의 장기로 재분포시켜 호산구 수를 감소시키며, IL-3, IL-4, IL-5, GM-CSF 등의 유전자의 전사를 억제하여 호산구의 활성을 억제하고 자멸을 초래함으로써 치료효과를 나타낸다<sup>5</sup>. 장기기능의 개선 등 임상적인 호전이 관찰되면 부신피질호르몬의 감량 또는 유지요법으로 지속적인 치료가 요하며, 호전이 없거나 재발한 경우에는 hydroxyurea를 사용할 수 있으며 interferon- $\alpha$ , vincristine, etoposide, chlorambucil, methotrexate, cyclosporine 등도 고려할 수 있다<sup>2,5,6</sup>. 부신피질호르몬에 대한 불응의 기전은 명확히 알려져 있지 않으나, 부신피질호르몬에 효과가

없는 특발성 과호산구성 증후군 환자의 호산구에는 정상적으로 관찰되는 부신피질호르몬 수용체가 결합되어 있거나 전사에 관계하는 activator protein 1의 변형이 있다는 보고가 있다.

특발성 과호산구성 증후군 환자의 사망원인은 심부전, 세균성 심내막염, 혈전증 등 대부분 심장 합병증에 기인하지만, 최근에는 본 질환에 대한 관심 및 심장 합병증에 대한 조기발견이 증가하면서 5년 생존율이 80%로 과거에 비하여 향상되었다<sup>5,6,14</sup>. 본 증의 불량한 예후를 나타내는 경우로는 심장 또는 중추신경계 침범, 말초혈액내 골수아세포의 증가, 100,000/mm<sup>3</sup> 이상의 백혈구수, 골수내 세포중실성의 증가 등이 있으며 피부증상 및 혈청 IgE의 증가 또는 여성인 경우는 예후가 양호하다고 한다<sup>4-6</sup>. 저자들의 증례의 경우는 심장침범으로 인한 폐부종 및 호흡부전으로 발현되어 예후가 비교적 불량할 것으로 추정이 되었으나, 부신피질호르몬투여로 조기에 완전 관해가 된 상태이며, 현재 주기적으로 경과관찰 중에 있다.

## 요 약

저자들은 급성 호흡부전으로 발현되어 특별한 원인 없이 말초혈액의 호산구 증가와 골수의 호산구 증식, 그리고 심장 및 폐장의 침범 소견이 있는 환자에서 부신피질호르몬 치료로 호전을 보였던 특발성 과호산구성 증후군 환자를 경험하였기에 보고하는 바이다.

## 참 고 문 헌

1. Bain BJ : Eosinophilia-Idiopathic or not? N Engl J Med 1999;341:1141-3.
2. Schenkein DP, Wolff SM. Chapter 53. Eosinophilia and the hypereosinophilic syndrome. In : Hoffman R, editor. Hematology : Basic principles and practice. 2nd ed. New York : Churchill Livingstone ; 1995. p.784-91
3. Hardy WR, Anderson RE : The hypereosinophilic syndromes. Ann Intern Med 1968;68:1220-9.
4. Chusid MJ, Dale DC, West BC, Wolff SM : The hypereosinophilic syndrome : Analysis of fourteen cases with review of the literature. Medicine 1975;54:1-27.
5. Weller PF, Bubley GJ : The idiopathic hypereosinophilic syndrome. Blood 1994;83:2759-79.
6. 정태훈 : 과호산구성 증후군. 결핵 및 호흡기 질환 1998;45:915-23.
7. 조현찬, 한규성, 김진규, 박명희, 조한익, 김상인 : 과호산구성 증후군에서의 조혈세포 생체 외 배양 1증례. 대한혈액학회지 1982;17:217-21.
8. 박지혁, 임기권, 최원충, 김형규, 김인선 : 원발성 과호산구성 증후군 1예. 대한내과학회지 1987;32:416-21.
9. 김연선, 안지영, 김휘준, 김순길, 신승호, 백승호 등 : 골수소견상 전골수세포의 증가를 동반한 Idiopathic Hypereosinophilic Syndrome 1예. 대한혈액학회지 1992;27:331-7.
10. 박은재, 조용범, 이지영, 신승용, 이문희, 이홍복 등 : 안구를 포함한 다발성 장기손상이 동반된 특발성 호산구증가 증후군 1예. 대한내과학회지 2000;58:692-7.
11. 박성학 : 호산구의 생물학. 결핵 및 호흡기 질환 1998;45:259-70.
12. Rothenberg ME : Mechanisms of disease : Eosinophilia. N Engl J Med 1998;338:1592-600.
13. Simon HU, Plotz SG, Dummer R, Blaser K : Abnormal clones of T cells producing interleukin-5 in idiopathic eosinophilia. N Engl J Med 1999;341:1112-20.
14. Omnen SR, Seward JB, Tajik AJ : Clinical and echocardiographic features of hypereosinophilic syndromes. Am J Cardiol 2000;86:110-3.
15. Winn RE, Kollef MH, Meyer JI : Pulmonary involvement in the hypereosinophilic syndrome. Chest 1994;105:656-60.