

미만성 범세기관지염에서 Epidermal Growth Factor 수용체의 발현과 배상 세포 이형성과의 관계

고려대학교 의과대학 내과학교실, 병리학교실**, 원광대학교 의과대학 내과학교실*

정기환, 이승헌, 김병규, 공희상, 김제형, 박상면*,
신 철, 심재정, 인광호, 김한겸**, 강경호, 유세화

= Abstract =

Relation of Epidermal Growth Factor Receptor Expression to Goblet Cell Dysplasia in Diffuse Panbronchiolitis

Ki Hwan Jung, M.D., Seung Heon Lee, M.D., Byung Gyu Kim, M.D.,
Hee Sang Kong, M.D., Je Hyeong Kim, M.D., Sang Myeon Park, M.D.*,
Cheol Shin, M.D., Jae Jeong Shim, M.D., Kwang Ho In, M.D.,
Han Gyum Kim, M.D.** , Kyung Ho Kang, M.D., Se Hwa Ryu, M.D.

*Department of Internal Medicine and Department of Pathology**,*

College of Medicine, Korea University, Seoul, Korea

*Department of Internal Medicine, College of Medicine, Wonkwang University, Iksan, Korea**

Background : Diffuse panbronchiolitis(DPB) is a chronic inflammatory lung disease that presents as coughing, copious sputum, exertional dyspnea, which progresses to bronchiectasis. The pathogenesis of bronchiectasis is controlled by inflammatory mediators, which are closely related to mucus hypersecretion, goblet cell dysplasia. In recent studies, the epidermal growth factor receptor(EGFR) system was reported to be associated with this process. It was hypothesized that a relationship exists between goblet cell dysplasia, EGFR expression, and inflammatory mediators produced by neutrophil.

Method : Alcian blue/periodic acid -Schiff(AB/PAS) stain, MUC5AC, EGFR, CD16 immunohistochemical stain were examined to investigate a role for the EGFR system in a mucus hypersecretion in DPB using the

Address for correspondence :

Jae Jeong Shim, M.D.

Department of Internal Medicine, Korea University Guro Hospital, Korea University.

#97, Gurodong-gil, Guro-gu, Seoul, Korea

Phone : 02-818-6639 Fax : 02-865-9670 E-mail : jaejshim@korea.ac.kr

lung biopsy specimens from 13 DPB patients and 6 controls.

Results : In the DPB group, the AB/PAS- and MUC5AC-stained areas were $8.31 \pm 3.36\%$, $11.46 \pm 4.68\%$, respectively. In the control group, the AB/PAS- and MUC5AC-stained areas were $50.5 \pm 5.77\%$, $53.3\% \pm 6.67\%$, which was significantly larger than in the DPB group (each comparison, $p < 0.05$). The percentage of EGFR expression was $9.54 \pm 4.95\%$ in the DPB group, but zero in of the control group. The extent of neutrophilic infiltration was $71.92 \pm 3.71/5\text{HPF}$ in the DPB group and $45.0 \pm 5.73/5\text{HPF}$ in the control group, which was statistically significant ($p = 0.002$).

Conclusion : The EGFR system is highly related to goblet cell dysplasia, mucus hypersecretion and neutrophilic inflammation in DPB. (Tuberculosis and Respiratory Diseases 2002, 52 : 37-45)

Key words : Diffuse panbronchiolitis, Goblet cell dysplasia, Epidermal growth factor receptor

서 론

미만성 범세기관지염(diffuse panbronchiolitis, DPB)은 1966년 일본의 Yamanaka 등¹이 최초로 보고한 폐질환으로, 임상적으로 폐쇄성 기능 장애로 인한 호흡곤란이나 천명, 감염으로 인한 기침 및 화농성 객담을 보이고 병리학적으로는 호흡 세기관지(respiratory bronchiole), 폐포관(alveolar duct) 및 폐포(alveoli) 주위에 원형세포(plasma cells), 임파구(lymphocytes) 및 조직구(histiocytes) 등의 단핵구가 침윤하여 호흡 세기관지 벽의 비후가 일어나고, 이러한 염증 반응이 세기관지 주위로 확장되면 림프 여포(lymphoid follicle)의 증식 및 조직구의 침윤으로 인하여 종말 세기관지가 미만성으로 확장되고 기도 과분비를 일으키며 결국 기관지 확장증(bronchiectasis)으로 진행되는 만성 염증성 질환이다^{2,3}.

일반적으로 기관지 확장증의 병인론에 있어서 가장 주요한 원인은 폐에 모집(募集, recruitment)된 호중구(neutrophils)로부터 분비된 elastase 및 collagenase 등으로 매개되는 염증 반응(inflammation)이다. 미만성 범세기관지염에서도 기도 내강(airway lumen) 내에 점액과 호중구의 응집이 관찰되며⁴, 기관지 폐포 세척액 내에서 호중구의 증가⁵ 및 이로부터 분비되는 elastase의 증가가 관찰된 바 있어, 호중구가 미만성 범세기관지염의 병리 기전에 있어서 주요한 역할을 하는 것으로 보고되었다⁶.

기관지 확장증을 유발시키고 심화시키는 주요한 병태 생리 현상의 하나인 점액 과다 분비는 자극성 가스의 흡입, 염증성 매개 물질, 신경학적 조절 및 물리적 변형 등과 같은 다양한 요인들에 의하여 조절된다⁷. 최근에는 prostaglandin- $F_{2\alpha}$ ($\text{PG F}_{2\alpha}$), leukotriene D_4 (LTD_4), platelet activating factor(PAF), tumor necrosis factor- α (TNF- α), protease, 활성 산소종(reactive oxygen species) 및 nucleotide 등의 염증성 매개 물질, 그 중에서도 호중구로부터 분비되는 TNF- α , 활성 산소종 등의 매개 물질들이 점액 과다 분비와 관련된 점액소 유전자와 단백질의 발현 및 배상세포의 이형성(goblet cell dysplasia)과 밀접한 관계가 있는 것으로 밝혀졌다. 이와 같은 호중구성 매개 물질들은 epidermal growth factor receptor (EGFR) system을 매개로 하여 점액의 분비를 조절하는 것으로 보고된 바 있다⁸. 즉 EGFR tyrosine kinase가 transforming growth factor- α (TGF- α)나 EGF 등의 리간드(ligand)에 의하여 활성화되면, 기도의 주요한 점액소인 MUC5AC의 합성이 mRNA와 단백질 단계에서 증가하고, 결과적으로 배상 세포의 이형성이 발생한다. 미만성 범세기관지염의 진행에 있어서도, 호중구의 침윤과 이로부터 분비되는 염증 매개 물질로 인해서 기도 상피에서 점액의 과다 분비가 발생하여 기관지 확장증이 유발되고 악화될 수 있을 것으로 사료된다.

본 연구에서는 개흉 폐생검을 통해서 미만성 범세기

관지염으로 진단된 환자의 폐조직에서, 배상 세포의 이형성과 MUC5AC와 EGFR의 발현을 고찰하여, 미만성 범세기관지염의 병리기전을 연구하고자 하였다.

대상 및 방법

1. 대상 환자 및 정상 대조군의 선정

미만성 범세기관지염 환자는 임상 증상, 이학적 검사 및 흉부 방사선 소견(high resolution computerized tomograph ; HRCT)에서 미만성 범세기관지염으로 진단된 환자들 중에서, 개흉술 혹은 흉강경 하에 시행한 폐생검의 조직병리 검사 상 호흡 세기관지, 폐포관 및 폐포 주위에 원형세포, 임파구 및 조직구 등의 침윤으로 인하여, 호흡 세기관지 벽이 비후 되고, 림프 여포가 증식되는 등의 미만성 범세기관지염에 합당한 조직 소견²을 보이는 환자를 실험군으로 하였다. 정상 대조군은 흡연력이 없으면서 폐암이나 혹은 양성 폐질환으로 폐절제술을 시행 받은 환자의 폐조직 중에서 정상 부위를 선정하여 비교하였다.

2. 형태학적 고찰(Standard morphologic evaluation)

실험 대상군 및 정상 대조군의 폐조직 파라핀 블록을 5 μ m의 두께로 절단한 후, 파라핀을 제거하고, Diff-Quik Stain Set(Baxter Healthcare Corporation, Miami, Fla, USA)로 염색하여 기본적인 형태학적 관찰을 시행하고, 배상 세포의 이형성은 mucous glycoconjugates에 대한 Alcian blue/period acid-Schiff(AB/PAS) 염색을 시행하였다.

3. 호중구에 대한 면역 조직화학 염색

조직에서 호중구의 증명에 사용하는 항체는 CD16에 대한 mAb(dilution, 1:250;Biosource International, Camarillo, Calif, USA)로, 호중구의 세포 표면에 존재하는 low affinity Fc receptor(Fc γ R III)와

결합하여, CD16⁻인 호산구(esosinophil)로부터 CD16⁺인 호중구의 구별을 가능토록 한다. 염색 방법은 MUC5AC와 EGFR 염색과 동일하게 시행하였다.

모집된 호중구의 수는 상피에서 CD16이 염색된 세포들로 측정하며, 각각의 조직에 대해서, 5개의 고배율($\times 400$) 시야를 관찰하여, 양성으로 염색된 세포의 수를 세어 비교하였다.

4. MUC5AC 및 EGFR에 대한 면역 조직화학 염색 (Immunohistochemical localization of MUC5AC and EGFR)

미리 준비된 5 μ m의 파라핀 절편(section)으로부터 파라핀을 제거하고, 재수화(rehydration) 시킨 후, 메틸 알콜에서 0.3%의 과산화수소수로 조직을 처리하고, 항체(antibodies)에 대한 희석액으로는 0.05% Tween-20과 1%의 정상 bovine serum albumin을 함유한 phosphate-buffered saline(PBS)을 이용하였다. 조직 절편을 EGFR에 대한 mAb(dilution, 1:200;Calbiochem, La Jolla, Calif, USA) 또는 MUC5AC에 대한 mAb(dilution, 1:500;clone 45 M1;Neomarkers, Fremont, Calif, USA)와 함께 실온에서 1시간 동안 반응시킨 후, 실온에서 1시간 동안 biotinylated horse anti-mouse antibody(dilution, 1:250;Vector laboratories, Burlingame, Calif, USA)와 반응시켰다. 결합된 항체는 avidin-biotin-peroxidase complex method(Elite ABC kit, Vector laboratories)를 이용하여 관찰하였으며, 대조 염색(counterstain)으로는 hematoxylin stain을 시행하였다. 조직의 처리는 실험 대상군과 정상 대조군을 동시에 시행하여 비교하였다.

5. AB/PAS, MUC5AC 및 EGFR 염색 부위의 정량화

AB/PAS 염색 부위와 MUC5AC 및 EGFR 면역반응 부위의 정량화는 반자동 영상 시스템(semi automatic imaging system)인 National Institutes of Health IMAGE 프로그램을 사용하여³, 위상차 현미

CD16 stain for Neutrophils

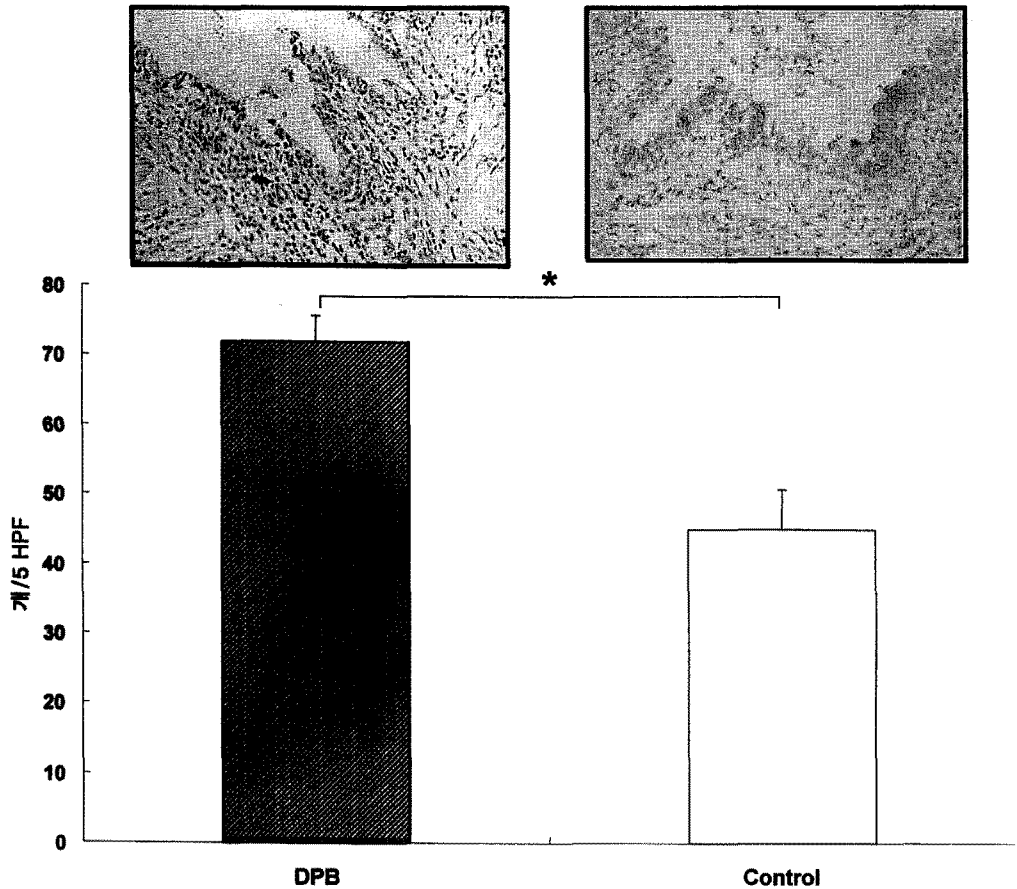


Fig. 1. Number of CD16⁺ staining neutrophils(brown color) per five high power fields(×400).
*p=0.002

경으로 기관지 상피에서 10개의 고배율(×400) 시야를 관찰하였다. AB/PAS, MUC5AC와 EGFR로 염색된 면적과 총 상피의 면적을 측정하여, 총 상피 면적 중 AB/PAS 염색 부위와 MUC5AC에 대한 항체로 염색된 부위 및 EGFR에 대한 항체로 염색된 부위를 백분율로 표시하였다.

6. 통계적 분석

AB/PAS, MUC5AC, EGFR 및 CD16으로 염색된 세포에 대한 측정의 비교는 평균±표준 오차(mean

standard error of mean)로 표시하였으며, 비모수적(nonparametric) Mann-Whitney U 검정으로 하여, P 값은 0.05보다 작은 경우 통계적으로 유의한 차이가 있는 것으로 판단하였다.

결 과

1. 대상 환자의 특성

전체 대상환자는 19명으로 미만성 범세기관지염으로 진단된 실험군은 13명, 정상 대조군은 6명이었다. 실

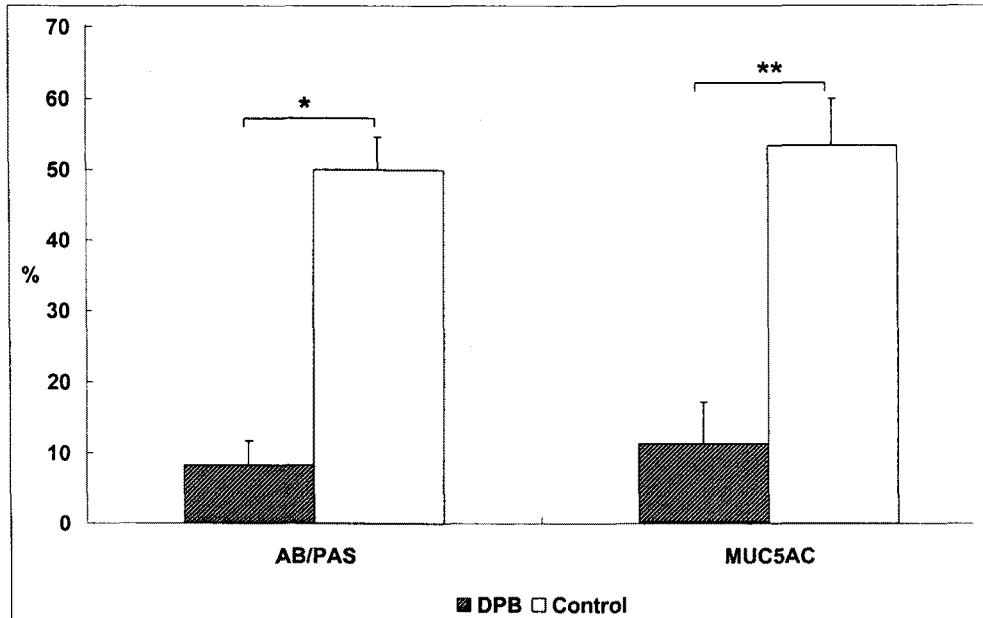


Fig. 2. Percentage of AB/PAS- and MUC5AC-stained areas of epithelium in control(open columns) and diffuse panbronchiolitis (filled columns) epithelium.

*p=0.001 and **p=0.002 by Mann-Whitney test, respectively.

험군 및 정상 대조군의 연령은 각각 39.2 ± 3.12 세, 50.2 ± 3.56 세로 정상 대조군의 연령이 실험군에 비하여 유의하게 높았다. 실험군의 폐조직 검사는 9예에서 개흉 폐생검을, 4예에서 흉강경하 폐생검을 시행하였으며, 6예의 대조군은 모두 폐절제술을 시행한 경우였다.

2. 호중구성 염증의 정도

호중구의 FcγR III 부위에 대한 CD16 면역 조직화학 염색으로 관찰한 호중구성 염증의 정도는 실험군과 대조군에서, 5개의 고배율 시야 당 각각 71.92 ± 3.71 개, 45.0 ± 5.73 로 실험군에서 유의하게 높아(p=0.002)(Fig. 1), 미만성 범세기관지염에서 호중구성 염증의 정도가 심하였다.

3. 배상세포 이형성과 MUC5AC의 발현

AB/PAS 염색으로 관찰한 배상세포의 이형성의 정

도는 실험군 및 대조군에서 각각 $8.31 \pm 3.36\%$, $50.0 \pm 5.77\%$ 로 정상 대조군에서 미만성 범세기관지염 환자군에 비하여 유의하게 높았다(p=0.001). MUC5AC에 대한 면역 조직화학 염색의 경우, 두 군에서 각각 $11.46 \pm 4.68\%$, $53.33 \pm 6.67\%$ 로 정상 대조군에서 유의하게 높았다(p=0.002)(Fig. 2, 3). 그러나 정량화하여 비교하지는 못했지만, 대부분의 미만성 범세기관지염의 폐조직의 경우에는 기관지 내에 분비된 점액이 관찰되었으나, 대조군의 경우는 기관지내의 점액이 거의 관찰되지 않았다(Fig. 3).

4. EGFR의 발현

면역 조직화학 염색으로 관찰한 EGFR의 발현 정도는 실험군에서 $9.54 \pm 4.95\%$ 였으나, 정상 대조군에서는 EGFR의 발현이 전혀 관찰되지 않아, 미만성 범세기관지염 환자에서 유의하게 높았다(p=0.033)(Fig. 4).

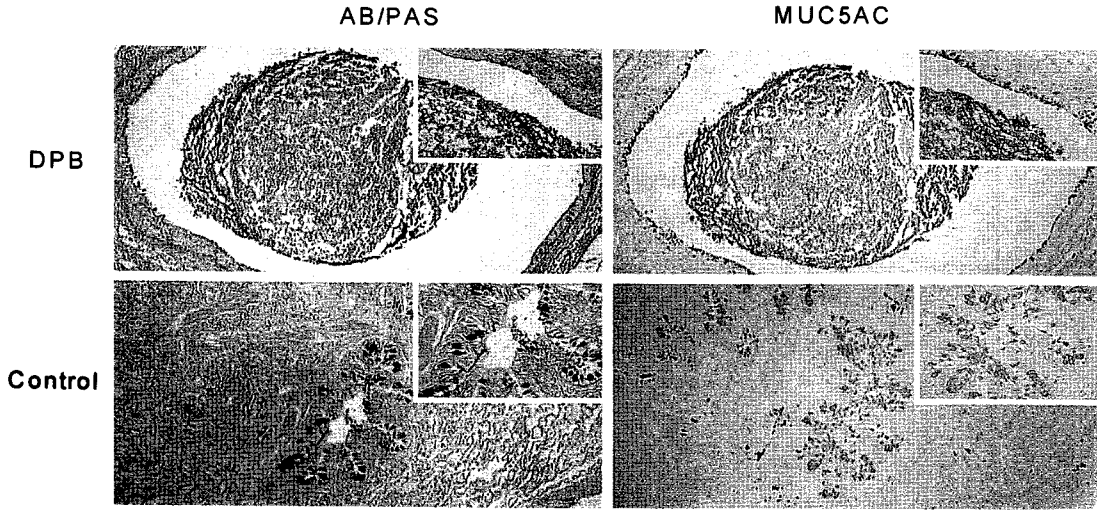


Fig. 3. Comparison of AB/PAS staining (left panels) and MUC5AC protein immunolocalization (right panels) in control and diffuse panbronchiolitis(DPB).

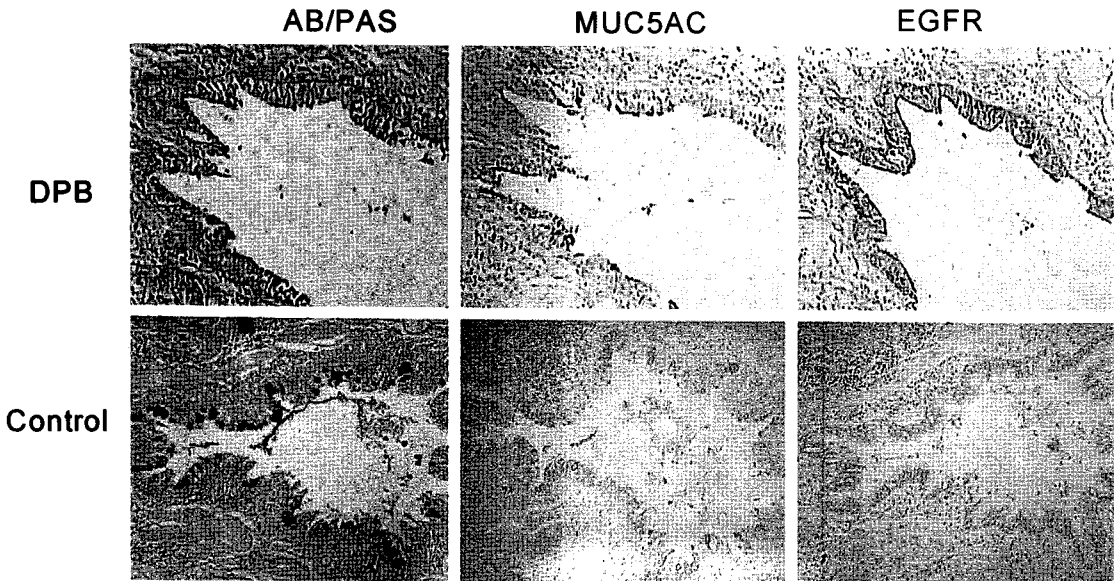


Fig. 4. Comparison of AB/PAS staining (left panels) and MUC5AC protein immunolocalization (right panels) and EGFR protein immunolocalization (right panel).

고 찰

배상 세포의 이형성 및 점액의 과다 분비는 만성 기관지염(chronic bronchitis), 낭성 섬유증(cystic fibrosis) 및 기관지 확장증 등의 만성 기도 질환(chronic airway diseases)의 주요한 병리 현상이

다. 그러나 점액의 과다 분비를 동반하는 질환들의 불균질성(heterogeneity) 및 조직에 대한 연구의 방법론적인 문제로 인하여, 배상 세포의 이형성의 정도 및 그 기전에 대한 연구 결과는 제한적이었고, 따라서 효과적인 치료적 접근도 마땅치 않은 상황이다.

특히 미만성 범세기관지염의 경우, 동양인에서 호발

하고 진행성의 경과를 보이는 등 그 예후가 매우 불량함에도 불구하고, 그 병리 기전에 대한 연구는 매우 제한적이다¹⁰. 비록 그 병리 기전에 있어서, 호중구, 원형세포, 임파구 및 조직구를 비롯한 각종 염증 세포의 침윤이 발생하고^{11,12}, 진행된 경우에 초래되는 기관지 확장증의 발생 및 악화에 있어서 배상세포의 이형성과 기도의 점액 과다 분비가 주요한 역할을 할 것으로 사료되나, 부분적으로도 연구된 바가 없다.

이와 같은 상황에서 최근 Takeyama 등⁸은 배양된 상피 세포에 TNF- α 를 투여하게 되면, EGFR의 발현이 증가되고, 리간드와 결합하여 점액을 분비하는 배상세포의 이형성이 촉진됨을 관찰하였다. 그리고 백서 모델에서 ovalbumin으로 감작시키는 경우, EGFR의 발현의 증가와 배상세포의 이형성이 유발되며, 더 나아가 EGFR tyrosine kinase 길항제로 처치할 경우 점액의 형성이 억제됨을 보고하였다. 또한 이들은 oxidative stress가 기도 상피 세포에서 리간드에 비의존적인(ligand-independent) 기전으로 EGFR 및 세포 내의 MAPK kinase(MEK)-p44/42 signal transduction pathway를 활성화시키는 것을 고찰함으로써, oxidative stress의 주원인인 호중구가 기도 질환에서 EGFR cascade를 통하여 점액의 과다 분비에 주요한 역할을 하고, 이러한 현상은 선택적인 EGFR tyrosine kinase inhibitor와 선택적인 MEK inhibitor 및 antioxidants에 의하여 억제되는 것으로 보고하였다¹⁴. 또한 Shim 등¹⁵은 백서 모델에서 배상세포의 이형성을 일으키는 것으로 알려진 TH₂ type cytokine인 IL-13을 기도 내로 투여하면 호중구의 모집이 발생하고, 모집된 호중구에 의하여 EGFR이 활성화되어 배상세포의 이형성이 발생되고 결과적으로 점액의 과다 분비가 발생하는 것을 보고하였다.

따라서 호중구성 염증이 발생하게 되면 oxidative stress 및 cytokine 등의 염증 매개 물질들로 인하여 상피 세포 표면의 EGFR의 발현이 증가되고 활성화됨으로써, 세포 내 신호 전달체계(intracellular signal transduction pathway)에 의하여 결과적으로

배상 세포의 이형성이 발생하고, 이로부터 점액의 과다 분비가 촉진되고, 이로 인하여 기도의 폐색 및 이차적인 세균의 감염이나 염증이 발생되고, 호중구를 비롯한 각종 염증 세포들을 모집됨으로써, 이들로부터 분비되는 elastase, protease 등에 의하여 기도의 파괴 및 개형(改型, remodelling)이 발생하는 가설을 추정할 수 있다. 그러나 배양된 세포와 동물 모델에서 얻어진 이와 같은 결과와 가설들이 실제 인간의 질환에서 증명된 연구는 지극히 제한적인 상황으로, 최근 Burgel 등¹⁶은 배상 세포의 이형성과 점액의 과다 분비를 특징으로 하는 인간의 비용종(nasal polyp)에서 호중구의 침윤, 염증성 cytokine인 TNF- α 의 발현 및 EGFR의 발현이 증가된 것을 관찰하여, 임상적인 질환에서 기존의 연구 결과들에 의한 가설을 최초로 검증하였다.

그러나 점액의 과다 분비가 임상적 증상 및 그 치료에 있어서 중요한 관건인 기도 및 폐질환에서, 이와 같은 기전에 대한 임상적 연구는 전혀 없었다. 본 연구에서는 점액의 과다 분비가 질병의 경과와 예후에 불량한 영향을 미치는 것으로 사료되는 미만성 범세기관지염에서 기도의 점액 과다 분비의 기전에 대한 가설을 고찰하고자 하였다.

결과적으로 본 연구에서는 미만성 범세기관지염의 및 대조군의 조직에서 시행한 호중구의 세포 표면에 존재하는 Fc γ R III와 결합하는 CD16에 대한 염색에서 실험군에서 CD16⁺인 호중구의 수가 대조군과 비교하여 유의하게 높아, 기존의 보고들^{5,6}과 같이 미만성 범세기관지염의 병인에 있어서 단핵구성 염증뿐만 아니라, 호중구성 염증도 존재함을 관찰하였다. 또한 EGFR에 대한 면역 조직화학 염색에서 정상 대조군에서는 EGFR의 발현이 전혀 관찰되지 않는데 반하여, 미만성 범세기관지염에서는 EGFR의 발현이 유의하게 증가되었고, 그 발현의 정도가 각각의 조직에서 호중구성 염증의 정도와 비례하는 양상을 보여, 호중구성 염증 매개물질에 의하여 EGFR의 발현 및 활성화도가 증가하고 결과적으로 배상 세포의 이형성 및 MUC5AC의 발현이 증가하였을 것으로 판단된다.

그러나 배상 세포의 이형성과 MUC5AC의 발현의 정도는 정상 대조군과 비교하여, 미만성 범세기관지염에서 유의하게 낮은 것으로 관찰되었다. 이는 아마도, 배양된 세포나 동물 모델에서의 인위적인 일과성 염증의 경우와 달리 임상적 질병에서는 그 발병에 있어서 염증이 지속적으로 일어남으로 인하여 배상 세포의 경우 탈과립(degranulation)이 지속되게 되어, 외형적으로 세포의 크기나, 염색의 정도 및 범위가 감소된 것으로 나타나게 되고, 결과적으로 조직내의 MUC5AC의 염색정도는 감소되나, 기관지 내의 점액은 증가되고, 이 점액 내에서의 MUC5AC의 발현은 증가된 것으로 판단된다. 그리고 이와 같은 탈과립 현상은 기존의 호중구성 염증과 함께, EGFR의 발현 및 활성화로 매개되는 배상세포의 재과립 기전을 지속적으로 매개하게 되어¹⁶, 결국 미만성 범세기관지염의 조직에서 호중구성 염증의 정도 및 EGFR의 발현은 정상 대조군에 비하여 증가하나, 배상세포의 이형성 및 MUC5AC의 발현은 낮은 것으로 사료된다.

기도의 상피는 정상적으로, 또는 다양한 원인 및 기전에 의하여 배상 세포가 존재하거나 이형성이 발생할 수 있고, 이로 인하여 MUC5AC의 발현이 증가될 수 있다. 본 연구에서 관찰된 비에 의하면 대조군에서 실험군에 비하여 높은 정도로 관찰된 배상 세포의 이형성과 MUC5AC의 발현은 그 정도가 정상적인 것이던 증가된 것이던 간에, 호중구성 염증이 적은 상황에서, EGFR의 발현 및 활성화에 의하여 매개된 것이 아닌, 다른 기전에 의한 것으로 사료된다.

본 연구는 배양된 세포와 동물 모델에 대한 실험에 의해서 추정되고, 제한적이거나 인간의 비용종에서 검증된, 염증성 질환에서의 점액 과다 분비의 기전에 대한 가설을, 점액의 분비가 임상적으로 매우 중요한 기도 질환인 미만성 범세기관지염에서 고찰한 것이다. 결론적으로 호중구성 염증 및 이로 인한 매개 물질들로 인해서, 상피세포에서의 EGFR의 발현 및 활성화가 증가되고, 배상세포의 이형성 및 탈과립으로 인하여 조직 및 기도내 점액에서의 MUC5AC의 발현이 증가되며, 다시 EGFR을 매개로 한 재과립 순환이

지속되는 과정을 미만성 범세기관지염의 발생에 간접적으로 관여하는 기전으로 제시하였다.

요 약

연구배경 :

미만성 범세기관지염은 임상적으로 기침, 객담 및 노작성 호흡곤란을 특징으로 하며 기관지확장증으로 진행되는 만성 염증성 폐질환이다. 기관지확장증의 발생 기전은 점액 과다분비 및 배상세포의 이형성과 동반된 염증성 매개물질에 의해 조절되며 이 과정에서 epidermal growth factor receptor(EGFR)가 관여하는 것으로 알려져 있다. 미만성 범세기관지염 환자에서의 배상세포의 이형성과 EGFR의 발현, 호중구에 의한 염증성 매개물질 사이의 연관을 살펴보았다.

방 법 :

13명의 미만성 범세기관지염 환자군과 6명의 정상 대조군을 대상으로 점액 과다분비에 대한 EGFR의 역할을 보기 위해 alcian blue/periodic acid(AB/PAS) 염색과 MUC5AC, EGFR, CD16 면역 조직 화학 염색을 시행하였다.

결 과 :

미만성 범세기관지염 환자군의 AB/PAS 염색과 MUC5AC 염색 정도는 $8.31 \pm 3.36\%$, $11.46 \pm 4.68\%$ 이었고, 정상 대조군의 AB/PAS 염색과 MUC5AC 염색은 $50.5 \pm 5.77\%$, $53.3\% \pm 6.67\%$ 로 정상 대조군에서 환자군에 비해 유의하게 높았다($p < 0.05$). EGFR의 발현은 환자군에서는 $9.54 \pm 4.95\%$ 이었으나 정상 대조군에서는 전혀 나타나지 않았다. 호중구 침윤은 환자군에서 $71.92 \pm 3.71/HPF$ 이었고, 정상 대조군에서는 $45.0 \pm 5.73/HPF$ 로 환자군에서 정상 대조군에 비해 유의하게 높았다($p = 0.002$).

결 론 :

미만성 범세기관지염에서 EGFR의 발현이 점액 과다분비와 배상세포의 이형성 및 호중구성 염증과 연관을 보이는 것으로 사료된다.

참 고 문 헌

1. Okisaka S, Saiki S, Yamanaka A, Yamaguchi K, Yokoyama T. Pathological problems in chronic bronchitis and bronchial asthma. *Nippon Rhinso* 1966;24:851-72.
2. Homma H, Yamanaka A, Tanimoto S, Tamura M, Chijimatsu Y, Kira S, et al. Diffuse panbronchiolitis. A disease of the transitional zone of the lung. *Chest* 1983;83:63-9.
3. Maeda M, Saiki S, Yamanaka A. Serial section analysis of the lesions in diffuse panbronchiolitis. *Acta Pathol Jpn* 1987;37:693-704.
4. Randhawa P, Hoagland MH, Yousem SA. Diffuse panbronchiolitis in north america. Report of three cases and review of literature. *Am J Surg Pathol* 1991;15:43-7.
5. Ichigawa Y, Koga H, Tanaka M, Nakamura M, Tokunaga N, Kaji M. Neutrophilia in bronchoalveolar lavage fluid of diffuse panbronchiolitis. *Chest* 1990;98:917-23.
6. Yasuoka S, Fujisawa K, Ueta Y, Nii Y, Inoue I, Tani K, et al. Cell profile and elastase activity in diffuse panbronchiolitis investigated by bronchoalveolar and bronchial lavage. *Intern Med* 1992; 31:599-605.
7. Kim KC, McCracken K, Lee BC, Shin CY, Jo MJ, Lee CJ, et al. Airway goblet cell mucin: its structure and regulation of secretion. *Eur Respir J* 1997;10:2644-49.
8. Takeyama K, Dabbagh K, Lee HM, Agusti C, Lausier JA, Nadel JA. Epidermal growth factor system regulates mucin production in airways. *Proc Natl Acad Sci USA* 1999;96:3081-6.
9. Lou YP, Takeyama K, Grattan KM, Lausier JA, Ueki IF, Nadel JA. Platelet-activating factor induces goblet cell hyperplasia and mucin gene expression in airways. *Am J Respir Crit Care Med* 1998;157:1927-34.
10. Yasuoka S, Fujisawa K, Ueta Y, Nii Y, Inoue I, Tani K, et al. Cell profile and elastase activity in diffuse panbronchiolitis investigated by bronchoalveolar and bronchial lavage. *Intern Med* 1992; 31:599-605.
11. Katsuki M. Neutrophil chemotactic activity in bronchoalveolar lavage fluid recovered from patients with diffuse panbronchiolitis. *Kurume Med J* 1996;43:279-87.
12. Aoshiba K, Nagai A, Konno K. Erythromycin shortens neutrophil survival by accelerating apoptosis. *Antimicrob Agents Chemother* 1995; 39:872-7.
13. Lee HM, Dao-Pick T, Ueki IF, Kim S, Shim JJ, Nadel JA. Epidermal growth factor receptor signaling mediates regranulation of rat nasal goblet cells. *J Allergy Clin Immunol* 2001; 107:1046-50.
14. Takeyama K, Dabbagh K, Shim JJ, Dao-Pick T, Ueki IF, Nadel JA. Oxidative stress causes mucin synthesis via transactivation of epidermal growth factor: Role of Neutrophils. *J Immunol* 2000; 164:1546-52.
15. Shim JJ, Dabbagh K, Dao-Pick T, Takeyama K, Tam DCW, Nadel JA, et al. IL-13 induces mucin production by stimulating epidermal growth factor receptors and by activating neutrophils. *Am J Physiol Lung Cell Mol Physiol* 2001;280:L134-40.
16. Burgel PR, Ueki IF, Takeyama K, Shim JJ, Murr AH, Nadel JA. Relation of epidermal growth factor receptor expression to goblet cell hyperplasia in nasal polyp. *J Allergy Clin Immunol* 2000; 106:705-12.