

## 측두근막피판을 이용한 구강내 결손부 재건에 관한 증례 2례

가톨릭대학교 의과대학 이비인후과학교실  
김민식 · 박경호 · 박동선 · 조승호

= Abstract =

### Two Cases of Reconstruction of Oral Cavity Defect with Temporoparietal Flap

Min-Sik Kim, M.D., Kyung-Ho Park, M.D.,  
Dong-Sun Park, M.D., Seung-Ho Cho, M.D.

Department of Otolaryngology-HNS, The Catholic University of Korea College of Medicine, Seoul, Korea

Temporoparietal fascial flap (TPFF) has been used in the reconstruction of a broad spectrum of complex defect of head & neck it can be used as pedicled flap or free flap. TPFF is extensively is good for reconstruction of auricular defects because it is fascial flap with ease of covering irregular surface.

TPFF is supplied by the superficial temporal artery & vein and innervated by zygomatico-temporal branch of facial nerve and auriculotemporal nerve. The flap ranges from 2-4mm in thickness and can be harvested up to 17×14cm wide, it can include calvarian bone and enables primary closure of donor site.

We carried out reconstruction of oral cavity defects by means of TPFF with a satisfactory result in two cases of oral cavity cancer.

**KEY WORDS** : Temporoparietal fascial flap (TPFF) · Oral cavity cancer.

## 서 론

구강 결손부 재건에 쓰이는 방법은 부분층 결손인 경우 일차봉합, 부분층피부이식, 점막이식 등이 있으며 전층 결손인 경우 이마피판같은 국소피판이나 대흉근피판같은 유경피판, 요측전완피판같은 유리피판이 사용될 수 있다. 그리고 유경피판이나 유리피판으로 이용이 가능한 측두근막피판이 있다.

측두근막피판은 구강재건에 많이 이용되지는 않지만 다 음과 같은 특징이 있어 구강재건에 사용할 수 있다. 먼저 혈류공급이 풍부하면서도 얇은 피판으로 유연하면서도 내구성이 있으며, 모근이 있는 두피나 머리덜개뼈(calvarian bone)를 위한 나르개피판(carrier flap)으로 사용가능하다. 이는 주로 유경피판으로 쓰이나 유리피판으로도 사용되며 주로 이개재건에 유용하나 안와, 안검, 광대부위, 꼭지뼈부

위 재건에도 사용되며 이하선 절제술후 프레이씨 증후군 예방에도 이용된다<sup>1-3)</sup>.

저자들은 2명의 구강암 환자에서 수술후의 구강 내 결손을 측두근막피판을 이용 재건하여 성공적인 결과를 얻었기에 문헌고찰과 함께 보고하는 바이다.

## 증 례

### 증 례 1 :

환자는 22세 여자환자로 2001년 1월부터 발생한 좌측 뺨의 종괴를 주소로 내원하여 외래에서 검사 시행하던 중 2001년 5월 18일 좌측 악하선 종창 및 호흡곤란이 생겨 응급실로 방문하여 기관삽관술과 절개배농, 구강내 생검을 시행하였고 병리조직검사결과 평활근육종으로 진단되어 정밀검사후 종괴절제 및 측두근막피판을 이용한 재건술을 시행받았다.

과거력상 특이사항 없었으며 이학적검사상 구강내에 5×10cm 크기의 용기형 종괴가 관찰되며 좌측 상악 제1, 제2 이 대구치가 내측으로 밀려있는 소견을 보였다.

교신저자 : 김민식, 137-701 서울 서초구 반포동 505번지  
가톨릭대학교 의과대학 강남성모병원 이비인후과학교실  
전화 : (02) 590-2762 · 전송 : (02) 595-1354  
E-mail : entkms@catholic.ac.kr

경부축진시 종괴는 만져지지 않았으며 내시경을 이용한 검사상 비인두, 하인두 및 후두에 특이소견은 발견되지 않았다.

일반적인 임상병리검사, 간기능검사 및 심전도 검사상 특이 소견은 없었다.

전이여부에 관한 정밀검사상 원격전이의 소견은 발견되지 않았다.

수술전에 시행한 부비동 자기공명영상의 T2WI coronary image에서 약 6×7cm 크기의 비균질한 음영을 띠는 종괴가 내측으로는 상악동의 내측벽을 침범하고 있었고, 위쪽으로는 안와 하측벽까지 닿아 있었다(Fig. 1).

2001년 6월 15일 수술을 실시하였다. 수술로서는 측두와내의 구조물을 일부 포함하여 종양절제를 실시하였고 측두근막피판을 이용한 재건을 실시하였다.

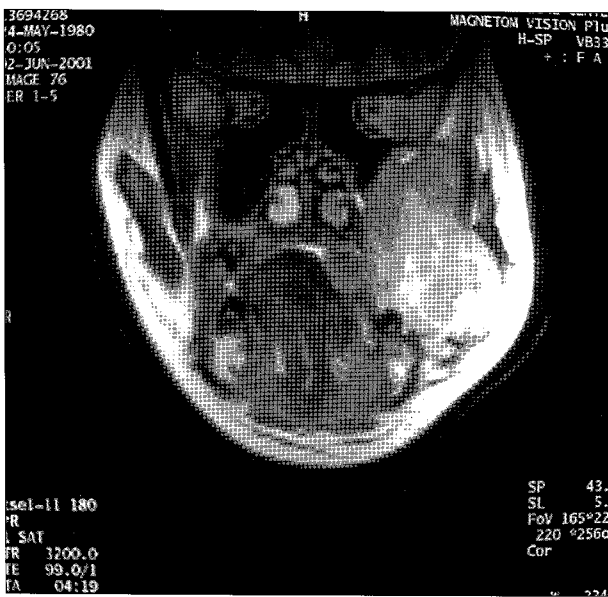


Fig. 1. The coronal view of PNS MRI T2WI of case 1 shows that 6×7cm sized heterogenous mass extended to infraorbital wall and destroyed into left maxillary sinus lateral wall.

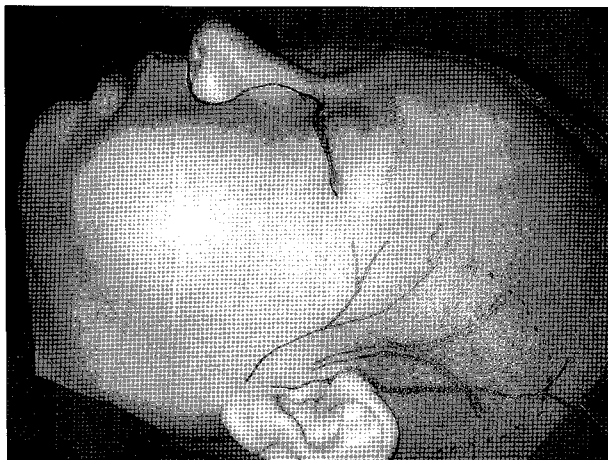


Fig. 2. Weber-Ferguson incision for mass resection and Y shaped incision for temporoparietal fascial flap (case 1).

먼저 종양절제를 위한 피부절개선으로 Weber-Ferguson 절개선을 도안하였다(Fig. 2). 측두부에서는 피판을 얻기위해 7cm 정도의 Y 형태의 절개선을 도안하였고 피판과 관련된 안면신경의 협골측두가지와 친측두동정맥을 표시하였다(Fig. 3).

피판을 박리하는 박리선의 위치는 피하층과 유륜층 사이였다. 미리 도안된 피부절개선을 따라 입술선을 절개한 후 협측 피판을 들어 올려 종양을 노출시켰다.

종양은 상악동의 내측벽을 침범하고 상악동내로 돌출되어 있었으며 위쪽으로는 안와하측벽까지, 뒤쪽으로는 측두와내

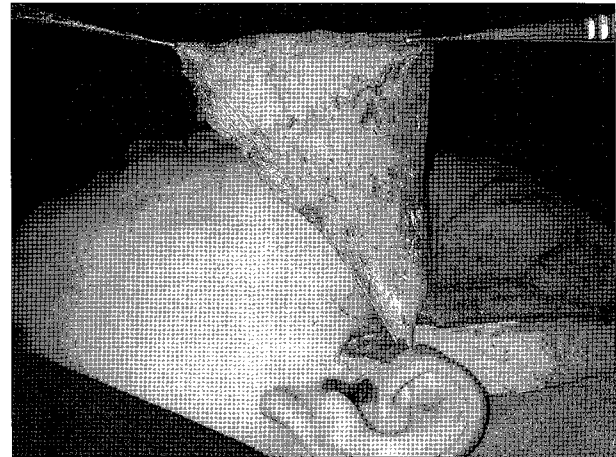


Fig. 3. Harvested temporoparietal fascial flap (case 1).

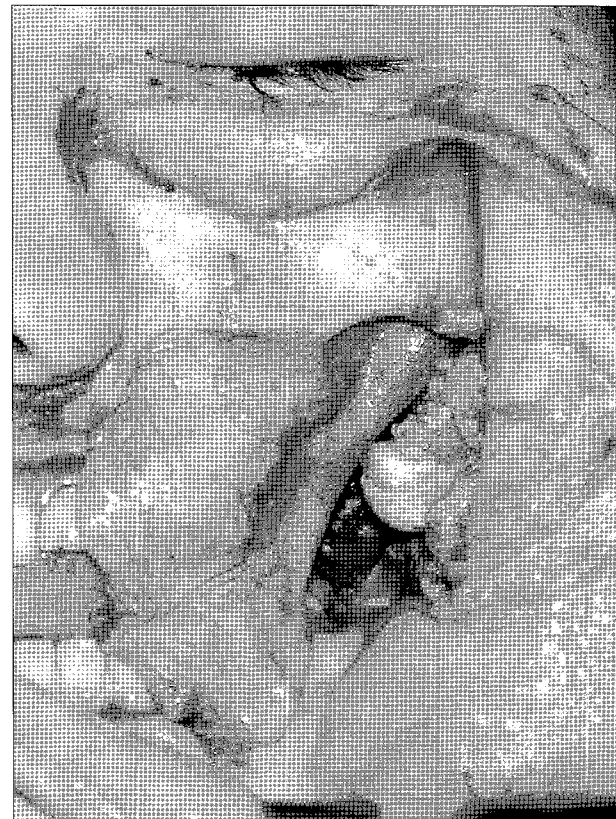

Fig. 4. Flap rotation and advance into oral cavity (case 1).

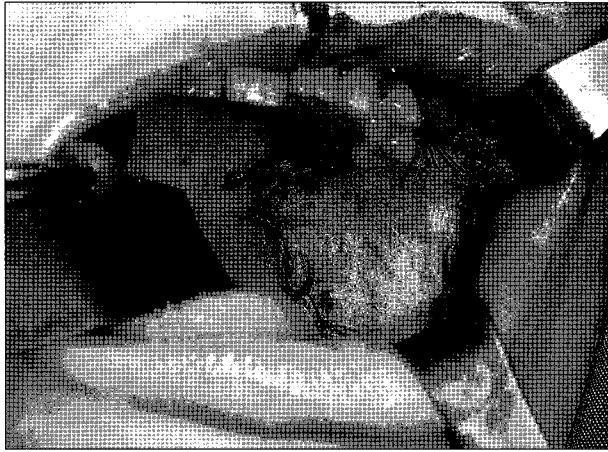

Fig. 5. Reconstruction of oral cavity defect with flap (case 1).

까지 침범되어 있어 날개근일부를 포함하여 절제하였고 협부에서는 피부침범은 없어 저작근의 심부를 따라 절제하여 안면신경과 피부를 보존하였다. 그리고 피관의 회전을 위해 갈고리돌기 일부를 절제하였다. 그후 대구치 2개를 포함하여 중양을 광범위하게 절제하였다.

중양의 제거후 결손부를 재건하기 위한 측두근막피판을 얻기위하여 미리 도안된 절개선을 따라 피부절개를 시행하였다. 모근에 손상을 주지않도록 주의하면서 피하층에서 피관을 들어올리고 측두근막을 넓게 노출시켰다(Fig. 4).

특히 구강내의 점막결손부를 위해 피관의 원위부에 3×4cm 크기의 두개골막을 포함하였다. 천측두 동정맥이 선회되는 지점인 귀구슬의 앞쪽부분을 회전축으로 하여 피관을 광대활의 내측부로 회전시켜 넣은 후 구강내로 피관을 전진시켰다. 결손부와 피관을 봉합하여 구강내 결손부를 재건하였다(Fig. 5). 공여부와 수술부위는 일차봉합하였다.

술후 20일째 방사선 치료와 항암치료를 위해 내과로 전과되었고 현재 9개월째 경과 관찰중이나 재발의 징후나 피관이식 실패징후는 보이지 않고 있다.

## 증 례 2 :

환자는 51세 남자 환자로서 2개월간의 좌측 협부 종괴로 타병원에서 중양일부절제후 낭샘암종(Adenoid cystic carcinoma) 진단받고 본원으로 전원되었다.

이학적검사상 구강내에 4cm 크기의 수술 흔적이 관찰되었으며 경부에서 림프절은 축지되지 않았다. 검사상 원격전이의 증거는 없었다.

1999년 5월 13일 이전 수술 부위에 대하여 광범위절제과 좌측어개목뿔근상방절제술(supraomohyoid neck dissection)을 실시하였고 요측전완유리피판으로 재건하였다. 술후 8개월째 피관 괴사가 발생하여 협부결손이 생겨 보존적 치료후 1999년 6월 7일 측두근막피판을 이용한 구강내 결손부에 대한 재건술을 시행하였다.

이전 증례에서 처럼 피관을 얻기위해 도안을 하였으며 안면신경의 측두가지와 천측두동맥을 도안하였다.

역시 피부절개후 피하층에서 박리하여 피관을 들어 올려 측두 근막을 노출시킨후 두개골막을 일부 포함하여 충분한 크기의 피관을 얻었다.

결손부까지의 거리를 확인한후 귀구슬(tragus)의 앞부분을 회전축으로 하여 광대활(zygomatic arch)의 내측으로 하여 구강내로 전진시킨후 피관을 결손부와 봉합하였다.

## 고 찰

측두근막(Temporoparietal fascia)은 얇은 관자근막(superficial temporal fascia), 머리덮개건막(epicranial aponeurosis), 머리덮개의 연장(galeal extension)등 여러 이름으로 불리운다<sup>4)</sup>.

측두골두피는 해부학적으로 다섯층으로 이루어져있다<sup>5)</sup>.

측두근막은 측두골부위의 피하층아래의 가장바깥쪽에 위치하는 근막이며 위쪽으로는 머리덮개와 연결되며 아래쪽으로는 근건막계와 연결되며 앞쪽으로는 눈물샘근과 이마근에 연해있다<sup>4)</sup>. 측두근막은 근피관과 유사점이 많으며 유통층이 풍부하다<sup>6)</sup>.

측두근막피판(Temporoparietal fascial flap, TPF)은 두께가 얇고 유연하며 혈관공급이 풍부한 피판으로서 이마, 두개골저 전부, 협부, 이개, 안검등의 유경피판으로 유용하며 팔다리의 재건에 유리피판으로도 쓰여진다<sup>7)</sup>. 피판은 근막 피판이어서 불규칙한 표면을 덮는데 유리하여 이개 재건시 많이 이용되고 있다<sup>8)</sup>.

이 피판은 천측두 동정맥을 공급혈관으로 하며 안면신경의 협골측두가지와 이개측두신경의 신경분포를 갖는다<sup>9)</sup>.

Ali Teoman 등은 천측두동맥의 전두가지는 안면신경의 전두가지와 같은 해부학적 평면에 위치하지는 않지만 평행하게 주행하기 때문에 수술시 손상을 피하기 위해 박리시 피하조직면을 따라 시행해야 한다고 하였다<sup>4)</sup>.

최대크기는 17×14cm의 피판 사용이 가능하며 두께는 2~4mm이고 두개관골도 피판에 포함할 수 있고 공여부의 1차봉합이 가능하다<sup>10)</sup>.

앞서 기술한 바와 같이 측두근막피판은 얇고 유연하기 때문에 미용상 유리하며 혈류공급이 풍부하기 때문에 안정성이 뛰어난 장점이 있다.

이러한 측두 근막 피판을 이용한 재건술의 단점으로는 혈중, 모발의 약화(hair thinning), 측두골 부근의 저림(num-bness), 수직방향의 반흔등이 있다<sup>7)</sup>.

Hiroki 등은 이러한 단점을 극복하기 위하여 내시경을 이용한 측두근막피판수집을 제안하였다<sup>11)</sup>. 본 증례에서는 특별한 합병증없이 공여부의 1차 봉합이 가능하였고 구강결

손부에서도 좋은 결과를 보였다.

## 결 론

이상의 2례의 증례에서 구강결손의 재건에 측두 근막 피판을 이용하여 성공적인 재건을 시행하였으며 피판을 이용한 재건에 있어서 합병증은 발생하지 않았다.

저자들은 측두 근막 피판은 구강 결손부의 재건, 특히 협부 결손부의 재건에 유용하게 사용될수 있는 술식이라고 생각한다.

**중심 단어** : 측두근막피판 · 구강암.

## References

- 1) Chul Park, Dae-Hyun Lew : *An analysis of 123 Temporoparietal Fascial flaps. Plast Reconstr Surg. 1999 ; 104 : 1295*
- 2) Onder Kivanc, Metin Yavuz : *The reversed flow temporoparietal fascial flap. Adana Turkey Plast Reconstr Surg. 1996 ; January 4*
- 3) Ran Y, Arie Rosen : *Frey syndrome. Arch Otolaryngol Head Neck Surg. 1999 ; 125 : 808-811*
- 4) Ali Teoman Tellioglu, Lbrahim Tekdemir : *Temporoparietal fascia : An anatomic and histologic reinvestigation with new potential clinical application. Plast Reconstr Surg. 2000 ; 105 : 40*
- 5) Mack L Cheney, Mark AVarvares, Joseph B Nadol Jr : *The temporoparietal fascial flap in head and neck reconstruction. Arch Otolaryngol Head Neck Surg. 1993 ; 119 : 618-623*
- 6) Tolhurst DE, Carstens MH : *The surgical anatomy of the scalp. Plast Reconstr Surg. 1991 ; 87 : 603*
- 7) Takushima A, Asato H, Harii K : *Endoscopic-assisted harvest of fascial flap. Ann Plast Surg. 2000 ; 45 : 382-385*
- 8) Brent B, Byrd HS : *Secondary reconstruction with cartilage grafts covered by axial, random and free flaps of temporoparietal fascia. Plast Reconstr Surg. 1983 ; 72 : 141-144*
- 9) Salem K, Mack L : *An anatomy study of the temporoparietal fascial flap. Arch Otolaryngol Head Neck Surg. 1995 ; 121 : 1153-1156*
- 10) Chang KN, DeArmond SS : *Sensory reinnervation in microsurgical reconstruction of the heel. Plast Reconstr Surg. 1986 ; 78 : 652-663*
- 11) Hiroki Yano, Masashi Fukui : *Endoscopic harvest of free temporoparietal fascial flap to improve donor site morbidity. Fukuoka, Japan*