소아과 : 제 42 권 제 5 호 1999

요로계 기형과 무한증을 동반한 18번 염색체 장완 결손 증후군 1례

고려대학교 의과대학 소아과학교실

김문희 · 유기환 · 홍영숙 · 김순겸*

A Case of 18q-Deletion Syndrome with Hydronephrosis and Anhydrosis

Mun Hee Kim, M.D., Kee Hwan Yoo, M.D., Young Sook Hong, M.D.
Joo Won Lee, M.D. and Soon Kyum Kim, M.D.

Department of Pediatrics, Korea University Medical College, Seoul, Korea

The 18q-syndrome is a deletion disorder that occurs in humans. Clinical symptoms are mental retardation, craniofacial anomalies, skeletal deformity, seizure, and hearing loss. 18q- deletion occurs over a broad region, spanning the interval from 18q22.2 to 18qter rather than a single critical region containing 18q. We experienced a case of 18q-syndrome in a male child. It was diagnosed by clinical and chromosomal study. He was a 15month-old infant who was admitted because of prolonged fever and vomiting. And he manifested a depressed midface, esotropia, anhydrosis, and developmental delay. Peripheral blood chromosome studies showed deleted chromosomal material at the distal part of the long arm of chromosome 18. He showed right hydronephroureterosis on IVP. So, he was diagnosed as 18q-syndrome with right hydronephroureterosis and anhydrosis. We report this syndrome with a review and related literature. **(J Korean Pediatr Soc 1999;42;711-715)**

Key Words : 18q- syndrome, Anhydrosis, Hydronephroureterosis

서 론

18번 염색체 장완 결손은 1964년 de Grouchy 등에 의하여 처음 보고된 이후 현재까지 전세계적으로 약 50례 이상이 보고되었으며, 미세 결손부위가 구체화되고, 결손된 각 부분과 관련된 2차 증후군에 대한 연구 및 임상 경험 등이 보고되고 있는 질환이다[1]. 그 주증상은 18번 염색체 장완의 부분적 결손에 의한 것으로, 성장 부진, 특징적인 얼굴모양, 팔, 다리 및 골격계의 변형, 비뇨기계의 이상과 근력저하, 경련, 청각소실 등의 중추신경계 증상, 지능 및 신체 발육 지연의 증상을 나타내는 것이 특징이다[2]. 최근 발전된 세포 유전학적 방법에 의하면, 이 증후군의 원인에 포함되는 염색체의 부위는 18q22-q23이고, 이 부분에 표현되는 유전자는 뇌의 마이엘린(myelin) 질환과 관련이 있는 마이엘린 기초 단백(myelin basic protein)과 메트헤모글로빈 혈증과 관련 있는 cytochrome b5인 것으로 알려져 있다[3, 4].

국내에서는 18번 염색체 단완 결손만 김 등[5], 강 등[6], 김 등[7]에 의해 3례가 보고되었을 뿐이고, 장완 결손에 대한 보고는 없었다. 이에 저자들은 1년 3개월된 남아에서 18번 염색체 장완 결손 증후군으로 진단된 1례를 문헌고찰과 함께 보고하는 바이다.

접수 : 1998년 6월 2일, 승인 : 1998년 8월 17일
책임저자 : 유기환, 고려대학교 의과대학 소아과학교실
Tel : 02)920-5090 Fax : 02)922-7476

증 례

환 아 : 맹○○, 1년 3개월, 남아

주 소 : 10일 이상 지속된 발열과 구토

출생력 및 과거력 : 재태연령 40주에 정상 질식 분만하였으며, 출생시 체중은 3.8kg으로 75-90 백분위수에 해당하였다. 산모의 과거력상 임신중 방사선 조사, 약물 복용과 기타 특이한 질환은 없었고, 분만시 태변착색이나 기타 이상소견은 없었다. 생후 1일째 고열로 타병원에 입원하였었고, 생후 3개월째 고열이 동반된 경련을 주소로 역시 입원치료를 받았으나 검사상 특이소견은 발견되지 않았다고 한다. 성장지연 소견이 있었으나 특별한 검사는 시행하지 않았고, 무한증을 주소로 타병원에서 시행한 피부조직검사 소견은 정상이었다.

가족력 : 환아는 둘째 아이로 부모 양가에 모두 염색체 이상이나 유전성 질환은 없었다.

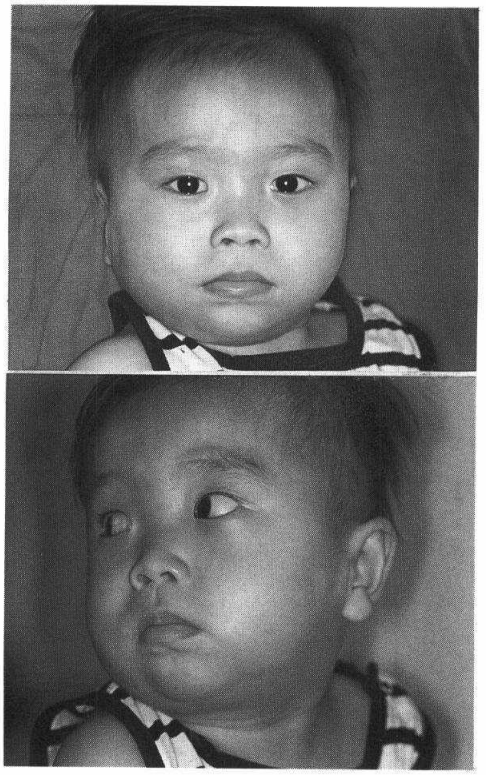

Fig. 1 Patient with typical del(18q) syndrome. Note depressed midface, prominent forehead, and carp-shaped mouth.

현병력 : 환아는 입원 약 1주전부터 지속된 발열을 주소로 개인 병원에서 약물 투여 받았으나, 발열이 지속되어 내원하였다.

이학적 소견 : 입원당시 체온 37.9℃, 맥박수 128회/분, 호흡수 28회/분이었고, 체중 9kg(3-10 백분위수), 신장 79cm(10-25 백분위수), 두위 43.7cm(3-10 백분위수), 흉위 44.5cm(3-10 백분위수)이었다. 안면 중앙부위의 함몰과 물고기 모양의 입모양을 보였고, 양안 내사시가 있었다(Fig. 1).

인두부위의 발적이 있었으나 이경검사상 고막은 정상이었다. 흉부 청진상 심잡음이나 수포음 등은 들리지 않았다. 복부 진찰상 3횡지의 간이 늑골 아래로 촉지되었으나, 비장은 촉지되지 않았고, 그 외 다른 종괴도 촉지되지 않았다. 피부 표면은 건조하고 차가운 무한증의 소견을 보였으나, 통각에 대해서는 반응을 보였고 비정상적인 신경학적 반사 소견은 없었고 심부건반사도 모두 정상이었다. 언어능력은 의미 있는 단어를 전혀 말하지 못하는 정도였고, 운동 능력은 붙잡고 설 정도의 발달 단계 지연을 보였다.

검사 소견 : 내원 당시 말초 혈액 소견은 백혈구 16,200/mm^3(성숙 호중구 63%, 미성숙 호중구 5%, 림프구 32%), 혈색소 10.7 g/dl, 혈소판 256,000/

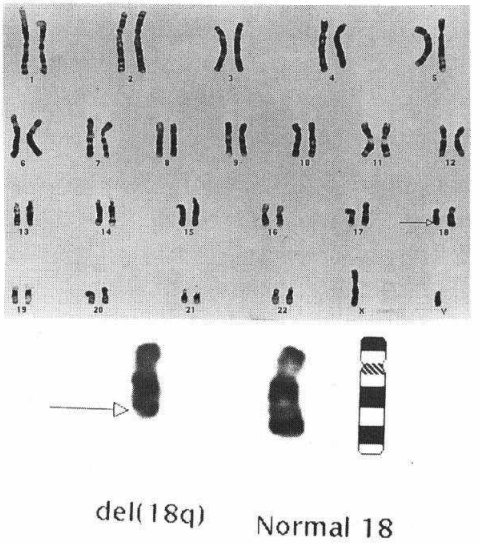

Fig 2. Karyotype of the patient, showing deletion of chromosome 18q. The arrow indicates the general extent of the deletion.

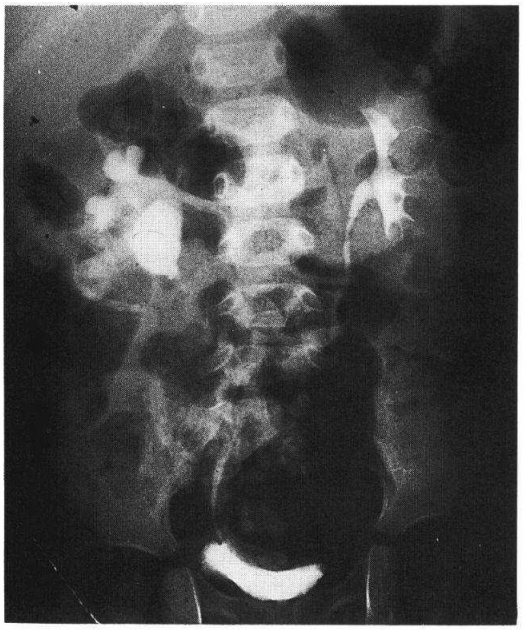

Fig 3. Hydronephroureterosis(grade III) of patient. The intravenous pyelography demonstrates right ydronephroureterosis.

mm^3이었고, 응급화학검사에서는 Na^+ 137mEq/l, K^+ 4.5mEq/l, Cl^- 106mEq/l로 정상이었다. 그 외 간기능 검사, 소변 검사, 뇌척수액 검사도 모두 정상이었으나 C-반응 단백질은 33.5mg/l로 양성이었다. 혈액과 소변, 뇌척수액, 대변 배양검사에서는 모두 병원성 미생물이 배양되지 않았다. 무한증이 있어 타병원에서 시행한 피부 조직검사는 정상이었다. 본원에서 시행한 염색체 검사에서는 18q22의 결손을 보였다(Fig. 2).

방사선 소견: 내원시 시행한 흉부 방사선 소견 및, 뇌컴퓨터 단층 촬영은 정상이었고, 복부초음파와 경정맥 요로 조영술상에서는 우측 신장의 수신증 소견을 보였다(Fig. 3). 역행성 요로 조영술에서는 방광요관 역류의 소견은 없었다. 골 연령은 10개월 정도로 역연령에 비해 지연되어 있었다.

DMSA 및 DTPA 소견 : DMSA에서는 우측 신장의 조영제 흡수가 저하되는 소견을 보였고, 이뇨제를 사용한 DTPA 검사는 정상이었다.

치료 및 경과 : 경험적 항생제 투여후 제 3병일째부터 정상 체온으로 회복되었으며, 다른 증상도 보이지 않아 외래에서 추적 관찰하기로 하고 퇴원하였다.

고 찰

18번 염색체 장완 결손 증후군은 1964년 de Grouchy 등[8]에 의해 처음 발표된 이후, 각각의 미세 결손부위에 따른 임상증상에 대한 다양한 결과들이 보고되고 있는 질환이다. 주증상은 안면 중앙 부위의 함몰, 물고기 모양의 입모양 등이며, 흉부나 복부는 대개 정상소견을 보이고, 전신적인 저긴장증을 나타낸다. 그 외 사지에 압흔(dimples)이나 만곡족 등을 나타내기도 하고 안구의 기형을 보이기도 한다. 정도의 차이는 있으나 대부분 지능저하가 있고, 언어기능의 이상이나, 경련 등을 나타내는 경우도 있다.

가장 흔하게 결손을 나타내는 부위는 18q21.2로 알려져 있으나 본 증례의 경우에는 18q22의 결손을 보였다. Strathdee 등[9]에 의하면 이 증후군의 결정적인 결손의 위치는 18번 염색체 장완의 가장 끝부분으로, 이에 의해 다양한 임상증상을 나타내게 된다고 한다. Sliverman 등[10]은 18q21.3 내의 결정적인 부위에 단일한 결손을 나타내는 경우보다는 18q22.2-qter의 연속적인 유전자 결손에 의해 다양한 임상 증상을 나타낸다고 보고하였다.

Seshadri 등[11]은 비정상적인 신체적 특징을 보이지 않았으나, 자폐증이 있었던 환아에서 염색체 검사상 18번 염색체 장완의 결손이 있었던 증례를 보고하면서, 신체적 이상을 보이지 않는 경우라도 자폐증의 증상이 있는 환아에서는 염색체 검사를 실시할 것을 권유하고 있다.

최근에는 대장 및 직장암 환자에서 18번 염색체 장완의 결손을 보인다는 것이 증명되고 있는데, 이는 이 부분에 종양 억제 인자가 포함되어 있다는 것을 의미한다고 할 수 있겠다. 평상시에는 정상적인 성장을 조절하는 역할을 하고 있어, 간접적으로 종양의 생성을 억제한다고 알려져 있다[12].

Chundley 등[13]은 18번 염색체 장완 결손 증후군으로 진단 받았던 환자들의 가족에 대한 추적관찰을 통해, 균형 보인자(balanced carrier)인 부모로부터 삽입 기전의 염색체 재배열이 일어난 18번 염색체를 보유한 가족의 두 세대 중에서 4명이 이환 되었고, 7가족 중 7명은 부모의 생식 세포내 유전자 재배열에 의하여 이환되었으나, 부모의 나이와는 관련성이 없었다고 보고하였다. 본 증례의 경우에는 환아의 부모에

대한 염색체 검사는 시행하지 못하였다.

Miller 등[14]은 행동 장애가 있으면서 brain MRI 상 이상소견을 보였던 모자에서 18q22.3의 결손이 나타나, 이러한 신경학적 장애가 마이엘린 기초 단백(human myelin basic protein, 이하 MBP)과 관련 있음을 증명하였다. 그러나, Weiss 등[15]은 MBP 결손이 있었으나 Miller 등이 보고했던 다른 임상증상이 없었던 증례들을 보고하면서, 이러한 행동 장애나 분절성 척수 근 위축(segmental spinal muscular atrophy)의 증상이 직접적으로 MBP gene에 의한 것은 아닌 것 같다고 보고하였다.

Loevner 등[16]은 18번 염색체 장완 결손 증후군 환자에서의 뇌 자기 공명 영상 촬영 소견을 보고하면서, 모든 경우에서 미만성 또는 국소성의 뇌백질의 이상이 있었으나, 일정한 소견은 없었다고 하였다. 결손 이외의 18번 염색체 이상이 있는 경우, 특히 trisomy인 경우에는 시신경 경로의 위축을 나타낸다는 증례들이 보고되고 있으며, Vogel 등[17]은 18q22의 결손을 보였던 환자의 부검을 통해 뇌조직의 특성들을 보고했다. 그 내용은 후각신경과 시신경의 위축과 소뇌의 엽성 경화증(lobular sclerosis), 현미경학적으로 보였던 연막-신경교의 이소성(pial glioneuronal heterotopias)과 대뇌 피질의 분자층(molecular layer) 내에서 나타난 신경세포(neurone)의 위치이상(misplacement)등 이었다. 본 증례의 경우에는 보호자의 비협조로 뇌 자기공명영상촬영(MRI)을 시행하지 못하여 이와 같은 뇌의 이상은 검사할 수 없었다.

또한, Mahr 등[18]에 의하면 18번 염색체 장완 결손 증후군에서의 지능저하와 과다행동증후군, 분노발작, 공격성 등의 행동장애 등에 대해 보고하면서, 결손의 크기와 장애의 정도, MRI나 체성 감각 유발 전위(somatosensory-evoked potential)의 이상과는 무관하다고 보고하고 있다. 본 증례의 경우에는 공격성이나 과다행동 증후군, 분노발작 등의 행동 장애는 보이지 않았다.

그러나, 상기의 증상들 이외에 18번 염색체 장완의 특정 부위와 수신증 및 무한증이 관련되어 있다는 보고는 없어, 본 증례에서 동반된 수신증 및 무한증이 18번 염색체와 관련이 있는지는 명확하지 않다.

요 약

저자들은 1년 3개월된 남아에서 현재까지 보고된 상기 증상들 이외에 우측 신장의 수신증과 무한증이 동반된 1례를 경험하였기에 문헌 고찰과 함께 보고하는 바이다.

참 고 문 헌

1) Wilson MG, Towner JW, Forsman I, Siris E. Syndrome associated with deletion of the long arm of chromosome 18. Am J Med Genet 1979; 3:155-74.
2) Corish MK, Strathdee G, Overhauser J, McDonald T, Jammu V. A new deletion of 18q23 with few typical features of the 18q-syndrome. J Med Genet 1996;33:240-3.
3) Shine HD, Readhead C, Popko B, Hood L, Sidman RL. Morphometric analysis of normal, mutant, and transgenic CSN; correlation of myelin basic protein expression to myelinogenesis. J Neurochem 1992;58:342-9
4) Hegesh E, Hegesh J, Kaftory A. Congenital methemoglobinemia with a deficiency of cytochrome b5. N Engl J Med 1986;314:757-61.
5) 김진태, 조병수, 이창효, 안창일, 주갑순. 18p-증후군 1례. 소아과 1981;24:589-91.
6) 강지영, 이인순, 김운식. 선천성 갑상선 기능 저하증을 동반한 18p-증후군 1례. 소아과 1983;26:102-5.
7) 김애란, 음종성, 김희주, 안승일, 박경유. 잦은 감염을 동반한 18p-증후군 1례. 소아과 1988;31:370-4.
8) de Grouchy J, Royer P, Salmon C, Lamy M. Deletion partielle des bras longs du chromosome 18. Pathol Biol 1964;12:579-82.
9) Strathdee G, Zackai EH, Shapiro R, Kamholz J, Overhauser J. Analysis of clinical variation seen in patients with 18q terminal deletions. Am J Med Genet 1995;59:476-83.
10) Sliverman GA, Schneider SS, Massa HF, Flint A, Lalande M, Leonard JC, Overhauser J, Trask BJ. The 18q-syndrome; Analysis of chromosomes by bivariate flow karyotyping and the PCR reveals a successive set of deletion breakpoints within 18q21.2-q22.2. Am J Genet 1995; 56:926-37.
11) Seshadri K, Wallerstein R, Burack G. 18q-Chro-

mosomal abnormality in a phenotypically normal 2½-year-old male with autism. Dev Med Child Neurol 1992;34:1005-9.

12) Fearon ER, Cho KR, Nigro JM, Kern SE, Simons JW, Ruppert JM, Hamilton SR. Preisinger AC, Thomas G, Kinzler KW, Vogelstein B. Identification of a chromosome 18q gene that is altered in colorectal cancers. Science 1990;247: 49-56.

13) Chundley AE, Kovnats S, Ray M. Recognizable behavioral and somatic phenotype in patients with proximal interstitial 18q deletion. Am J Med Genet 1992;43:535-8.

14) Miller G, Mowrey PN, Hopper KP. Neurological manifestations in 18q-syndrome. Am J Med Genet 1990;37:128-32.

15) Weiss BJ, Kamholz J, Ritter A, Zackai EH, McDonald DM, Emanuel B, Fischbeck KH. Segmental spinal muscular atrophy and dermatological findings in a patient with chromosome 18q deletion. Ann Neurol 1991;30:419-23.

16) Loevner LA, Shapiro RM, Grossman RI, Overhauser J, Kamholz J. White matter changes associated with deletions of the long arm of chromosome 18; a dysmyelinating disorder? Am J Neuroradiol 1996;17:1843-8.

17) Vogel H, Urich H, Horoupian DS, Wertelecki W. The brain in the 18q-syndrome. Dev Med Child Neurol 1990;32:725-42.

18) Mahr RN, Moberg PJ, Overhauser J, Strathdee G, Kamholz J, Loevner LA, Campbell H, Zackai EH, Reber ME, Mozley DP, Turetsky BI, Shapiro RM. Neuropsychiatry of 18q-syndrome. Am J Med Genet 1996;67:172-8.