영남의대학술지 제19권 제2호
Yeungnam Univ. J. of Med.
Vol.19 No.2. 73-91. Dec. 2002.

□ 종설 □

흉요추부 손상

영남대학교 의과대학 정형외과학교실
안 면 환

Thoracolumbar Spine Injury

Myun-Whan Ahn

Department of Orthopedic Surgery,
Yeungnam University, College of Medicine, Daegu, Korea

－Abstract－

Method of management of the spine injury should be determined, based on the status of neurological injury as well as on the presence of traumatic instability.

At the thoracic and lumbar spine, patterns of neurological injury are different from the cervical spine due to their neuro-anatomical characteristics. Especially, at the thoracolumbar junction, neurological injury patterns with their respective prognosis vary from the complete cord injury or conus medullaris syndrome to the cauda equina syndrome according to the injury level. The concept of Holdsworth's instability based on the posterior ligament complex theory has evolved into the current 3-column theory of Denis. Flexion-rotation injury and fracture-dislocation are well known to be unstable that surgical fixation is frequently needed for these injuries. However, there have been some controversies for the stability of burst fractures and their treatment, such as indirect or direct decompression and anterior or posterior approach.

In this article, current concepts and management of traumatic instabilities at the thoracic and lumbar spine have been reviewed and summarized.

Key Words: Fracture, Thoracolumbar spine, Instability

책임저자 : 안면환, 대구시 남구 대명5동 317-1, 영남대학교 의과대학 정형외과학교실 TEL.(053) 620-3643 FAX.(053) 628-4020
E-mail : mwahn@med.yu.ac.kr

서 론

흉추 및 요추의 척추 골절은 정형외과 의사들이 흔히 접하게 되는 골절 부위의 하나다. 척추 전체 골절의 약 30%~60%를 차지하며, 이중 약 60%가 제11흉추에서 제2 요추 사이의 흉요추 접합부에 발생하는 것으로 알려져 있고, 이 흉요추 접합부 골절의 약 26%에서 신경학적 손상을 동반한다고 보고하고 있다(Katznelson, 1969). 흉추와 요추의 골절에 의한 신경 손상은 그 부위에 따라, 완전 척수 마비에서부터 말초신경 손상이 가능하기 때문에, 그 손상의 양상과 예후도 다양하다. 19세기 초기까지 후궁제거술 등의 감압을 통한 손상된 신경의 회복을 시도하였으나, 이에 의한 불안정성 추가로 오히려 문제를 야기되는 것을 관찰하게 되었으며, 현재에도 제한된 경우에만 적용하는 것이 바람직한 것으로 알려져 있다(Munro와 Irwin, 1938; Guttmann, 1949; Holdsworth와 Hardy 1953).

척추 골절은 사지의 다른 골절과 같이 기계적 불안정을 초래할 뿐만 아니라 신경학적 손상을 초래하는 신경학적 불안정성을 초래하게 되기 때문에, 지금까지 척추의 안정성에 대한 많은 생역학적 연구와 임상적 연구를 시도하여 왔다. 1950년대 이후에 의공학의 발달에 따른 전후방의 내고정기기를 이용한 신경관의 압박을 직접 혹은 간접적인 감압과 기형의 수술적 교정이 가능하게 되었다. 그러나, 아직까지도 이러한 치료법의 선택에 있어서는 다소간의 이견이 있다.

이에 본 종설에서는 흉요추부 골절의 보다 합당한 진단과 치료를 위하여, 1) 해부학 및 신경학적 손상의 특징과, 2) 안정성의 판정 및 분류법을 파악하고, 이에 대한 3) 임상적 평가와 4) 치료법을 정리하여 결론을 내려, 합당한 치료방법의 선택에 도움이 되고자 한다.

1. 흉요추부 골절의 해부학 및 신경학적 손상의 특징

제1-10 흉추부에서는 해당 늑골들이 서로 융합되어 있어서 척추의 안정성에 기여하여 비교적 안정한 반면에, 제11 흉추와 제12 흉추에서는 해당 늑골들이 흉곽과 융합되어 있지 않아 상대적으로 불안정하다. 후관절의 경사각의 차이에 의하여 제12 흉추-요추간에서는 상부의 흉추에 비해 회전이 제한되어서 회전력에 의하여 골절에 노출케 되며, 신경학적 손상을 초래하게 된다(그림 1). 또한, 흉요추 접합부에서는 횡돌기의 크기가 작고 미미하여서, 광범위한 후궁절제술 후에는 후외방 유합술이 불가능하기 때문에, 전방으로 유합을 시도하여야 한다.

신경구조에 있어서도 제12 흉추와 제1 요추부에는 원추가 위치하고, 그 이상의 부위는 척수가, 제2 요추 이하는 마미신경총이 위치하기 때문에, 그 양상과 예후가 다르다(그림 2).

일반적으로 흉추 및 요추부의 해부학적 부위에 따라 2가지로 분류되어 오고 있으나, 이상의 형태해부학 및 신경해부학적 특성을 고려할 때, 임상적으로, 제1-10 흉추부, 제11 흉추-1 요추부와 제2 요추 이하 부위로 분류하여 평가하고 치료 방법을 결정하는 것이 바람직하다.

신경손상을 동반하지 않은 제1-10 흉추 사이의 골절은 대개 흉곽(rib cage)에 의하여 생역학적으로 안정되기 때문에, 일단 보존적 처

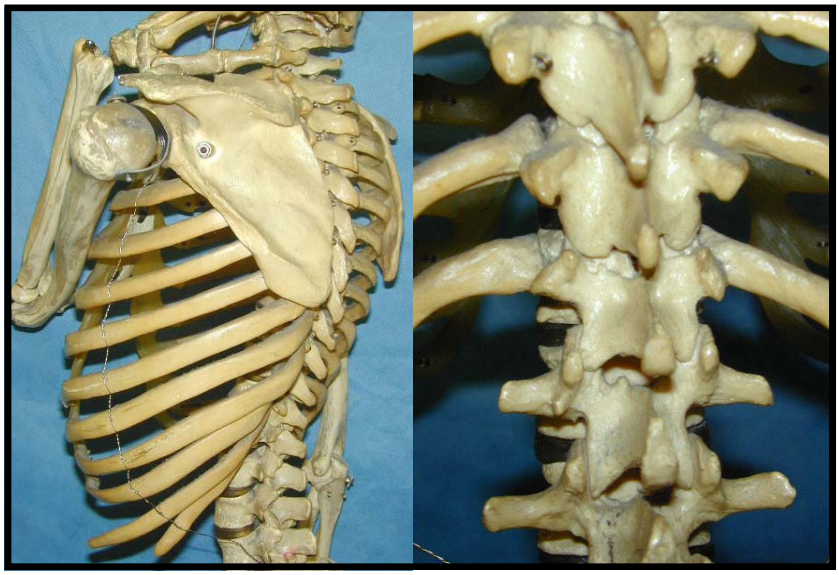

Fig. 1. (A) Oblique view illustrated rib cage composed of ten ribs and a sternum providing vertebral stability. Free floating ribs are noted at T11 and T12 level. (B) Posterior view shows short transverse processes of T11 and T12. Transverse processes of the lumbar spine are long enough to provide a good bed for the posterolateral fusion.

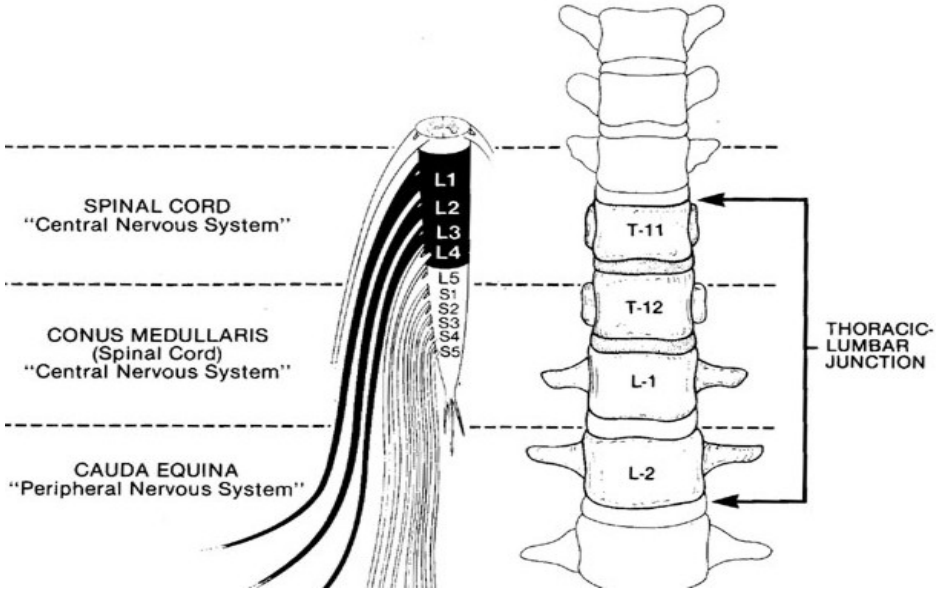

Fig. 2. Relationship of the lumbar plexus and conus medullaris to the thoracolumbar spine. From Meyer(1989).

치를 일차적으로 고려하여야 한다. 이 부위의 신경손상은 경추와 같이 척수의 손상이 척수성 쇽에서 완전척수마비가 가능하며, 그 정도와 위치에 따라 임상적 양상과 예후가 다르다. 실제 이 부위는 척수에 비해 상대적으로 척추관이 매우 좁기 때문에, 상당한 골절에서 신경학적 손상을 동반하는 경우가 많으며, 흉곽의 손상에 의한 혈흉 등을 동반하기 때문에, 수술 혹은 보존적 처치 등의 치료법을 결정하는데도 이견이 많다. 그러나, 흉부의 척추 골절로 인하여, 상부 척수가 손상된 경우에는 교감신경의 자율적 기능의 이상으로 인하여, 저혈압, 저온 및 서맥 등이 발생하여 생명의 위험을 초래할 수가 있기 때문에, 배뇨 및 배변 등에 세심한 주의가 요구된다.

제11 흉추-제1 요추 사이는 흉요추 접합부 골절에서는 척수, 원추 혹은 마미신경총의 손상이 가능하기 때문에, 다음의 5가지 형태의 손상이 가능하다(Meyer, 1989).

1) 척수손상으로 인한 완전 운동 및 신경 마비. 신경손상의 회복이 불가능하다.
2) 척수-말초신경의 불완전 운동 및 신경 마비. 어느 정도의 기능회복이 가능하다.
3) 원추의 기능소실(L5-S5). 배변, 배뇨, 항문 주위 감각 및 제 4 요추 신경 지배 부위 이하의 하지 마비 초래된다.
4) 척수-원추부의 중심성 불완전 손상. 항문 주위감각이 남은 방광 및 항문 주위 근육의 기능을 소실한 원추부의 부분적 손상을 의미한다.
5) 마미신경총 손상. L1-S5 사이의 신경이 지배하는 장, 방광 항문 주위 및 하지의 기능 소실로 시간의 경과에 따라 어느 정도 회복이 된다.

요추는 상체의 하중을 담당하고, 그 분절의 수가 5마디이기 때문에, 단분절 고정(short segmental fixation)을 하도록 노력하게 된다. 이론적으로 제3 요추의 골절에서 상하2 분절의 장분절 고정(long segmental fixation) 시에는 제1-5요추 사이를 고정하게 되어 가동성이 있는 분절은 제5 요추-천추간만 보존된다. 제2 요추 이하의 요추 및 천추부의 골절에서 신경손상은 마미신경총의 손상에 의하기 때문에, 다소간의 회복을 기대할 수가 있다. 또한, 요추는 제11-12 흉추부와는 다르게 긴 횡돌기를 가지고 있기 때문에, 후궁절제술 후에 후외방 유합술이 동시에 가능하기 때문에, 후방도달 단독으로도 치료가 가능하다(그림 1).

2. 안정성의 평가 및 골절의 분류법

척추골절에서 불안정성이라는 의미는 손상에 의하여 역학 및 신경학적 안정성의 소실에 의하여 참을 수 없는 통증이나, 기형 및 신경학적 악화를 초래하는 상태를 의미하게 된다(그림 3). 특히, 이러한 외상성 불안정성은 급성 혹은 만성적으로 신경의 손상 및 기형을 초래하고 악화되어 신경학적 불안정성을 초래할 수가 있기 때문에, 이에 대한 평가와 분류는 치료방법의 결정에 있어서 매우 중요하다. 또한, 이런 불안정성은 수술 후에도 진행되어 기구의 파손 등을 초래할 수 있기 때문에, 수술 후의 상태에 대한 안정성 평가 역시 요구되고 있다.

흉요추부 골절을 가장 먼저 합당하게 분류하고 정리한 것은 1970년에 Holdsworth(1970)가 보고한 분류법이다. 손상력의 기전에 따라 1) 단순 굴곡력에 의한 안정성 압박골절, 2) 굴

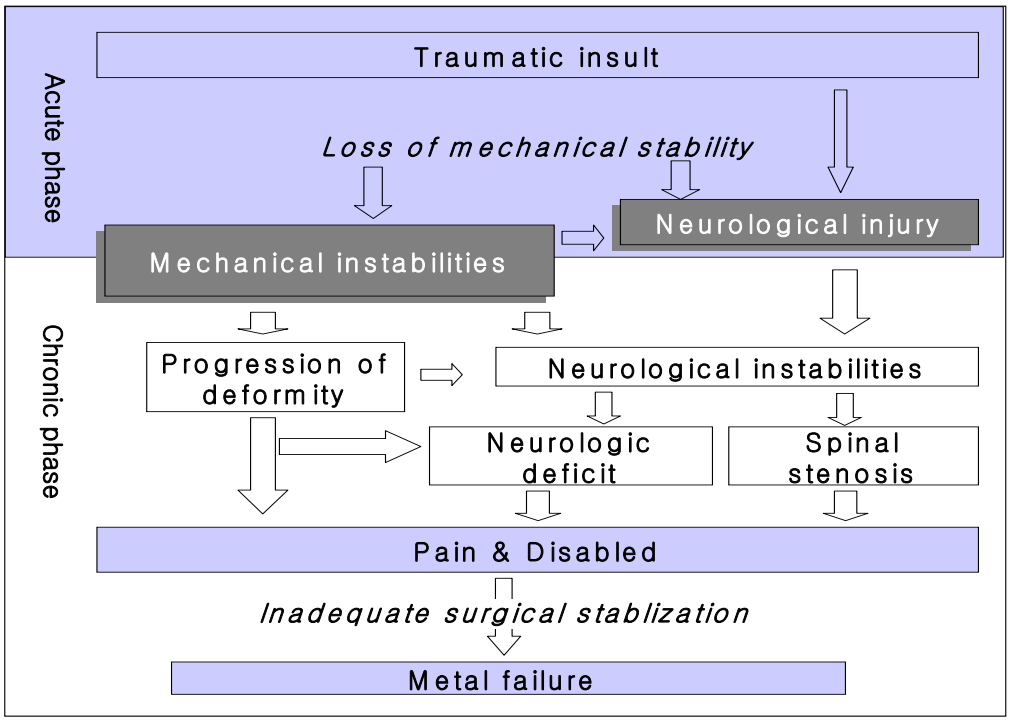

Fig. 3. Concepts of traumatic instabilities.

곡 및 회전력에 의한 불안정성 골절-탈구, 3) 신전력에 의한 추간판 및 전종인대의 파열, 4) 수직 압박력에 의한 방출형 골절 및 5) 전단력에 의한 불안정성 골절-탈구 등으로 분류하였다. 그는 후관절 주위의 관절막, 황색인대, 극간인대, 극상인대 등의 후방의 인대들을 합하여 후방인대 복합체(posterior ligament complex)로 정의하고, 이러한 후방인대복합체가 파손될 경우에는 불안정하다고 판정하였다. 굴곡-회전 혹은 전단력에 의한 골절-탈구는 이중 후방인대 복합체의 손상을 초래하기 때문에 불안정하고, 수직 압박력에 의한 방출형 골절은 손상이 되지 않기 때문에 안정하다고 판단하였다. 그러나, 후방인대 복합체에 후종인대 손상은 고려되지 않았고, 그 후에 발견된 신연력(distraction force)에 의한 안전대(seat-belt) 손상을 포함하지 못하였다.

1980년대 초반에 과거의 추체와 후방인대복합체로 분류하여 안정성을 판정하여 평가하는 방법은 후종인대, 추체의 후반부, 후방의 섬유륜으로 구성된 골-인대 복합체의 손상에 의하여 신경손상을 초래하는 불안정 방출형 골절을 포함하지 못하였다는 점을 고려하여, Denis(1983)는 이 부위를 중간주로 추가하여 3주설(3 column theory)을 제시하였다. 골절을 주골절(major fracture)과 부골절(minor fracture)로 분리하고 다시 세분하였다. 부골절에는 횡돌기, 협부, 후관절 및 극돌기의 골절을 포함하였고, 주골절은 압박골절, 방출형 골절, 안전대 손상 및 골절 탈구로 분류하였다(표 1). 이러한 주골절들도 세분하여 분류를 추가하였다. 특히, 중간주의 파손을 초래하는 방출형 골절에서는 그 골

절의 기본적 손상력인 축하중에 전후방 혹은 측방의 굴곡력과 회전력의 추가에 의한 손상을 추가하여 5가지 세부 분류를 시행하였다. 또한, Denis의 분류법에서 단순한 신연력에 의한 안전대 손상과 굴곡-신연 손상을 동일한 손상으로 분류하여 해석하였다. 이러한 분석이 가능하게 된 배경에는 전산화단층촬영을 이용한 손상에 대한 3차원적 분석이 가능하게 된 것이 하나의 계기였다.

적용 여부 등의 치료방법 결정에 도움이 되어 현재까지 일반적으로 자주 사용되고 있는 방법의 하나이다.

이러한 분류법들은 주로 그 손상기전과 형태학적 특성을 중심으로 해석하였으나, 실제 손상의 정도는 나타낼 수는 없었다. 이에 1990년대 초 Magerl 등(1994)의 AO group에서는 A형은 추체 압박(vertebral body compression) 손상, B형은 신연력에 의한 전후방 구조물의 손상, C형은 회전에 의한 전후방 구조물의 손상으로 대분류하고, 다시 손상의 정도를 고려하여 각각 3개로 세분류하고, 다시 아군으로 더욱 세분류하였다. 그러나, 이러한 초기의 분류는 너무 세분화되고 복잡하여, 미국을 중심으로 Scoliosis Research Society, Internal Society for the Study of the Lumbar Spine, Cervical Spine Research Society, North American Spine Society, 및 Orthopedic Society의 대표들이 모여서 수정하여, 해부학

Table 1. Basic types of spine fractures and their mechanisms

Type	Mechanism	
Compression	Flexion	
Anterior	Anterior flexion	
Lateral	Lateral flexion	
Burst		
A	Axial load	
B	Axial load	plus flexion
C	Axial load	plus flexion
D	Axial load	plus rotation
E	Axial load	plus lateral flexion
Seat belt	Flexion-distraction	
Fracture-dislocation		
Flexion-rotation	Flexion-rotation	
Shear	Shear(anteroposterior or posteroanterior)	
Flexion-distraction	Flexion-distraction	

이와 비슷한 시기에 McAfee 등(1983)은 100예의 흉요추골절의 전산화단층촬영을 이용한 3차원적 해석을 통해 후방구조물 및 중간주의 손상 여부 및 그 정도를 확인하여 안정성을 평가하고자 하였다. 이러한 결과, 방출형 골절은 후방 구조물의 손상 여부에 따라 안정성 방출형과 불안정성 방출형 골절로 분류하고, 안전대 손상과 굴곡-신연 손상을 분리하여 총 6개로 분류하였다. McAfee 등(1985)의 분류법은 임상적으로 간단하여 사용이 편리하고, 수술의

Table 2. Modified AO/ASIF Classification of thoracolumbar injuries

Type	Group
A. Compression	1. Impaction(wedge) 2. split(coronal) 3. Burst(complete burst)
B. Distraction	1. Through the posterior soft tissues (subluxation) 2. Through the posterior arch (Chance fracture) Through the anterior disk (extension spondylolysis)
C. Multidirectional with translation	1. Anteroposterior (dislocation) 2. Lateral (lateral shear) 3. Rotational (rotational burst)

ASIF: Association for the Study of Internal Fixation. From Gertzbein(1994)

적이고 역학적 개념이 도입된 분류법을 개발하였다(표 2).

그 외에도, 척추경 나사못의 사용에서 기기 실패의 예측 혹은 수술방법의 결정에 도움을 얻기 위해 파손의 정도를 세분하는 McCormack 등(1994)의 부하 분담 분류 나(표 3), 경추에서 요추에 이르는 포괄절 분류를 위한 Malberg (2001) 분류 등이 소개되고 있다. 그러나, 이러한 분류법은 현실적으로 그 목적에 따라 선택적으로 사용하는 것이 바람직하다.

3. 임상적 평가

가. 병력 및 진찰

흉요추부 골절 환자의 임상적 평가는 먼저 경추부 골절에서와 같이, 초기 평가 시에 자세

Table 3. The load sharing classification of Spine

Load sharing factors	Point scores		
	1	2	3
Comminution of vertebral body	<30%	30-60%	>60%
Apposition of fragments	<1mm	<2mm <50%,	2mm >50%,
Deformitycorrection (degree)	0-3	4-9	>10

* There were no screw fractures in patients with point totals of six or less.
From McCormack, et al.(1994)

하고 정확한 병력 청취와 진찰을 통해 척추골절과 타 부위의 동반 손상을 의심하고 확인하는 것이 중요하다. 상부 흉추의 손상에서는 늑골 골절 및 혈흉 등의 흉부 손상을, 요추부 및 천추의 골절에서는 복강 및 후복강의 손상과 골반 및 골반내 장기의 손상을 동반할수 있기 때문에 이에 대한 세심한 탐색이 요구된다. 특히 배변 및 배뇨 장애나, 혈압의 하강이 신경손상 뿐만 아니라 해당 장기의 손상 혹은 질병에 의할 수 있기 때문에, 이에 대한 세심한 주의가 필요하다.

피부 상태 확인 등의 일반적으로 손상에서 시행하는 진찰 외에도. 척추의 극돌기에 압통 및 극돌기간 간격 확대 여부를 확인하는 것이 매우 중요하다. 이러한 소견은 후방 골 및 인대 구조물의 손상을 의미하며, 또한 불안정성을 의미할 수가 있다. 노인에서 극돌기에서 압통은 없으나, 손으로 두드릴 때, 통증의 유발은 골다공증에 의한 추체의 병적골절을 의미하기도 한다.

나. 신경학적 평가

흉추 및 요추 손상은 그 손상 부위에 따라 척수, 원추 혹은 마미신경총 등이 손상되어 다양한 형태로 나타날 수가 있으며, 그 부위와 손상의 정도에 따라 예후가 다르다.

신경학적 평가에서 일단계로 시행되어야 할 점은 원추, 신경근 및 마미신경근 손상에 의한 하운동 신경원 손상인지 아니면 척수 손상 등의 상운동 신경원 손상인지를 구별하는 것이다. 그리고, 2 단계에서 척수, 원추 혹은 마미신경총 손상 등의 위치와 그 손상의 정도를 확인하여 예후를 추정하고 치료방법을 결정하는 것이 중요하다.

상운동 신경원 손상은 경련성 마비와 심부건반사의 항진 및 병적 반사를 나타내고, 하운동 신경원 손상은 이완성(flaccid)마비, 심부 건반사의 소실 및 근위축을 보이며 병적 반사는 나타나지 않는다. 또한, 흉추 및 요추의 신경손상은 결국 배변 및 배뇨와 하지의 운동이 관여하기 때문에, 체간 및 하지의 운동, 감각 및 반사를 진찰하고, 항문주위의 반사를 진찰하여 평가하게 된다. 또한, 감각 및 운동 기능의 소실의 정도를 각 근육 및 위치에 따라 정성적 정량적 평가를 통한 경과관찰을 시행하게 된다.

1) 손상 위치에 따른 임상적 양상

가) 제1-10 흉추 사이의 손상

척수의 손상으로 인하여, 경추부의 손상에서와 같이 완전 혹은 불완전 손상의 판정은 구해면체 반사 및 항문반사의 회복을 확인한 후, sacral sparing의 여부로 판정한다. 불완전 마비의 양상은 경추부와 같은 형태로 나타날 수가 있다.

나) 제11-12 흉추 사이의 손상

이 부위에는 하요추부 척수와 상요추부 신경근이 있다. 완전 마비가 되면 제4-5 요추 신경근의 지배를 받는 부위는 회복불능의 이완성(flaccid)마비가 되고, 제1-3 요추 신경근은 회복될 가능성이 있다. 천추 신경절은 마비는 되어 있어도 반사에 의한 조절 기능을 얻을 수 있다.

다) 제12 흉추-1 요추 사이의 손상

이 부위에서의 완전 마비는 척수 원추부의 손상이다. 장, 방광 조절기능은 영구히 이완성 마비를 보이나, 모든 요추 신경근은 회복의 가능성을 가지고 있다. 그러나 신경근이 절단된 경우에는 회복이 불가능하다.

라) 제2 요추 이하의 손상

척수 손상은 없고, 마미 내의 요추부 또는 천추부 신경근이 손상 받을 수 있고, 이에 따른 다양한 형태의 하지 및 배변 배뇨에 관련된 증상이 나타난다. 부분 손상의 경우는 신경 회복의 가능성이 높다.

1) 신경증상의 평가

가) 항문 주위 반사

항문 주위의 반사를 확인하는 것은 척수 및 원추의 완전 혹은 불완전 마비를 감별하는데 매우 중요하다. 구해면체 반사와 항문반사(anal wink)는 척수의 제3-4 혹은 제2-4 천골신경근이 관계하기 때문에 척수의 완전 마비는 이러한 반사가 회복되나, 항문 주위의 감각이 소실되고, 모족지의 배굴이 된다. 그러나, 원추의 완전마비에서는 구해면체 반사와 항문반사(anal wink)가 완전 소실된다.

나) 하지의 신경학적 평가

척추골절에서 마비에 의한 장애정도를 오랫동안 Frankel씨의 5급으로 분류하였으나, 근래 Bradford와 McBride는 Frankel 분류 D를 장과 방광의 기능장애에 따라 3가지로 세분한 변형된 방법을 흔히 쓰고 있다.

American Spinal Injury Association에서는 척추골절 환자에서 신경학적 손상에 의한 장애 평가를 위하여서는 28 감각고유영역(dermatome)에 바늘자극검사(pin prick; sharp/dull), light touch, deep anal sensation, 및 10개 근육의 근력검사를 요구하였다. 감각의 정도는 0, 1, 2, NT로, 근력의 정도는 0~5 및 5*, NT로 분류하여 측정하였다.

다. 방사선검사

흉요추부의 골절에서 방사선적 평가에 있었어도 가장 중요한 첫 단계는 양질의 단순 방사선 사진을 확보하는 것이다. 특히, 상부 흉추나, 흉요추 접합부에서 골다공증을 동반한 노인에서 척추골절을 발견하지 못하는 경우가 있기 때문에, 병력과 진찰소견을 근거로 한 임상적 의심을 가지고 세심한 탐색을 시행하여야 한다. 단순 방사선 사진에서 추경간 거리의 확대, 추체 후면의 전위, 후궁의 골절, 후관절의 골절-탈구, 추체의 설상 기형 및 후만 정도와 극돌기간 거리의 확대 등의 다양한 형태의 골절에 따른 특이 소견을 확인하여 일차적으로 안정성을 평가하고 분류하여야 한다.

그러나, 이러한 단순방사선 검사는 3차원적 분석이 되지 못하여 척추관의 협착 및 신경의 압박 정도, 후관절 및 후궁 등의 후방구조물의 손상을 정확히 평가할 수가 없고, 특히 중간주의 변화와 연부조직의 손상을 정확히 판정하기 힘들기 때문에, 전산화단층촬영과 자기공명술 검사를 시행하게 된다. 경추부의 손상에서는 주위 인대 및 추간판 등 연부조직의 변화와 척추관내 척수 변화의 관찰이 요구되어 자기공명술이 더욱 자주 요구될 수가 있다. 그러나, 흉요추부 특히 제2 요추 이하의 요추부에서는 마미신경으로 구성되어 있기 때문에, 대개가 전산화단층촬영으로 충분한 경우가 많다. 특히, 가격 문제, 단축된 촬영시간 등의 편이성 문제와 뼈의 3차원적 해석이 용이하다는 점에서 자주 이용되고 있다. 기본적으로 축방향의 영상뿐만 아니라 시상면상의 재구성을 통하여 상하 주위를 포함하여 중간주 및 후방주의 손상의 정도를 확인하는 것이 치료방법의 결정에 매우 도움이 된다.

자기공명영상진단은 척수 및 원추 손상을 동

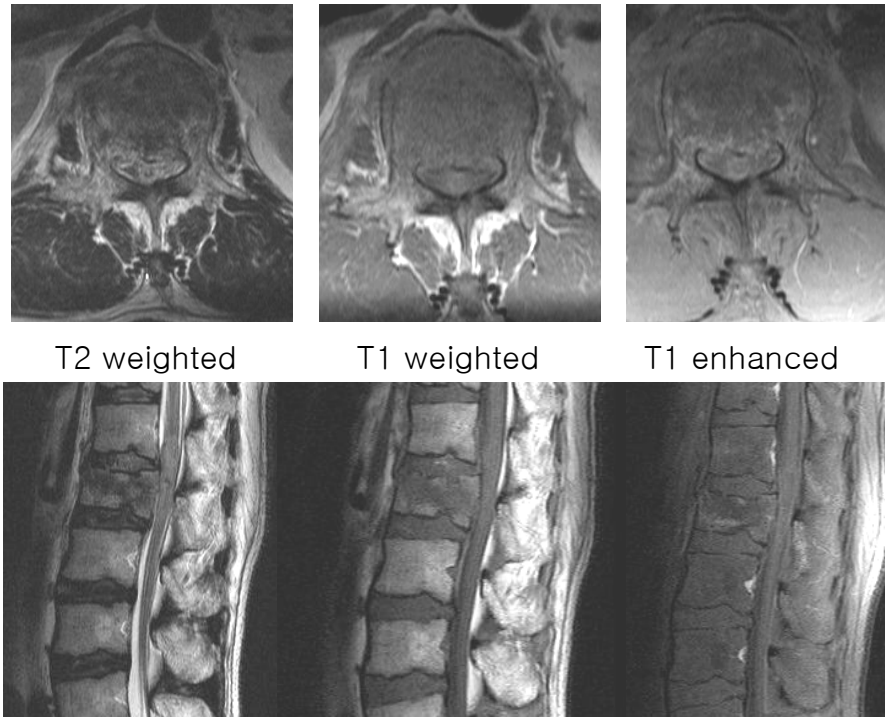

Fig. 4. MR images of the patient with complete injury of the conus medullaris demonstrates swollen conus medullaris with bleeding in its center as well as bony changes.

반한 흉추 혹은 흉요추 접합부에서 척수의 손상 상태의 확인이 요구되는 경우나, 급성 혹은 진구성 골절의 감별이 요구되는 경우, 노인에서 악성 종양의 전이에 의한 병적 골절이 의심되는 경우에는 시행하게 된다. 또한, 수술 전후에 척수 증상 등 신경증상이 악화되는 경우에는 자기공명영상진단이 가장 유용하다(그림 4).

4. 치료법

척수손상에 대한 응급처치 및 약물치료 등의 보존적 치료방법은 흉요추부 골절에서도 경추부 손상과 동일하다. 흉추 및 요추 골절의 치료 방법에 대해서는 최근 반세기 동안 다양한 분류법과 새로운 기기술이 개발되었으나, 지금까지도 보존적 처치 혹은 수술적 감압 및 기기술 등에 다양한 의견이 있다. 수술 방법에 있어서도 전방 혹은 후방도달법에 대한 이견이 있어 오고 있다.

아직까지도 이러한 다양한 이견이 있는 것이 현실이나, 그 치료는 (1) 척추관의 협착 및 신경손상, (2) 분류법에 따른 불안정성의 평가와 (3) 보존적 및 수술적 치료방법에 따른 문제점을 고려하여 결정하여야 하며, 요약 정리하면 아래와 같다.

가. 치료의 목적

척추 골절 치료의 목적은 신경손상의 회복

및 악화 방지, 정상만곡의 회복을 통한 만성 통증 예방, 기계적 안정성 부여 통한 조기 재활 및 사회복귀 도모하는 것이다. 이러한 목적을 달성하기 위하여 다양한 치료법들이 시도되어 왔는데, 신경 증상이 없고 기계적 안정성을 보이는 골절은 보존적 방법으로 치료하고, 기계적 또는 신경학적 불안정성이 있다고 판단되는 골절은 수술적 방법으로 치료하는 것이 대원칙이다.

나. 치료 방침

흉요추부 골절 환자의 치료에 있어서 가장 먼저 고려되어야 할 것은 경추부에서와 같이 신경학적 손상이 회복될 가능성이며, 신경관의 협착을 감압할 것인지, 전방 혹은 후방으로 할 것인지를 결정하고, 고정을 결정하여야 한다. 이를 요약하면, 그림 5와 같고, 구체적인 내용은 아래와 같다.

1) 척추관의 협착과 신경손상

신경학적 이상 정도와 척수강 폐쇄정도에 대해서는 이견이 있어 오고 있다. 척수강으로 밀려온 골편도 재모형을 거쳐 척추관 협착을 초래하지 않고 회복될 수가 있기 때문에, 절대적 수술의 적응증은 아니다. 골절편이 척추관의 50%이상을 침범하는 경우, 30도 이상의 후만변형, 골절과 탈구가 동반된 경우도 신경증상이 점차적으로 진행할 때 시행할 수 있다(Canale, 1998).

척추관협착정도와 신경손상과 관계는 Denis (1983)는 원추부와 마미신경총에서 척추관의 75%이상 협착 시에 신경학적 손상이 동반된다

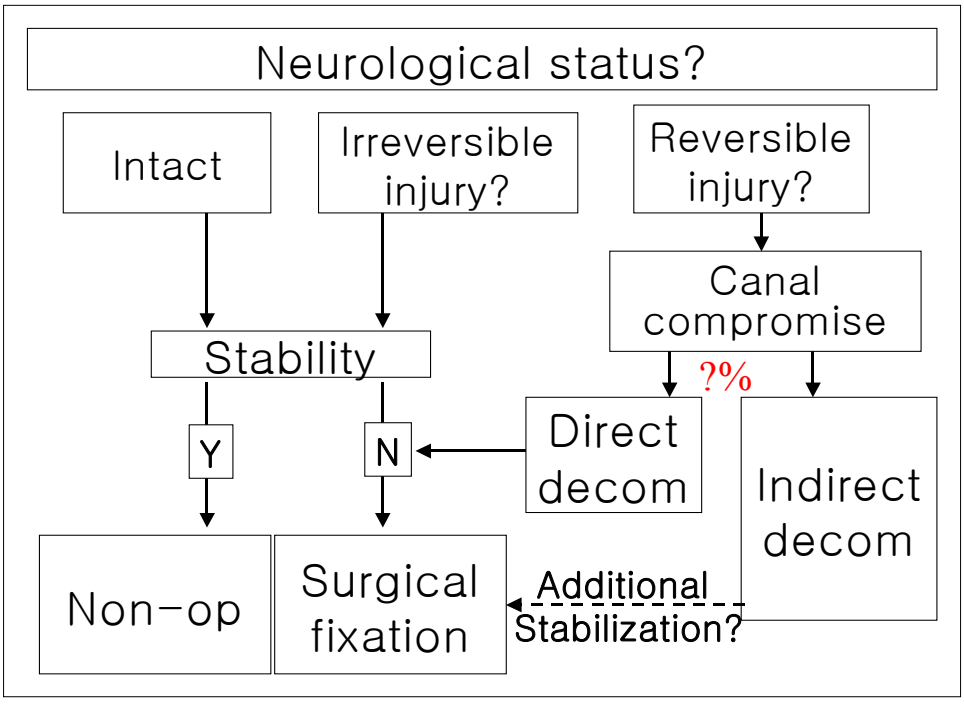

Fig. 5. Algorythm for the decision-making for the treatment of thoracolumbar spine fracture.

고 하였다. Hashimoto 등(1988)은 척추관협착정도가 상흉추부에서 35%이상, 원추 부위에서 45%이상, 마미신경총 부위에서 55%이상될 때 신경증상이 동반될 가능성이 크다고 하였다. 김영태 등(1988)에 의하면 상부원추에서 40.5% 원추부에서 47.1% 마미부에서 55%이상의 척추관협착시 신경증상이 동반될 가능성이 증가하였다고 보고하였다. 그러나 Lindahl 등(1983)의 보고에는 척추관의 협착정도와 신경손상과는 관계가 없고 초기 수상력에 관계한다 하였다.

척추관협착형태와 신경손상의 관계는 박인헌 등(1995)에 의하면 신경손상 환자의 65.8%에서 후방 구조물의 손상이 있었고, 완전마비의 경우 전례에서 후방구조물의 손상이 있었다고 보고하였고, 부위별 척추판내 협착률은 신경마비가 동반한 경우 흉추부에서 44%, 흉요추부에서 55%, 요추부에서 67%로, 상위부위가 다른 부위에 비해 적은 척추관협착으로 신경손상이 많았다고 하였다. Hashimoto 등(1988)은 전산화단층촬영후 척추관협착형태를 반월형, 편자형, 타원형 그리고 반원형으로 나누었는데, 이중 반월형, 편자형이 신경 손상이 더욱 높다고 하였으며 특히 편자형 경우에서 면적이 심하게 좁아지진 않았지만, 전후직경이 좁아짐으로 골편이 침범된 척추판의 면적 및 협착형태가 척추관내 신경조직의 손상여부에 중요하다고 보고하였다.

그러나, 임상에서 신경의 손상과 협착과의 관계에서 가장 먼저 고려하여야 할 문제점은 척수 및 원추의 완전 혹은 불완전 마비인지 혹은 마미신경총의 손상인지를 확인하고 그 예후를 추정하여 결정하여야 한다. 이에 따라 보다 확실한 직접적 감압이나, 기계적 안정성이 상대적으로 보존되는 간접감압을 시행할 것인지를 결정하게 된다.

간접감압술에 의한 수상후 척추관협착의 회복에 대하여서도 이견이 있다. Crutcher 등(1991)은 간접감압술에 의한 협착의 회복을 골절의 형태로 분석한 결과, Denis A형은 수상후 37.5%에서 술후 81.8%로 호전되었고, Denis B형은 33.7%에서 61.1%로 호전되었다고 하였다. 이는 Denis B형은 골절에서 후종인대의 손상이 동반된 경우가 많기 때문인 것으로 판단되었다. 또한 역전위된 피질골이 있을 시에 후종인대 손상을 의심하고 간접 정복술에 의해 잘 정복되지 않는다고 보고하였다. 안면환 등(1998)이 방출형 골절에서 간접감압의 효과 및 적응증에 대한 연구에서, 간접감압의 적응증은 척추관의 전후직경율이 마미신경총 부위에서는 33.5%, 원추부에서는 약 42%이고, 마미신경총 부위에서 약 13%로, 원추부에서 27%로 협착이 된 경우에는 금기라고 주장하였다.

이러한 결과는 심한 협착과 신경 손상이 합병된 경우에는 간접감압 보다는 전방 혹은 후방의 직접적인 감압이 바람직하다는 것을 의미한다.

2) 골절의 분류에 의한 안정성 평가

임상적으로 골절의 안정성을 평가하고, 합당한 치료법의 선택에는 McAfee 등의 분류법이 유용한 것으로 알려져 있다. 이 분류를 중심으로 안정성의 평가에 따른 치료법을 요약하면 다음과 같다.

가) 단순 압박 골절

대부분이 안정성골절로 보존적 처치를 시행한다. 그러나, 2~3개 추체에 심한 압박 골절로, 전방주가 50% 이상 압박되어 있고, 후만

변형이 20도 이상으로 후방인대의 파열이 의심되는 경우에는, 보존적 치료를 하면 후만 변형이 증가될 수 있으므로 수술적 치료를 고려할 수가 있다(신병준 등, 1997b).

나) 안정성 방출성 골절

수직 압박력에 의하여 전방 및 중간주가 손상되었으나, 후방주는 보존된 경우로, 그 손상의 정도에 따라 보존적 처치 및 수술적 처치에 대해 이견이 있다. 뒤에 기술될 보존적 처치에서 장기간의 침상안정에 따르는 문제점과 수술적 정복 및 고정에 따르는 문제점을 충분히 검토하여 수술 여부을 결정하여야 한다. 그러나, 일단 수술적 처치 시에는 골절의 고정과 협착의 진행에 따른 신경손상의 예방을 위하여, 대개 후방기기술을 이용한 고정 및 간접감압을 시도하는 것이 바람직하다.

다) 불안정성 방출성 골절

전방 및 중간주가 압박 손상되고, 후방주가 압박, 측굴 및 회전력에 의하여 손상된 골절로, 역학적 및 신경학적으로 불안정하여, 신경학적 손상과 후만이 진행되는 경향이 많다. 임상에서 이 형태 골절 치료에 문제가 되는 것은 먼저 안정성 골절과 불안정성 골절의 감별이고, 다음이 감압방법의 선택이다.

후방주의 손상 여부 및 그 정도를 파악하기 위해서는 진찰소견에서 압통의 여부, 전산화단층촬영, 필요하면 자기공명영상 등을 이용하여 후방구조물과 신경조직의 손상 정도를 확인하는 것이 요구된다. 일단 불안정성 골절로, 신경증상이 있거나 전방주의 압박이 50% 이상이고, sagittal index가 25도 이상이거나, 골편의 척추관 침범이 30-50% 이상이면, 수술적 치료를 시행하는 것이 바람직하다(Hashimoto 등, 1988; 신병준 등, 1997b; Karlson 등, 1997).

수술방법의 선택에 있어서, 신경손상이 없는 경우에는, 대부분이 후방으로 간접감압 혹은 단순고정으로 양호한 치료결과를 얻을 수가 있다. 그러나, 신경증상을 동반한 경우에는 척추관 협착의 정도, 후궁골절에 동반된 경막 파열 여부 등을 충분히 고려하여 결정하여야 한다. 일반적으로 심한 척추관의 협착과 신경손상을 동반한 골절에서는 직접감압을, 그렇지 않은 경우에는 간접감압법을 이용하는 것으로 알려져 있다. 그러나, 그 정도에 대해서는 다양한 의견이 있다. 그러나, 대부분의 보고에서 마미신경총 부위에서는 척추관이 약 30% 정도까지 압박된 경우에는 간접감압으로 충분히 효과를 얻을 수가 있으나, 안면환 등(1991)이 보고한 바와 같이, 마미신경총 부위에서 약 13%, 원추부에서 27%로 협착이 심한 경우에는 간접감압이 불가능하다. 그러나, 직접감압 시에 후방에 후궁골절을 동반하여 경막이 파열되고, 골절된 후궁에 신경근의 포착된 경우, 전방감압을 시행 시에는 신경학적 악화를 초래하기 때문에, 후방으로 직접감압을 먼지 시행하고, 전후방의 감압 및 고정을 시도하여야 한다(Garfin 등, 1985; Cammisa 등, 1989; Denis와 Burkus, 1991; 안면환 등, 1991; 신병준 등, 1997a; 신병준 등, 1997b).

라) 안전대 손상

Chance 골절은 골 조직을 통한 손상이어서 치유가 잘 되므로 과신전체간 석고고정으로 치료할 수도 있다. 그러나 수상 후 2-3주가 지난 경우에는 도수 정복이 되지 않으므로 수술적 치료를 한다. 인대형의 안전대 손상은 연부조직의 치유가 잘 되지 않아, 후에 통증 및 후만 변형이 나타날 수 있으므로 후방 고정술로 치료한다.

마) 굴곡-신연손상

이 골절은 전주는 압박되고, 중간주 및 후방주는 신연되기 때문에, 후방의 황색인대 등의 인대가 모두 파열되어 불안정하게 된다. 안전대 손상과 마찬가지로 수술은 후방의 단분절 고정을 시행하며, 손상기전의 반대로 정복 및 고정한다.

바) 전이성 손상

3주의 완전 손상으로 신경관이 어긋나게 된다. 골절 탈구에 의해 완전 마비가 발생한 경우에는 신경 회복의 가능성이 없으므로 감압술은 의미가 없으나, 조기 기동 및 재활치료를 위하여 후방 고정술을 하기도 한다(Krengel 등, 1993). 그러나 불완전 마비가 있는 경우에는 우선 척추의 안정된 정복과 고정을 위해서는 후방 고정술이 필요하지만 신경증상의 회복을 기대하여야 하므로 후방고정술 시 동시에 감압술을 시행하거나 술후 CT로 척추관의 상태를 확인한 후, 필요하면 이차적인 전방 감압술을 시행한다. 처음부터 전방 감압술 및 전방 고정술을 시행하는 것은 감압술에는 유리할 수 있으나 골절의 정복이 용이하지 않아 수술이 실패할 가능성이 있다. 후방 고정의 경우 굴곡-회전 손상은 불안정성의 정도에 따라 2-4개 분절을 고정한다.

3) 보존적 치료와 수술적 치료

가) 보존적 치료

(1) 적응증

대부분의 부골절 와 압박 골절, 골 조직을 통과하는 Chance 골절 및 척추관 침범이 심하지 않은 방출성 골절로 신경 압박 증상이 없거나 경미한 경우에 시행할 수 있다.

(2) 치료 방법

장기간의 침상 안정을 시키는 방법부터 과신전에 의해 골절을 정복한 후 체간 석고고정을 하는 방법, 일정 기간의 침상 안정후 보조기를 착용하는 방법, 처음부터 보조기도 착용하지 않고 바로 보행을 허용하는 방법 등 여러 가지가 있는데, 어떠한 방법을 선택할 것인지는 골절의 형태와 골절 부위, 환자의 나이 및 동반 손상의 여부에 따라 결정된다.

(3) 침상 안정기간

고전적인 방법은 골절을 점진적으로 정복한 후 12주간의 침상 안정으로 치료하는 Guttman (1949)의 방법이나 Weitzman(1971)은 조기에 기동을 시켜야 한다고 생각하여 추체의 압박 정도가 50% 미만인 안정성 골절의 경우 평균 8일간의 침상 안정후 바로 물리치료를 시행하고 보조기도 착용시키지 않았으나 매우 좋은 결과를 얻었고 Bedbrook(1975)은 불안정성 골절이라도 2-3주의 안정으로 임상적 안정성을 얻을 수 있기 때문에 도수 정복 후 6-8주간의 안정이면 충분하다 하였다. 척추관의 침범 정도가 50% 이하면 3-4일간 침상 안정 후 보조기를 착용시키고, 50% 이상이면 4-6주간의 침상 안정 후 보조기를 착용시켰다.

(4) 보존적 치료의 문제점

보존적 치료를 시행하여도 몇 가지 문제점이 있을 수 있는데, 첫째로 치료중 발생하는 신경증상의 악화(Davies 등, 1980; Denis 등, 1984; Mumford 등, 1993), 둘째, 후만 변형의 증가 (Mumford 등, 1938; Willen 등, 1984; Krompinger 등, 1986), 셋째는 골절부 또는 하요추부의 통증이 있으며, 그 외에 때로는 보존적 치료 후 어느 정도 시간이 경과한 후 척추관 협착증, 지연성 신경증상 악화 및 척추 불안정성 등이 발생하여 수술이 필요해질 수도 있다.

나) 수술적 처치

(1) 적응증

척추골절에서 수술이 필요한 경우를 크게 나누어 보면 첫째는 신경의 감압이 필요한 경우이고, 둘째는 불안정성 골절로 안정화를 요하는 경우이며, 셋째는 척추의 국소적 변형을 바로잡아야 하는 경우이다. 이와 같은 적응증은 전방수술법이나 후방수술법 모두에 적용되는 것인데 단지 신경압박을 위한 감암술을 주로 하여야 하면 전방수술법을, 골절의 안정화가 주목적이면 후방수술법을 우선적으로 사용하게 된다.

(2) 감압술

A. 직접 감압법

직접 감압술의 방법에는 전방 도달법에 의한 전방 감압술, 후방 도달법 후에 후측방 감압술 그리고 후궁 절제술후 직접 골편을 원위치로 밀어 넣는 후방 감압술이 있다(Bohlman와 Eismont, 1981; Kostuik, 1983; Kaneda 등, 1984; McAfee 등, 1985).

B. 간접 감압법

인대 신연(ligamentotaxis)에 의한 방법 : 골편의 척추관 점유율이 30-50%정도, 수상후 2-4일 이내에 수술을 하여야 한다. 골편의 척추관 점유율이 50%를 넘거나 CT상 골편이 회전되어 있는 경우는 골편에 연부 조직의 연결이 별로 없거나 적어, 인대 견인술로는 정복이 어려우므로 직접 감압법을 쓰는 것이 효과적이다(Garfin 등, 1985; Harrington 등, 1993; Sjostrom 등, 1996).

C. 감압술의 시기

Delamater 등(1991)는 빨리 감압을 해줄수록 신경 증상의 회복이 양호하다고 하였고 Krengel 등(1993)는 24시간 이내에 감압하여 Frankel 등급 상 평균 2.2등급의 회복을 보였다고 보고하였으며, Edward와 Levine(1989)는 9시간 이내에 수술한 경우 양호한 결과를 보였다고 보고하였다. Kostuik(1983)도 빨리 감압이 된 경우에 좀 더 좋은 결과를 보였다고 하였으나, McAfee 등(1985)은 신경 감압의시기와 신경 회복은 연관 관계를 보이지 않았다고 보고하였다.

(3) 골절의 안정화

흉추부는 골절의 안정화를 위하여 골 유합을 길게 하여도 문제가 없으나 흉요추 이행부나 요추부는 가동 운동 분절을 최대한으로 남겨 두어야 하므로 가능하면 짧게한다. 그러므로 흉추부의 골절은 기존의 Harrington또는 Harri-Luque방법으로 고정할수도 있으나, 요추부 골절 시에는 척추경 나사못 고정술이나 전방기기 고정술을 사용하는 것이 고정의 범위를 줄이는 방법이다.

(4) 변형의 교정

압박 골절 및 방출성 골절시에 정복의 방법으로는, 첫째, cantilever bending을 이용하여 골절을 정복하거나, 둘째로 나사못의 경부에 5-15도의 각을 미리 만들어 정복에 이용하는 방법, 셋째는 금속봉을 회전시키는 방법 등이 있고 골절 탈구의 정복은 Harrington outtrigger를 이용하여 신연력을 가하여 정복을 시행하는데 정복 중 영상증폭기로 신연의 정도를 확인하여 과신연 되는 일이 없도록 해야한다.

(5) 전방 및 후방 도달법의 선택

흉요추부의 방출성 골절로 골편의 척추관 침범 정도가 50% 미만이면 인대 신연술에 의한 후방 고정을, 50% 이상이면 직접적인 전방 감압 및 전방 고정을 우선 생각한다. 제 2 요추 이하의 방출성 골절은 전방 고정술이나 후방 고정술을 하는데, 경막의 손상에 의한 척추

신경근의 포착이 의심되면 추궁 절제술을 동시에 시행하여야 하며, 골단판의 분쇄가 심하여 술 후 교정의 소실 및 금속의 파손이 예상되는 경우에는 후방 수술 시 추간판간의 유합술을 시행하거나 추후 전방 유합술로 전방주를 보강하여 주는 것이 좋다. 골절-탈구 시에는 전방 도달법으로는 해부학적 정복이 어려우므로 후방 도달법으로 정복을 한 후, 필요에 따라 전방 수술을 시행할 수도 있으며, 안전대 손상은 후방 구조물의 신연 손상이 주이므로 역시 후방 도달법으로 치료하는 것이 좋다(Daniaux 등, 1991).

결 론

보존적 처치? 혹은 수술적 처치? 전방 혹은 후방 도달법?

이상에서 요약한 바와 같이 그 치료의 결정에 있어서 나름대로의 장점과 단점이 있다. 으러나, 그 치료법의 선택에 있어서 쉽지가 않다. 비교적 최근에 발표된 Gertzbein(1992)이 SRS (Scoliosis Research Society)에서 1,019명을 대상으로 다기관 연구를 통해 치료 방법 및 골절 형태 등의 다양한 요소와 치료 결과의 상관관계를 분석한 결과를 소개하여 치료방법의 선택에 지침을 삼고자 한다.

1) 안전대는 심한 신경손상의 발생을 감소시켰다.
2) 골절-탈구는 신경학적 손상을 자주 동반하고, 압박 및 굴곡-신연 손상은 신경손상의 발생이 적었다.
3) 완전신경마비가 척수가 있는 위치에서 마미신경총이 있는 위치보다 자주 발생하였다.
4) 방출형 골절에서 척추관의 압박과 신경학적 손상이 약한 상관관계가 있었다.
5) 수술적 처치가 보존적 처치에 비해 훨씬 양호한 신경학적 기능의 회복을 유도하였다. 그러나, 회복율 자체는 통계적으로 의미있게 차이가 있지 않았다.
6) Frankel 혹은 Motor index scale을 이용한 평가에서는 전방 수술이 후방 수술에 비해 유의한 차이가 없었으나, MaNabe scale을 이용한 분석에서는 전방 수술이 신경학적으로 양호한 회복을 나타내었다.
7) 수술 전에 신경학적 악화로 수술을 시행한 경우에 전방 수술이 비수술적 방법 이나 모든 수술적 방법 중에 가장 양호하였다.
8) 방광의 기능장애와 골절 양상과 상관관계가 있었다. 골절-탈구에서는 방광기능이 소실, 방출형 골절에서는 기능장애를, 압박 골절 및 굴곡-신연 손상에서는 정상 기능이었다.
9) 전방수술이 방광의 완전 장애에서 부분 장애로 회복시키는데 도움이 되었다.
10) 2년 추적조사에서 30도 이상의 후만은 심한 요통과 상관관계가 있었다.
11) 수술한 환자에서 비수술 환자에 비해 심한 통증을 적게 호소하였다.

이상의 결과가 현재까지의 흉요추부 골절에 대해서는 가장 큰 규모의 연구결과의 하나로 우리에게 제시한 바가 크다고 생각한다.

참 고 문 헌

김영태, 서재곤, 이중명, 양성범: 흉요추부 골절에 시행한 전방유합 및 기구 고정술. 대한정형외과학회지 23: 157-164, 1988.

박인헌, 이기병, 송경원, 이진영, 김익지: 흉요추부 불안정성 골절시 척추강의 협착정도와

신경손상과의 관계. 대한정형외과학회지 30 (6): 1631-1637, 1995.

신병준, 김상기, 서유성, 김연일, 나수균, 최창욱: 요추부 방출성 골절시의 경막파열 및 신경근 포착. 대한척추외과학회지 4: 98-105, 1997a.

신병준, 김상기, 이병일, 김연일, 나수균, 최창욱: 흉요추부 및 요추부 방출성 골절에서 척추 후방주 손상에 대한 고찰. 대한척추외과학회지 4: 67-73, 1997b.

안면환, 류재만, 서재성, 안종철, 인주철: 방출형 흉요추부 골절시의 경막파열에 대한 관찰. 대한정형외과학회지 26: 1205-1212, 1991.

Bedbrook GM: Treatment of thoracolumbar dislocation and fracture with paraplegia. Clin Orthop 112: 27-43, 1975.

Bohlman HH and Eismont FJ: Surgical technique of anterior decompression and fusion for spinal cord injuries. Clin Orthop 154: 57-67, 1981.

Cammisa FP, Eismont FJ and Green BA: Dural laceration occuring with burst fractures and associated laminar fractures. J Bone Joint Surg 71-A: 1044-1052, 1989.

Canale S. Terry: Thoracic and Lumbosacral fracture In Campbell's operative Orthopaedics. 9th ed.: 2747-2775, 1998.

Crutcher II JP, Anderson PA, King HA and Montesan PX: Indirect spinal canal decompression in patients with thora-columbar burst fractures treated by posterior distraction rods. J spinal disorder 4(1): 39-48.1991.

Daniaux H, Seykora P, Genelin A, Lang T and Kathrein A: Application of posterior plating and modifications in thoracolumbar spine injuries. Spine 16: 125-133, 1991

Delamarter RB, Sherman JE and Carr JB: Cauda equina syndrome: neurologic recovery following immediate, early or late decompression. Spine 16: 1022-1028, 1991.

Denis F and Burkus JK: Diagnosis and treatment of cauda equina entrapment in the vertical lamina fracture of lumbar burst fractures. Spine 16(S): 433-439, 1991.

Denis F: The three column spine and its significance in the classification of acute thoracolumbar spinal injuries. Spine 8: 817-831, 1983.

Edwards CC and Levine AM: Complications associated with posterior instrumentation in the treatment of thoracic and lumbar injuries. In Garfin SR(ed):Complications of spinal surgery. Williams & Wilkins, Baltimore, 1989, pp164-199.

Garfin SR, Mowery CA, Guerra J and Marshall LF: Confirmation of the posterolateral technique to decompress and fuse thoracolumbar spine burst fractures. Spine 10: 218-228, 1985.

Gertzbein SD: Scoliosis Research Society. Multicenter spine fracture study. Spine 17-5: 528-540, 1992.

Gertzbein SD: Spine Upadte. Classification of Thoracic and Lumbar Fractures. Spine 19: 626-628, 1994.

Guttmann L: Surgical aspects of the treatment of traumatic paraplegia. J Bone

Joint Surg 31(B): 399-403, 1949.

Harrington RM, Budorick T, Hoyt J, Anderson PA and Tencer AF: Biomechanics of indirect reduction of bone retropulsed into the spinal canal in vertebral fracture. Spine 18: 692-699, 1993.

Hashimoto T, Kaneda K and Abumi K: Relationship between traumatic spinal canal stenosis and neurologic deficits in thoracolumbar burst fractures. Spine 13: 1268-1272, 1988.

Holdsworth F: Fractures, dislocations, and fracture-dislocations of the spine. J Bone Joint Surg Am 52: 1534-1551, 1970.

Holdsworth FW and Hardy A: Early treatment of paraplegia from fractures of the thoraco-lumbar spine. J Bone Joint Surg 35(B): 540, 1953.

Kaneda K, Abumi K and Fujiya M: Results of anterior decompression and stabilization with anterior instrumentation. Spine 9: 788-795, 1984.

Karlson MK, Hasserius R, Sundgren P, Redlund-Johnell I and Ohlin A: Remodeling of spinal canal deformed by trauma. J Spine Dis 10: 157-161, 1997.

Katznelson AM: Stabilisation of the spine in traumatic paraplegia. Paraplegia;7: 33 - 37, 1969.

Kostuik JP: Anterior spinal cord decompression for lesions of the thoracic and lumbar spine, techniques, new methods of internal fixation results. Spine 8: 512-531, 1983.

Krengel WF III, Anderson PA and Henley MB: Early stabilization and decompression for incomplete paraplegia due to thoracic level spinal cord injury. Spine 18: 2080-2087, 1993.

Lindahl S, Willen J and Irstam L: Computed tomography of bone fragments in the spinal cal. Spine 8: 181-187, 1983.

Magerl, F, Aebi M, Gertzbein, SD, Harms J and Nazarian S: A comprehensive classification of thoracic and lumbar injuries. European Spine Journal: Official Publication of the European Spine Society, the European Spinal Deformity Society, and the European Section of the Cervical Spine Research Society 3(4): 184-201, 1994.

Malberg MI: A new system of classification for spinal injuries. The Spine Journal 1: 18-25, 2001.

McAfee PC, Bohlman HH and Yuan HA: Anterior decompression of traumatic thoracolumbar fractures with incomplete neurological deficit using a retroperitoneal approach. J Bone Joint Surg 67(A): 89-104, 1985.

McAfee PC, Yuan HA, Frederickson BE and Lubicky JP: The value of computed tomography in thoracolumbar fractures. J Bone Joint Surg 64(A): 461, 1983.

McCormack T, Karaikovic E and Gaines RW: The load sharing classification of spine fractures. Spine 19(15): 1741-1744, 1994.

Munro AHG and Irwin CG: Interlocked

articular processes complicating fracture-dislocation of the spine. Br J Surg 25: 621, 1938.

Sjostrom L, Karlstrom G, Pech P and Rauschning W: Indirect spinal canal decompression of burst fractures treated with pedicle screw instrumentation. Spine 21: 113-123, 1996.

Weitzman G: Treatment of stable thora-columbar spine compression fractures by early ambulation. Clin Orthop 76: 116-122, 1971.