

# LiF-maleic acid 첨가 calcium aluminate 골시멘트 및 CA-PMMA 복합 골시멘트가 백서 두개골 결손부 치유에 미치는 영향

신정아<sup>1</sup> · 윤정호<sup>1</sup> · 오승한<sup>2</sup> · 백정원<sup>1</sup> · 최세영<sup>2</sup> · 김종관<sup>1</sup> · 최성호<sup>1</sup>

연세대학교 치과대학 치주과학교실, 치주조직재생연구소, BK21 의과학사업단<sup>1</sup>,  
연세대학교 공과대학 세라믹 공학과<sup>2</sup>

## I. 서론

치주치료의 최종 목적은 질환의 진행을 정지시키는 것뿐만 아니라 이미 파괴된 지지조직들을 기능적으로 재생시키는 데 있다<sup>1)</sup>. 현재 파괴된 골조직의 재생에 대한 연구가 동물과 사람에서 이루어졌으며, 많은 재료와 다양한 수술 방법이 이용되어져 왔다.

골 결손부의 재생 및 기능적 회복을 위한 골 이식술은 많은 임상적인 시도와 동물 실험에서 좋은 결과를 나타내었다. 골의 결손부위에 보다 많은 양의 골을 형성시키기 위하여 다양한 종류의 골 이식재 (bone graft material)가 사용되며, 이식하는 골의 종류에 따라 자가골 이식(Autogenous bone graft), 동종골 이식(Allogenic bone graft), 이종골 이식(Xenogenic bone graft) 및 합성골 이식(Synthetic bone graft)으로 분류할 수 있다<sup>2-4)</sup>. Schallhorn은 이식 재료의 선택에 있어서 몇 가지 조건들을 제시하였다<sup>5)</sup>. 생물학적 적합성, 예측성, 임상적 실행 가능성, 최소한의 수술 위험성 및 후유증 등의 조건을 내세웠으나 이상의 모든 조건을 만족시키는 이식재를 찾는다는 것은 어렵다고 하였다.

이 중 가장 좋은 결과를 보이는 자가골 이식의 경우 수년간 치조골 결손부위에서 사용될 때 임상적으

로 성공적인 결과를 나타내었으나<sup>6)</sup> 부가적인 수술 부위가 필요하고, 골유착 유발, 치근흡수, 큰 결손부의 경우 충분한 양을 얻을 수 없다는 제한점을 지니고 있다<sup>7)</sup>. 동종골 이식이나 이종골 이식의 경우 광범위한 골 결손 부위에 이식하기가 적합하고 환자에게 부가적인 외상을 주지 않는 장점이 있으나, 질환의 전염 가능성과 이식 항원에 대한 거부반응을 나타낼 우려가 있다<sup>8-9)</sup>.

이와 같은 단점을 보완하는 방법으로 최근 가장 각광받고 있는 것이 합성골 이식이다. 합성골 이식은 생체적합성이 있는 인공재료를 사용하는 방법으로, 사람 또는 동물이 아닌 인공재료로 제작되기 때문에 충분한 양을 얻을 수 있다. 그러나, 현재 사용되고 있는 대부분의 인공재료들은 골 유도능력이 없이 단순한 골 전도능력만을 나타내고 있으므로 이에 대한 개선책이 필요하다.

결손골 수복 및 골조직 재생을 위하여 합성골 이식법을 채택할 경우 사용되는 재료는 먼저 생체활성이 우수하여 생체 내에서 쉽게 반응하여 골과 강한 결합을 유도할 수 있어야 하며, 생체 내에서 이물반응(Inflammatory reaction)에 의한 염증 발생이 없어야 한다. 또한 골과 인공재료간의 반응이 느린 경우, 골수복은 가능하나 짧은 기간 내에 골조직 재생이 어

\*이 논문은 2001년도 한국학술진흥재단의 지원에 의하여 연구되었음(KRF-2001-042-E00112)

교신 저자: 최성호, 서울특별시 서대문구 신촌동 134 연세대학교 치과대학 치주과학교실, 우편번호: 120-752

려우므로 작은 하중에도 쉽게 골과 분리되는 문제점을 나타낼 수 있으므로 단기간 내에 주변 조직과 결합하여 골화되어야 한다<sup>10-11)</sup>.

1971년 생체활성 유리가 골과 화학적 결합을 이룬다는 발견<sup>12-14)</sup> 이후로, 수많은 종류의 bioactive glass<sup>15,16)</sup>, glass-ceramics<sup>17,18)</sup>, hydroxyapatite(HA)<sup>19)</sup>, calcium phosphate<sup>20)</sup> 및 복합재료 등이 연구되어져 왔다. 생체활성 재료로 사용되기 위해 요구되는 특성들은 뛰어난 생체친화성, 높은 기계적 강도 그리고 표면에 HA의 형성여부이다. 특히, HA 형성 메카니즘은 주로 생체재료로부터 체액 내로  $Ca^{2+}$  이온이 유리되어 체액 내의 과포화도를 증가시켜 HA를 형성한다. 따라서 HA의 핵생성과 결정성장은 체액으로부터  $Ca^{2+}$  이온과  $P^{5+}$  이온의 반응속도에 의해 조절된다. 결국 생체재료 내의 Ca가 HA를 형성하는데 중요한 역할을 담당하고 있음을 알 수 있다. Alumina ( $Al_2O_3$ )는 대표적인 고강도 합성골 이식재로서 지난 수십 년 간 정형외과에서 많이 사용되어 왔다.  $Al_2O_3$ 는 20~30 GPa의 경도를 보이며, 생체 내에서 주변 골과의 마찰에 의한 마모 및 손상이 거의 없는 대표적인 생체비활성 재료 중의 하나이다. 이러한 특성으로 인하여  $Al_2O_3$ 는 인공관절 대체재로서 이상적인 면을 나타낸다.

이러한 Ca의 우수한 생체활성능력과  $Al_2O_3$ 의 뛰어난 기계적인 특성을 접목시켜 개발된 것이 calcium aluminate( $CaO \cdot Al_2O_3$ ) 골시멘트이다. Calcium aluminate는 50 mol%의 CaO를 함유하고 있어 생체 내에서  $Ca^{2+}$  이온이 다량 용출될 경우 과포화된 Ca-P 반응에 의한 HA의 생성이 쉬우므로 우수한 생체활성을 나타낼 수 있으며, 수화반응에 따른 40°C 미만의 낮은 발열량으로 인하여 생체 내에서 골 및 섬유세포의 열적 괴사를 방지할 수 있으므로 새로운 생체활성 골시멘트로의 이용 가능성이 높다.

본 연구에 사용된 결손골 수복용 calcium aluminate 골시멘트는 주성분이 CaO와  $Al_2O_3$ 이며, 우수한 화학적 내구성이 특징인 시멘트로서 기존에 사용되고 있는 PMMA계 골시멘트의 높은 발열에 따른 문제점을 개선할 수 있을 뿐만 아니라 오 등<sup>21)</sup>이 국내 및 해외에 걸쳐 생체재료로 처음으로 연구한 재료이다.

그러나 산업용 calcium aluminate cement를 결손골 수복용 골시멘트로 임상에서 실질적으로 사용하기 위해서는 기존의 경화시간(약 7시간)을 60분 이내로 단축시켜야 하고, 초기강도(24시간 후, 약 60 MPa)를 100 MPa이상 증가시켜야 하며, 생체 내에 장기간 삽입했을 때, 강도의 저하가 적어야 한다. 이러한 calcium aluminate 골시멘트의 느린 경화시간과 낮은 초기 강도를 보완하기 위한 방법으로 경화촉진제인 LiF와 강도증진제인 maleic acid를 사용하는 방법이 있다.

lithium계 화합물은 물 속에서 쉽게 이온화되며 반응성이 우수하다는 장점을 가지고 있고, Wagner 등<sup>22)</sup>은 calcium aluminate 골시멘트에 다양한 농도의 LiF를 첨가하여 경화시간을 230분에서 4~8분 이내로 단축시켰다고 보고하였다. 그리고 maleic acid는 치과용 시멘트인 glass ionomer cement의 액으로 사용되는 polycarboxylic acid 계열의 한 성분으로서 분말과 산·염기 반응을 통하여 입자간의 강한 결합을 만들어 강도를 증진시킨다<sup>23-25)</sup>.

한편 John Charnley에 의해 처음 개발된 polymethylmethacrylate(PMMA)계 골시멘트는 임상적으로 결손골 수복 및 인공관절 대체재 고정용으로 주로 정형외과 영역에서 사용되어져 왔다<sup>26)</sup>. PMMA계 골시멘트는 전형적인 생체비활성(bioinert) 시멘트로서 생체 내에서 골과의 화학적 반응 없이 그 상태를 유지하게 된다<sup>27)</sup>. 이러한 PMMA계 골시멘트의 가장 큰 단점은 약한 기계적 물성과 높은 발열 특성이다. 반복적인 하중이 시멘트에 가해질 경우, 주변 골과의 마모에 의해 크랙이 발생되며 이러한 크랙이 결국 골시멘트의 파괴를 가져온다<sup>28)</sup>. 높은 발열량은 골과 조직의 괴사를 유발시킬 수 있고, 이식재의 고정을 약화시킬 수 있다. 이러한 발열현상은 중합 개시제와 촉진제간의 산화·환원 반응에 의해 조절되므로, 개시제와 촉진제의 혼합비율을 조절하여 중합시 발생하는 발열온도를 골과 연조직 괴사가 일어나지 않는 47°C 이하로 조절할 수 있다. 또한 PMMA계 골시멘트의 기계적 물성을 증진시키는 한가지 방법으로 무기필러를 첨가할 수 있다. 이와 같은 방법에 의해서 발열온도가 조절된 PMMA에 무기필러로 calcium

Table 1. Study design

Group	Treatment	2 weeks	8 weeks
Control	No treatment	5	5
Exp. 1	Calcium aluminate bone cement + LiF-maleic acid	5	5
Exp. 2	CA-PMMA composite bone cement	5	5

aluminate를 혼합하여 생체활성과 기계적 물성이 증진된 calcium aluminate-polymethylmethacrylate (CA-PMMA) 복합 골시멘트가 개발되었다.

이와 같이 몇 가지 방법으로 제조된 골시멘트에 대해서, 실험조성에 따라 경화거동 및 기계적 특성을 평가하고 한천중층법(agar diffusion test, ISO 7405)<sup>29)</sup>를 이용한 세포독성평가와 토끼혈을 이용한 용혈성(hemolysis, ISO 10993)<sup>30)</sup> 실험을 수행하여 모든 실험에서 가장 우수한 물성을 나타내는 실험조성을 선택한 후 유사체액(simulated body fluid)을 이용한 생체의 실험 (*in vitro test*)<sup>31)</sup>을 수행한 바 있다.

이에 본 연구에서는, 상기와 같은 연구과정을 거쳐 빠른 경화시간(60분 이내), 낮은 발열온도(47°C 미만) 및 높은 초기강도(24시간 이후, 100 MPa)를 갖도록 제조된 LiF-maleic acid가 첨가된 calcium aluminate(LM-CA) 골시멘트와 CA-PMMA 복합 골시멘트를 외과적으로 형성된 백서 두개골 결손부에 이식하여 골과의 결합성 및 주변 조직 반응을 조직학적으로 관찰, 평가하여 다소의 지견을 얻었기에 이를 보고하는 바이다.

## II. 연구재료 및 방법

### 1. 연구재료

#### 1) 실험동물

본 연구에서는 체중 250-300g의 웅성 백서 (Sprague Dawley rat) 30마리를 사용하였다. 실험동

물은 연세임상의학연구센터에 의한 관리에 따랐다.

#### 2) 실험재료

두개골 결손부에 적용할 실험재료로는 연세대학교 공과대학 세라믹공학과에서 제조한 LiF-maleic acid가 첨가된 calcium aluminate 골시멘트(LM-CA 골시멘트)와 polymethylmethacrylate(PMMA)와 calcium aluminate를 혼합한 CA-PMMA 복합 골시멘트를 사용하였다. 사용된 calcium aluminate 골시멘트의 입자크기는 3.5 $\mu$ m 였다.

## 2. 연구방법

#### 1) 실험군 설정

두개골 결손부에 아무 것도 이식하지 않은 군을 대조군으로, LM-CA 골시멘트를 이식한 군을 실험 1군으로, CA-PMMA 복합 골시멘트를 이식한 군을 실험 2군으로 설정하였다. 각 군당 10마리씩이며 슬후 2주, 8주의 치유기간을 두고 희생하여 관찰하였는데, 각 주당 5마리씩 설정하였다(Table 1).

#### 2) 두개골 결손부 형성 및 외과적 처치

각 군의 백서를 염산 케타민\*(50mg/ml)과 럽폰을 근육주사(70mg/kg)하여 마취하였다.

두부의 털을 깎고 povidone iodine으로 소독한 후 고정하였다. 수술 부위를 소량의 2% lidocaine (1:10 만 epinephrine 함유)으로 침윤마취한 후 전두골 전방부에서 후두골 후방부까지 정중부를 따라 두피를

\* 케타민 Ketalar, Yuhan Co., Seoul, Korea

+ trephine bur, 3i, FL, USA

‡ Ethilon®, Ethicon, Edinburgh, Scotland, UK

절개하여 두개골의 상면을 노출시켰다. 8mm trephine bur<sup>†</sup>를 이용하여 경뇌막(dura mater)에 손상을 주지 않도록 하면서 지름 8mm의 원형 결손부를 형성하였다(Figure 1, 2). 대조군에는 아무 것도 이식하지 않고 실험 1군에는 LM-CA 골시멘트를, 실험 2군에는 CA-PMMA 복합 골시멘트를 위치시킨 후 두피를 덮어 Ethilon<sup>®</sup>으로 봉합하였다. 1주일 후 발사하였으며 실험 후 2주, 8주 각 군당 5마리씩 실험 동물을 희생시키고 두개골을 절제하였다.

### 3) 조직학적 관찰

절제해낸 조직을 10% formalin에 고정한 후 대조군은 5% nitric acid에 넣어 탈회시킨 후 파라핀 포매하였다. 이 블록을 3 $\mu$ m 두께로 결손부의 중앙부에서 관상면으로 절단하여 블록 당 4장의 슬라이드를 제작하였다. 이를 Hematoxylin-Eosin(H-E) 염색법으로 염색하였다. 한편, 실험군은 고정 후 Villaneuva 염색법으로 염색하고 resin 포매하였다. 이 블록을 Milling saw를 이용하여 400 $\mu$ m~500 $\mu$ m의 두께로 결손부의 중앙부에서 관상면으로 절단한 후 연마하여 최종적으로 20 $\mu$ m 두께의 표본을 얻었다. 이후 표본들을 광학현미경으로 관찰하였다.

## III. 결과

### 1. 조직학적 관찰

#### 1) 대조군

##### ① 2주 소견 (Figure 3)

창상부위는 얇고 성긴 섬유성 결합조직에 의해 채워져 있었고 출혈 및 육아조직이 관찰되었다. 신생골은 주로 결손부 변연과 하방 경뇌막 주위에 국한되어 삼각형 형태로 형성되어 있었다. 신생골 상방의 골막은 불연속적이어서 연조직의 치유가 아직 진행중인 소견을 관찰할 수 있었다. 신생골은 조골세포에 의해 둘러싸여 있고 주위로 염증세포가 관찰되었다.

##### ② 8주 소견 (Figure 4)

2주와 비교해서 결합조직이 더 균일한 밀도를 보이고 골막과 경뇌막이 연속적으로 이어져 있는 양상과 함께 혈관이 더 많이 증식해 있는 것을 볼 수 있었다. 잘 정돈된 섬유 다발 사이로 방추형의 섬유모세포가 많이 관찰되었다. 2주와 비교해서 골 생성량은 더 증가된 양상을 보였다. 결손부 변연의 신생골은 신생골 말단부에 비해 더 균일하고 성숙해지는 소견을 관찰할 수 있었다. 신생골 말단에는 골성조직(osteoid)이 관찰되고 그 전방으로 조골세포가 열리어 있었다. 결손부의 대부분은 성긴 결합조직으로 채워져 있었다.

### 2) 실험군

#### A. 실험 1군 : LM-CA 골시멘트

##### ① 2주 소견 (Figure 5, 6)

골막과 뇌경막 연속적으로 이어져 있는 양상과 함께, 결손부의 대부분을 성긴 섬유성 결합조직이 채우고 있고, LM-CA 골시멘트 입자들이 이러한 결합조직 내에 산재되어 있다. 결손부 변연주위로 제한된 골형성이 관찰되며, 이러한 신생골과 LM-CA 골시멘트 입자들이 결합하거나 밀접하게 접촉하고 있는 양상이 나타난다. 결손부 조직내에 전반적으로 염증세포가 관찰된다.

##### ② 8주 소견(Figure 7)

2주에 비해 LM-CA 골시멘트와 결손부 변연골과의 결합양상이 더 뚜렷하게 나타난다. 결손부내의 섬유성 결합조직은 더 치밀해져 있으나, 신생골 형성 및 조골세포는 나타나지 않는다. 결손부 조직내에 전반적으로 염증세포가 관찰된다.

#### B. 실험 2군 : CA-PMMA 복합 골시멘트

##### ① 2주 소견 (Figure 8, 9)

창상부위에 출혈 및 육아조직이 관찰된다. CA-PMMA 복합 골시멘트가 하나의 덩어리를 이루고 있으며 섬유성 결합조직에 의해 피막화 되어 있다. 내부에는 기포로 보이는 구조 이외에 주변조직이 ingrowth되어 들어온 양상은 보이지 않는다. CA-PMMA 복합 골시멘트와 골계면 사이에는 상당량의

섬유조직과 세포기질이 게재되어 있다. 소량의 신생골이 결손부 변연 주위와 경뇌막의 deep layer에 형성되어 있으나, CA-PMMA 복합 골시멘트와 잔존골과의 결합양상은 나타나지 않는다. 결합조직내에 염증세포가 관찰된다.

#### ② 8주 소견 (Figure 10)

2주에 비해 결손부 변연에서 신생골 형성이 증가되어 있으나, CA-PMMA 복합 골시멘트는 치밀한 섬유성 결합조직에 의해서 피막화되어 있다. 형성된 신생골은 2주에 비해 더 성숙된 소견을 보이나, 생성량은 대조군에 비해 크지 않다. 2주 소견에 비해 결합조직이 정돈되어 있으나 기존골과 결합양상은 나타나지 않으며, 결합조직 내에 염증세포가 관찰된다. 결손부 변연과 CA-PMMA 복합 골시멘트 사이의 결합조직 내에 신생혈관이 자라 들어움이 보인다.

### IV. 총괄 및 고찰

최근까지 이상적인 골대체물을 찾기 위한 많은 연구가 진행되어져 왔는데, 합성골 이식재로 calcium phosphate, ceramics, calcium carbonate, polymer, bioactive glass 등이 있으며, 임상적 연구에서 만족할 만한 임상적인 반응이 있었음이 보고되었다<sup>32-34)</sup>.

합성골 이식법에 사용되는 재료는 생체내에서의 반응 정도에 따라 생체불활성(Bioinert), 생체활성(Bioactive) 및 생체흡수성(Biodegradable) 재료로 구분된다<sup>35)</sup>.

생체불활성 재료는 생체 내에서 체액과 반응하지 않고 골 내 수복되어 있는 재료로서 주로 다공성 표면을 형성시켜 조직 내의 교원질 섬유가 침투되어 골과 결합을 유지하나 골과 직접적인 반응을 하지 않으므로 골과 재료사이에 분리된 계면이 생성되며, 큰 하중을 받았을 경우 재료와 골이 분리될 우려가 있다. 대표적인 생체불활성 재료로 Al<sub>2</sub>O<sub>3</sub>, ZrO<sub>2</sub> 및 carbon 등이 있다.

생체활성 재료는 생체 내에서 체액과 반응하여 골과 결합을 이루는 재료로서 재료 표면에 반응층을 형성하여 골과 강한 결합을 이루고 있으나, 생체 내

에서의 느린 생분해 속도로 인하여 단기간내 골과의 결합이 어려우므로 생분해 속도의 조절이 생체활성 재료에 있어서 가장 핵심사항이다. 대표적인 재료로 hydroxyapatite, bioactive glass 및 glass-ceramics 등이 있다.

생체흡수성 재료는 생체 내에서 흡수되어 완전히 골화되는 재료로서 생분해 속도가 빠르므로 단기간 내에서 완전히 분해되어 쉽게 골화되지만 기계적 물성이 낮으므로 하중받는 부위의 골결합에는 사용이 부적합하다. calcium phosphate,  $\beta$ -tricalcium phosphate 등이 대표적인 생체흡수성 재료이다.

Smith<sup>36)</sup>가 세라믹을 경조직 재건에 이용할 수 있다고 제안한 이래 많은 연구가 행해져 왔다. Ca의 우수한 생체활성능력과 Al<sub>2</sub>O<sub>3</sub>의 뛰어난 기계적인 특성을 접목시켜 개발된 것이 calcium aluminate(CaO · Al<sub>2</sub>O<sub>3</sub>)로, Hammer III 등<sup>37)</sup>은 calcium aluminate로 제조된 치근 임플란트가 tissue adherence 및 host acceptance에 있어서 우수한 성질을 나타내었다고 보고하였고, Hentrich 등<sup>38)</sup>은 calcium aluminate가 ZrO<sub>2</sub>와 Al<sub>2</sub>O<sub>3</sub>에 비하여 mineralization이 우수하다고 보고하였다. 그러나 calcium aluminate 골시멘트의 느린 경화시간(180 분)과 낮은 초기강도(24시간 후, 60.1 MPa)로 인하여 결손골 수복용 생체활성 골시멘트로 사용하기에는 많은 문제점이 있다<sup>39)</sup>. 이러한 calcium aluminate 골시멘트의 느린 경화시간과 낮은 초기강도를 보완하기 하기 위한 방법으로 경화촉진제인 LiF와 강도증진제인 maleic acid를 사용할 수 있다. 한편, polymethylmethacrylate(PMMA)계 골시멘트는 기계적 특성은 우수하나 높은 발열과 생체비활성으로 인하여 골과 반응하지 않는다는 단점을 가지고 있다.

오 등<sup>21)</sup>은 이러한 단점을 극복하기 위해 calcium aluminate 골시멘트에 LiF와 maleic acid를 첨가하여 기계적 물성을 증진시킨 calcium aluminate 골시멘트와 PMMA계 골시멘트의 생체비활성을 생체활성으로 변형시킨 화학중합형 CA-PMMA 복합 골시멘트를 개발하였다. 이들 재료의 경화거동 및 기계적 특성 및 생체활성에 대한 연구를 통해, LiF-maleic acid가 첨가된 calcium aluminate 골시멘트는 낮은 강도

값을 나타내나 높은 생체활성을 나타내므로, 피질골 수복보다는 하중이 인가되지 않고 빠른 생체활성을 필요로 하는 해면골 수복에 적합하다고 하였다. 또한, CA-PMMA 복합 골시멘트는 높은 골극강도 및 우수한 생체활성을 나타내어 피질골 수복에 적합하다고 하였다.

본 연구에서는 LM-CA 골시멘트와 CA-PMMA 복합 골시멘트의 골재생 유도 능력, 골과의 결합성 및 조직 반응을 평가하기 위해서 백서 두개골 결손부 실험 모델을 선택하였다<sup>40-43</sup>. 암컷의 경우 호르몬 변화나 임신 등에 의해 실험 결과에 영향을 줄 수 있어 수컷만을 실험에 사용하였다. 미성숙한 동물은 성장이 완료된 동물에 비해 치유능력이 더 우수하기 때문에 골 대체 물질의 고유한 골재생 유도능력을 평가하기 위해서 완전히 성숙한 동물을 선택하였다. 아무런 처치를 하지 않았을 때 10% 이하의 골 재생을 이루는 가장 작은 크기의 결손부를 임계 크기 결손(Critical Size Defect, CSD)라고 한다. 이번 연구에 사용한 백서(Sprague Dawley rat)의 두개골 모델에서의 임계 크기 결손은 지름 8mm의 원형 결손이다. 대부분의 동물에서 임계 크기 결손은 연령에 따라 작아지는데, 쥐의 경우는 상대적으로 일정하다. 백서의 두개골에서의 임계크기 결손에 대한 연구는 Freeman 등<sup>44</sup>에 의해 처음 시도되었으며 그 후 Tagaki 등<sup>45</sup>은 Sprague-Dawley rat에 8mm 결손부를 형성하였을 때 4주 뒤에 5mm로 감소하고 12주가 지나도 더 이상의 치유가 일어나지 않음을 관찰하였다.

이식재료의 골조직 재생 유도 능력을 평가하기 위해 백서 두개골 결손부 실험 모델을 사용한 연구에서, 김 등<sup>46</sup>은 백서두개골 결손부에서 홍화씨 추출물이 골조직 재생 유도 효과가 있다고 하였고, 정 등<sup>47</sup>은 같은 실험 모델을 사용하여 수용성 키토산의 골조직 재생 유도 효과를 연구한 결과 신생골의 형성 능력이 있음을 밝힌 바 있다.

Schmitz 등<sup>48</sup>은 백서 두개골 결손부 치유 과정을 염증기, 비유합 수렴기, 성숙기로 구분하였다. 염증기는 수술 후 10일까지로 염증이 존재하고 섬유소와 적혈구가 응집되어 혈종을 형성한다. 초기에는 호중구가 존재하다가 후반기에는 섬유모세포양 세포에

의해 대체된다. 7일째에 섬유모세포양 세포가 주를 이루는데, 말단부에서 초기 골형성이 관찰된다. 이 부위에서는 조골세포가 관찰된다. 기질 소포 안에는 무정형 물질과 결정이 포함되어 있다. 비유합 수렴기는 11일부터 20일까지를 지칭하며 혈종의 크기가 줄어든다. 활성화된 섬유모세포는 많은 양의 조면소포체를 포함하며, 불규칙하게 배열된 교원질 같은 섬유에 의해 둘러싸여 있다. 반도 형태의 신생골 주위로 불활성화된 조골세포가 열 지어 있고 치밀한 섬유성 결합조직이 둘러싸고 있다. 결손부 중앙부에는 둥근 과립세포의 응집이 관찰된다. 14일째에는, 비유합 조직은 더 조직화된 섬유다발 속으로 교원질양 섬유가 배열된다. 성숙기는 21일 이후이며, 21일째에는 말단과 중앙부의 세포외기질이 성숙한 반흔조직의 특징을 보인다. 섬유모세포 사이에서 교원질이 치밀한 섬유다발 속으로 조직화된다. 조골세포로 둘러싸인 고립된 골섬도 관찰된다. 28일째에, 중앙부와 말단부에는 치밀한 섬유성 결합조직이 존재하며 골 주위로 방추형 세포가 둘러싸고 있다. 골수를 포함하는 골이 결손부의 경내막 쪽에 존재한다. 42일째에는 두껍고 잘 조직화된 교원질 섬유다발을 포함하는 성숙한 결합조직이 결손부 전역에 존재한다. 본 연구에서도 대조군에서 위와 같은 조직 소견을 확인할 수 있었다.

Nade 등<sup>49</sup>은 calcium aluminate 골시멘트가 골수와 함께 복근육 부위에 이식되었을 때, 이식재 내부와 주위에 신생골이 형성되었으며 100 $\mu$ m 보다 큰 pore 크기가 이식재 내부로 골의 성장을 위해 필수적이라고 하였다. 또한 Klawitter와 Hulbert<sup>50</sup>는 대략 100 $\mu$ m의 pore 크기가 다공성 ceramic 내부로 골성장을 위해 가장 적절하다고 하였다. 골 이식재의 pore의 크기와 규칙성은 이식재 내로 조직의 ingrowth 및 골형성과 물리적 강도를 위해 중요한 요소이다. 이식재 내로 조직의 ingrowth 및 골형성을 위해서는 큰 pore가 필요하지만 강도를 획득하기 위해서는 pore가 작아야 한다. 이 두가지 요소 사이의 균형을 이루는 것이 가장 중요하다<sup>51</sup>. 본 연구에서 LM-CA 골시멘트는 입자 크기가 3.5 $\mu$ m 쯤 매우 작은 pore 크기를 지니고 있다. 오 등<sup>21</sup>은 LiF-maleic acid가 첨가된 3.5 $\mu$ m의

입자 크기를 가지는 calcium aluminate 골시멘트가 빠른 경화시간 및 높은 초기 강도를 지녀 결손골 수복용 골시멘트로의 조건을 충족시킨다고 하였다. 그러나 작은 pore 크기는 경화시간 단축과 초기강도 증진을 위해서는 유리하나 이식재 내로 조직의 ingrowth 및 골형성을 위해서는 불리하다고 할 수 있다. 이는 본 연구의 LM-CA 골시멘트를 이식한 결손부의 2주, 8주의 조직학적 소견에서 LM-CA 골시멘트 주위로 골형성의 소견없이 다수의 염증세포가 나타난다는 관찰에 의해 지지된다. 또한 작은 입자 크기로 인해 이식재가 균일하게 결손부 조직내에 위치하지 못하고 불규칙하게 산재하여 있고 결손부의 변연이나 경뇌막에서 대조군에 비해 증가된 골형성 소견은 나타나지 않는다. 또한 Uchida 등<sup>51)</sup>은 calcium aluminate 골시멘트를 백서 두개골 결손부에 이식한 후의 조직학적 소견에서 이식재 pore 내로의 조직성장 이 미세하고 세포성분이 거의 존재하지 않으며 골형성은 일어나지 않음을 관찰했다. 이상의 결과로 미루어 볼 때 calcium aluminate 골시멘트는 골조직 재생 및 기계적 하중을 견디기 위한 골 이식재로는 적합하지 않음을 알 수 있다.

그러나 LM-CA 골시멘트와 결손부 골과의 결합 양상이 조직학적 소견에서 나타나고 2주보다는 8주에서 강화되는 소견을 볼 수 있었다. 이는 calcium aluminate는 CaO를 함유하고 있어 생체 내에서  $Ca^{2+}$  이온이 다량 용출될 경우, 파도화된 Ca-P 반응에 의한 HA의 생성이 쉬우므로 우수한 생체활성을 나타낼 수 있기 때문이라고 생각되며, 이는 LM-CA 골시멘트를 골 결손부 충전용 생체활성 골시멘트로 적용할 가능성을 시사한다. 그러나 골과의 결합이 단순한 접촉이 아닌 실제적인 결합임을 확신하기 위해서는 detaching test를 시행하여 골과의 결합력을 기계적으로 평가할 수 있어야 한다.

고분자 화합물은 다루기에 쉽고 특정 목적에 맞도록 모양을 쉽게 형성할 수 있다는 장점을 지닌다. 또한 고분자 물질 같은 비흡수성 이식재의 적용은 체적 안정성(dimensional stability)으로 인해 골 결손부위의 회복 및 증대에 유용하게 사용될 수 있다는 장점을 지닌다. 그러나 이들 재료는 낮은 골재생 유도

능력과 자체의 소수성 성질에 의해서 이식재와 골과의 결합을 유도하지는 않는다. 그러므로 ceramic과 고분자의 복합물질이 관심의 대상이 되어 왔다<sup>52)</sup>.

Polymethylmethacrylate(PMMA) 골시멘트는 정형외과 영역에서 골대체물로 널리 사용되어 왔다. 그러나 골과의 결합능력이 없고 불량한 기계적 특성을 가진다. 골과의 결합능력의 부재는 골과 시멘트 사이에 연조직 층의 형성을 초래한다<sup>7)</sup>.

일반적으로 생체활성 무기필러(glass bead)를 PMMA에 더하는 것은 PMMA의 기계적 성질을 증진 시키고 동시에 PMMA 골시멘트에 생체활성을 부여한다는 이점을 지닌다. 또한 단량체 양을 줄여 시멘트의 독성을 줄이고 중합반응 동안 열발생량을 감소시킬 수 있다<sup>53-54)</sup>. Shinzato 등<sup>53)</sup>은 PMMA에 무기필러로 CaO가 첨가된 3.2 $\mu$ m 크기의 bioactive glass bead(MgO-CaO-SiO<sub>2</sub>-P<sub>2</sub>O<sub>5</sub>-CaF<sub>2</sub>)를 사용할 때 골시멘트 표면에서 bioactive glass bead의 높은 생체활성에 의해 높은 골형성 유도능력과 증진된 골결합력이 나타난다고 하였다. 이에 반해 본 연구결과, 높은 생체활성 능력을 지니는 calcium aluminate가 무기필러로 첨가된 CA-PMMA 복합 골시멘트의 조직학적 소견에서 골과의 결합은 전혀 일어나지 않고, 섬유성 결합조직에 의해서 CA-PMMA 골시멘트가 피막화된 것이 관찰되었다. 그러나 CA-PMMA 골시멘트가 한 덩어리로 형성되어 파절이나 분해없이 결손부를 채우고 있어서 이식재 자체는 체적 안정성(dimensional stability)을 지니고 있음을 알 수 있다. 골과의 결합이 일어나지 않은 것은 CA-PMMA 골시멘트의 구성성분인 PMMA의 분자량 때문으로 여겨진다. 본 연구에 사용된 PMMA 분말의 분자량은 120,000이다. Shinzato 등<sup>53)</sup>은 bioactive glass bead를 함유한 PMMA 골시멘트에 대한 연구에서 분자량 270,000(평균 입자크기 5.1 $\mu$ m)의 PMMA 분말이 사용되어질 때, methylmethacrylate(MMA) 단량체에 PMMA 분말의 용해성이 낮아서 무기필러로 사용되는 glass bead가 중합되는 MMA에 의해 coating 되지 않아 시멘트 표면에 노출되어 골형성 및 골결합을 유도할 수 있지만, 분자량 60,000의 PMMA 분말이 사용되어질 때는 중합되는 MMA에 의해 coating

되어 glass bead의 노출이 일어나지 않는다고 하였다. Hikkilä 등<sup>55)</sup>은 골형성에 대한 bioactive glass 및 HA를 함유한 PMMA의 효과에 대한 연구에서, 골형성은 PMMA에 의해서 억제되어 지고, 골과의 접촉은 시멘트 표면에 bioactive glass가 노출되어 존재할 경우에만 관찰된다고 하였다. 이에 비취볼 때 본 연구에 사용된 CA-PMMA 복합 골시멘트에서 생체불활성이 보여지는 것은 작은 분자량(12,000)의 PMMA 분말을 사용했기 때문에 소수성의 중합된 MMA가 calcium aluminate 입자를 coating하여 calcium aluminate의 생체활성을 억제했기 때문이라 생각된다.

이상의 실험결과에서, LM-CA 골시멘트는 골과의 결합 같은 높은 생체활성의 잠재력 때문에 골재생유도 및 골결합을 통한 골 결손부 이식재로서의 가능성이 있으며, CA-PMMA 복합 골 시멘트는 골재생유도 및 골결합을 일으키는 생체활성은 떨어지지만, 기계적 물성 및 체적 안정성(dimensional stability)이 우수하여 치주영역에서 치조제 증대와 같은 술식에 사용할 수 있을 가능성을 보여준다. 그러나 임상영역에 적용을 위해서는 이들 이식재에 대한 더 많은 연구가 필요하며, 여러 가지 단점들을 극복하는 새로운 물성이 부가되어야 할 것으로 사료된다.

## V. 결론

본 연구는 외과적으로 형성된 백서 두개골 결손부에 LiF-maleic acid 가 첨가된 calcium aluminate(LM-CA) 골시멘트 및 CA-PMMA 복합 골시멘트를 이식했을 때 결손부의 치유에 미치는 영향을 조직학적으로 관찰, 평가하기 위해서 실시하였다. 백서 두개골에 임계 크기 결손부인 8mm 지름의 원형 결손부를 형성하여 대조군에는 아무것도 이식하지 않고, 실험 1군에는 LM-CA 골시멘트를, 실험 2군에는 CA-PMMA 복합 골시멘트를 이식하였다. 그리고 술후 2주, 8주에 희생하고 치유 결과를 조직학적으로 비교 관찰하여 다음과 같은 결론을 얻었다.

1. 대조군에서 술후 2주에서 염증 세포가 관찰되었고, 8주에는 골막과 경뇌막이 연속적으로 이

어져 있었으나 결손부의 중앙부는 성긴 결합조직에 의해 채워져 있었다.

2. 실험 1군에서 이식재와 잔존골과의 결합이 나타났으며, 술후 2주보다 8주에서 증가되었다. 또한 2주, 8주 모두에서 이식재 입자의 분산과 염증 세포의 침윤을 확인할 수 있었다.
3. 실험 2군은 이식재 자체의 체적 안정성(dimensional stability)을 나타냈으며, 잔존골과의 결합 양상은 술후 2주, 8주 모두에서 나타나지 않았다. 이식재는 섬유성 결합조직에 의해 피막화되어 잔존골과 분리되어 있었고, 이식재 주위로 염증 세포의 침윤을 확인할 수 있었다.

이상의 결과에서 볼 때, 백서 두개골 결손부에 LM-CA 골시멘트 및 CA-PMMA 복합 골시멘트를 이식한 경우에 LM-CA 골시멘트는 잔존골과의 결합능력이 있어 생체활성 골이식재로, CA-PMMA는 체적 안정성을 지녀 골 부피 증대를 위한 이식재로 사용될 수 있다고 사료된다.

## VI. 참고 문헌

1. Zander HA, Polson AM, Heijle CD. Goals of periodontal therapy. J periodontol, 1976;47:261
2. McGee TD. Bone Replacement and Grafting with a Biologically Active Ceramic Composite. Kor J Ceram 2001; 7(1):41-44
3. Hiatt WH, Schallhorn RG. Human Allografts of Iliac Cancellous Bone and Marrow in Periodontal Osseous Defects. I. Rationale and Methodology J Periodontol 1971;42:642-651
4. Becker W, Becker BE, Caffesse R. A comparison of demineralized freeze-dried bone and autologous bone to induce bone formation in human extraction sockets. J Periodontol 1994;65:1128-1133
5. Schallhorn RG, Hiatt WH, Boyce W. Iliac transplants in periodontal therapy. J Periodontol 1970;41:566



6. Carranza FA. Glickman's clinical periodontology, 7th edition, W.B. Sander Co. 1990
7. Dragoo MR, Sullivan HC. A clinical and histological evaluation of autogenous iliac bone grafts in humans II . External root resorption. J Periodontol 1973;44:614
8. Melloning JT. Donor selection, testing, and inactivation of the HIV virus in freeze-dried bone allografts. Pract Perio Aesthet Dent 1995;7:13
9. Buck B, Malinin T, Brown M. Bone transplantation and human immunodeficiency virus : an estimate of risk for acquired immunodeficiency syndrome(AIDS). Clin Orthop 1989;240:129
10. Kim CY, Clark AE, Hench LL. Early stages of calcium phosphate layer formation in bioglasses. J Noncryst Solids 1989;113:195-202
11. Kokubo K. Recent progress in glass-based materials for biomedical applications. J ceram Soc Japan 1991;99:965-973
12. Hench LL, Splinter RJ, Allen WC, Greenlee TK. Bonding mechanisms at the interface of ceramic prosthetic materials. J Biomed Mater Res Symp 1971;2:117-141
13. Hench LL, Andersson O. Bioactive glasses, In: L. L. Hench and J. Wilson (Editors), An introduction to bioceramics, World Scientific Publishing Co., New Jersey, 1993:41-62
14. Hench LL. Bioceramics: From concept to clinic. J Am Ceram Soc 1991;74:1487-1510
15. Ohura K, Nakamura T, Yamamuro T, Kokubo T, Ebisawa Y, Kotoura Y, Oka M. Bone-bonding ability of P2O5-free CaO-SiO2 glasses. J Biomed Mater Res 1991;25:357-365
16. Ebisawa Y, Kokubo T, Ohura K, Yamamuro T. Bioactivity of CaO-SiO2-based glasses: In vitro evaluation. J Mater Sci Mater Med 1990;1:239-244
17. Kokubo T. Surface chemistry of bioactive glass-ceramics. J Noncryst Solids 1990;120:138-151
18. Kokubo T, Ito Z, Huang T, Hayashi T, Sakka S. Ca, P-rich layer formed on high-strength bioactive glass-ceramics A-W. J Biomed Mater Res 1990;24:331-343
19. Jarcho M, Kay JF, Gumaer KI, Doremus RH, Drobeck HP. Tissue, cellular and subcellular events at a bone ceramic hydroxyapatite interface. J Bioeng;1977;1:79-92
20. LeGeros RZ. Calcium phosphates in oral biology and medicine. Karger, Singapore, 1991:69-81
21. 오승한. 결손골 수복용 Calcium aluminate 골시멘트의 경화거동 및 기계적, 생물학적 특성에 관한 연구. 박사학위 논문, 연세대학교 대학원. 서울, 2002
22. Wagner WC, Bagchi A, Groh CL. Setting accelerators for a calcium aluminate using amalgam substitute J Dent Res 1997;76(special issue):420
23. Barry TI, Clinton DJ, Wilson AD. The structure of a glass-ionomer cement and its relationship to the setting process. J Dent Res 1979;3:1072-1079
24. Zimehl R, Hannig M. Non metallic restorative materials based on glass ionomer cement recent trends and developments. Coll & Surf 2000;163:55-62
25. Nicholson JW. Adhesive dental materials and their durability. Int J Adhesion & Adhesive 2000;20:11-16
26. Charnley J. Anchorage of femoral head prosthesis to shaft of femur. J Bone Joint Surg 1960;42B:28-30
27. Freeman MAR, Bradley GW, Ravell PA. Observation upon the interface between bone and polymethylmethacrylate cement. J Bone Joint Surg 1982;64-B:489-493
28. Lewis G. Properties of acrylic bone cement : State of the art review. J Biomed Mater Res(Appl Biomater) 1997;38:155-182
29. ISO 7405, Dentistry - preclinical evaluation of biocompatibility of medical devices used in den-

- tistry - test methods for dental materials. ISO, Geneva, 1997
30. ISO 10993, Biological evaluation of medical devices. Part 4: selection of tests for interaction with blood. ISO, Geneva, 1992
  31. Kokubo T, Hayashi T, Sakka S, Kitsugi T, Yamamuro T. Bonding between bioactive glasses, glass-ceramic or ceramics in a simulated body fluid. *J Ceram Soc Jpn* 1987;95(8):785-791
  32. Kim CK, Choi EJ, Cho KS, Chai JK, Wikesj? U.M.E. Periodontal repair in intrabony defects treated with a calcium carbonate implant and guided tissue regeneration. *J Periodontol* 1996;67(12):1301-1306
  33. Kim CK, Chai JK, Cho KS, Moon IS, Choi SH, Sottosanti JS, Wikesj? U.M.E. Periodontal repair in intrabony defects treated with a calcium sulfate implant defects treated with a calcium sulfate implant and calcium sulfate barrier. *J Periodontol* 1998;69(12):1317-1324
  34. Park JS, Suh JJ, Choi SH, Moon IS, Cho KS, Kim CK, Chai JK. Effects of bioactive glass implantation in intrabony periodontoal defects on pre-treatment clinical parameters. *J Periodontol* 2000;16
  35. Bronzo JD. *The Biomedical Engineering Handbook*. CRC Press, New York 1995:552-580
  36. Smith L. Ceramic-Plastic material as a bone substitute. *Arch Surg* 1963;87:653-661
  37. Hammer III JE, Reed OM, Greulich RC. Ceramic root implantation in baboons. *J Biomed Mater Res Symposium* 1972;3:1-13
  38. Hentrich RL, Graves GA, Stein HG, Bajpai PK. An evaluation of inert and resorbable ceramics for future clinical orthopedic applications. *J Biomed Mater Res* 1971;5:25-51
  39. Oh SH, Choi SY, Lee YK, Kim KN. The loss bone regeneration materials based on high alumina cement: The influence in simulated body fluid and artificial saliva, 52nd PCRM Meet, Am Ceram Soc 2000
  40. Caton J, Mota L, Gandini L, Laskaris B. Non-human primate models for testing the efficacy and safety of periodontal regeneration procedures. *J Periodontol* 1994;65:1143-1150
  41. Schmitz JP, Hollinger JO. The critical size defect as an experimental model for craniomandibulo-facial nonunions. *Clin Orthop* 1986;205:299-308
  42. Selvig KA. Discussion : Animal models in reconstructive therapy. *J Periodontol* 1994;65:1169-1172
  43. Bosch C, Melsen B, Vargervik K. Importance of the critical-sized bone defect in testing bone-regenerating materials. *J Craniofac Surg* 1998;9(4):310-316
  44. Freeman E, Turnbull RS. The role of osseous coagulum as a graft material . *J Perio Res* 1973;8:229-235
  45. Takagi K, Urist MR. The reaction of the dura to Bone Morphogenetic Protein(BMP) in repair of skull defects. *Ann Surg* 1982;196:100-109
  46. 김성태, 전길자, 임소형, 조규성, 김종관, 최성호. 백서 두개골 결손부에서 홍화씨 추출물의 골조직 재생 유도 효과. *대한치주과학회지* 2000; 30(4):835-850
  47. 정의원, 서종진, 최성호, 조규성, 채중규, 김종관. 백서 두개골 결손부에서 키토산의 골조직 재생 유도 효과. *대한치주과학회지* 2000;30(4): 851-868
  48. Schmitz JP, Schwarz Z, Hollinger JO, Boyan BD. Characterization of rat calvarial nonunion defects. *Acta Anat* 1990;138:185-192
  49. Nade S, Armstrong L, McCartney ER, Baggaley B. Osteogenesis after bone and bone marrow transplantation : the ability of ceramic materials to sustain osteogenesis from transplanted bone marrow cells. Preliminary studies. *Clin Orthop* 1983;181:217-225

50. Klawitter JJ, Hulbert SF. Application of porous ceramics for the attachment of load bearing internal orthopedic applications. *J Biomed Mater Res Symposium* 1971;2:161-229
51. Uchida A, Nade S, McCartney ER, Ching W. The use of ceramics for bone replacement : a comparative study of three different porous ceramics. *J Bone Joint Surg* 1984;66-B:269-275
52. Schliephake H, Kage T. Enhancement of bone regeneration using resorbable ceramics and a polymer-ceramic composite material. *J Biomed Mater Res* 2001;56(1):128-136
53. Shinzato S, Kobayashi M, Mousa WF, Kamimura M, Neo M, Kitamura Y, Kokubo T, Nakamura T. Bioactive polymethyl methacrylate-based bone cement : Comparison of glass beads, apatite- and wollastonite-containing glass-ceramic, and hydroxyapatite fillers on mechanical and biological properties. *J Biomed Mater Res* 2000;51(2):258-272
54. Mousa WF, Kobayashi M, Shinzato S, Kamimura M, Neo M, Yoshihara S, Nakamura T. Biological and mechanical properties of PMMA-based bioactive bone cements. *Biomaterials* 2000;21:2137-2146
55. Hikkilä JT, Aho AJ, Kangasniemi I, Yli-Urpo A. Polymethylmethacrylate composites : Disturbed bone formation at the surface of bioactive glass and hydroxyapatite. *Biomaterials* 1996;17:1755-1760

## 사진부도 설명

- Figure 1. The calvarial defect was produced to measure 8 mm in diameter with a trephine bur.
- Figure 2. Bone removed from the calvarial defect.
- Figure 3. Control group, 2 weeks after operation. Arrows indicate the interface between the existing bone and the newly formed bone. The new bone was formed around the margin of defect and in the deep layer of the dura mater. The newly formed bone was surrounded with densely packed collagen fiber bundles. (H-E  $\times$  100)
- Figure 4. Control group, 8 weeks after operation. Arrows indicate the margin of defect. Bone formation was limited. (H-E  $\times$  100)
- Figure 5. Experimental group 1, 2 weeks after operation. Arrows indicate the margin of defect. The particles of the LM-CA bone cement were dispersed in defect. (Villaneuva  $\times$  20)
- Figure 6. Experimental group 1, 2 weeks after operation. Arrows indicate the margin of defect. The new bone was formed below the margin of defect and inflammatory infiltration was seen in the defect. A limited bone formation was seen in the margin of defect and the particles of implanted LM-CA bone cement bond or contact tightly to the existing bone at the bone-implant interface. (Villaneuva  $\times$  100)
- Figure 7. Experimental group 1, 8 weeks after operation. The bonding between implanted LM-CA bone cement and the existing bone more increased than 2 weeks. Inflammatory infiltration was seen in the defect. (Villaneuva  $\times$  100)
- Figure 8. Experimental group 2, 2 weeks after operation. Arrows indicate the margin of implanted CA-PMMA composite bone cement, encapsulated by fibrous connective tissue. CA-PMMA composite bone cement was formed in a mass without tissue ingrowth. (Villaneuva  $\times$  20)
- Figure 9. Experimental group 2, 2 weeks after operation. Arrows(▶) indicate the margin of defect. No bonding between implanted CA-PMMA composite bone cement and the existing bone was seen. Inflammatory infiltration was seen in the connective tissue. Arrows(▷) indicate the interface between the existing bone and the newly formed bone. (Villaneuva  $\times$  100)
- Figure 10. Experimental group 2, 8 weeks after operation. Arrows(▷) indicate the interface between the existing bone and the newly formed bone. CA-PMMA composite bone cement was encapsulated by dense fibrous connective tissue. Inflammatory infiltration was seen in the connective tissue. Blood vessel was seen in the connective tissue. (Villaneuva  $\times$  100)

---

NB : new bone, DM:dura mater, CA:calcium aluminate bone cement, CT:connective tissue

# 사진부도 (1)

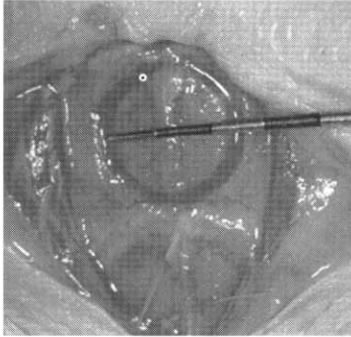


Figure 1. Defect formation

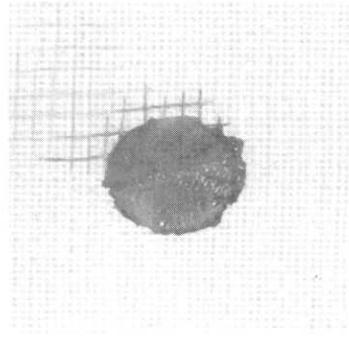


Figure 2. Removed bone

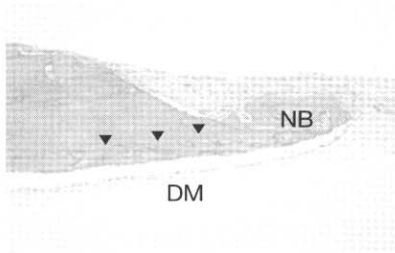


Figure 3. Control, 2 weeks(H-E×100)

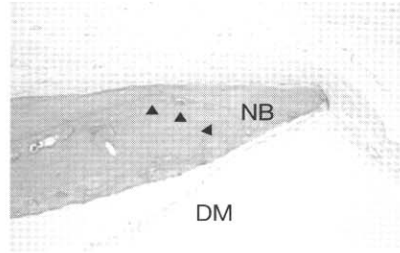


Figure 4. Control, 8 weeks(H-E×100)




Figure 5. Exp. 1, 2 weeks(Villaneuva×20)

## 사진부도 (II)

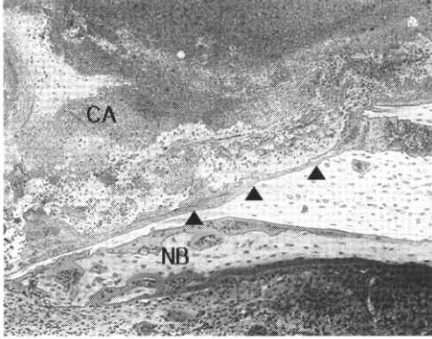


Figure 6. Exp. 1, 2 weeks(Villaneuva×100)

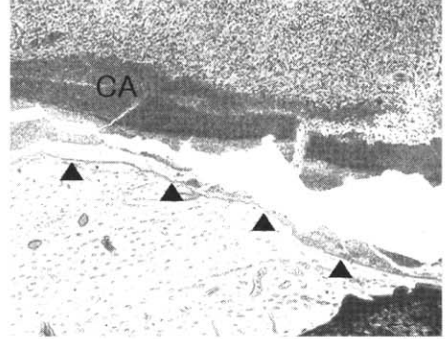


Figure 7. Exp. 1, 8 weeks(Villaneuva×100)

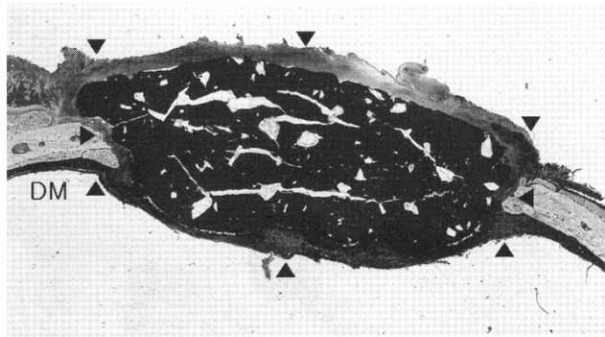


Figure 8. Exp. 2, 2 weeks(Villaneuva×20)

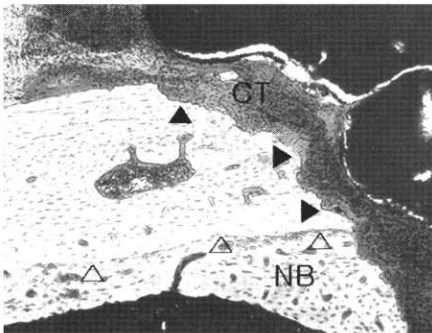


Figure 9. Exp. 2, 2 weeks(Villaneuva×100)

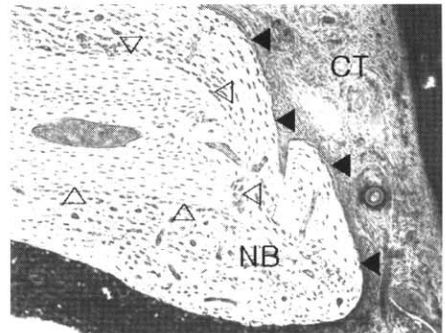


Figure 10. Exp. 2, 8 weeks(Villaneuva×100)

## The effect of LiF-maleic acid added calcium aluminate bone cement & CA-PMMA composite bone cement on the healing of calvarial defect6)

<sup>1</sup>Jung-a Shin, <sup>1</sup>Jeong-ho Yun, <sup>2</sup>Seung-han Oh, <sup>1</sup>Jeong-won Paik, <sup>2</sup>Se-young Choi, <sup>1</sup>Chong-Kwan Kim, <sup>1</sup>Seong-ho Choi

<sup>1</sup>Department of Periodontology, College of Dentistry, Yonsei University  
Research Institute for Periodontal Regeneration  
Brain Korea 21 project for Medical Science

<sup>2</sup>Department of Ceramic Engineering, Yonsei University

The purpose of this study was to evaluate histologically the effect of LiF-maleic acid added calcium aluminate(LM-CA) bone cement & CA-PMMA composite bone cement on the healing of calvarial defect in Sprague-Dawley rats. The critical size defects were surgically produced in the calvarial bone using the 8mm trephine bur. The rats were divided in three groups : In the control group, nothing was applied into the defect of each rat. LM-CA bone cement was implanted in the experimental group 1 and CA-PMMA composite bone cement was implanted in the experimental group 2. Rats were sacrificed at 2, 8 weeks after surgical procedure. The specimens were examined by histologic analysis, especially about the bone-cement interface and the response of surrounding tissue. The results are as follows;

1. In the control group, inflammatory infiltration was observed at 2 weeks. At 8 weeks, periosteum and dura mater were continuously joined together in the defect area. But the center of defect area was filled up with the loose connective tissue.
2. In the experimental group 1, the bonding between implanted bone cement and the existing bone was seen, which more increased in 8 weeks than 2 weeks. Inflammatory infiltration and the dispersion of implanted bone cement particles were seen in both 2 weeks and 8 weeks.
3. In the experimental group 2, implanted bone itself had a dimensional stability and no bonding between implanted bone cement and the existing bone was seen in both 2 weeks and 8 weeks. Implanted bone cement was encapsulated by fibrous connective tissue. In addition, inflammatory infiltration was seen around implanted bone cement.

On the basis of these results, when LM-CA bone cement or CA-PMMA composite bone cement was implanted in rat calvarial defect, LM-CA bone cement can be used as a bioactive bone graft material due to ability of bonding to the existing bone and CA-PMMA can be used as a graft material for augmentation of bone-volume due to dimensional stability.

---

Key words : calcium aluminate bone cement, PMMA, calvarial defect