

치주 골내낭에서 anorganic bovine-derived hydroxyapatite matrix(ABM)/cell binding peptide(P-15)의 임상적효과

원미숙 · 백정원 · 김창성 · 조규성 · 채종규 · 김종관 · 최성호

연세대학교 치과대학 치주과학교실, 구강과학연구소

1. 서론

치주치료의 궁극적인 목적은 치주질환에 이환되어 상실된 치주조직의 재생이라 할 수 있다. 이러한 치주조직 재생을 위한 술식으로는 치주조직유도재생술과 골이식술등이 있다.

치주조직 유도 재생술은 치주인대 섬유아세포가 백악질, 골, 치주인대를 재생시킬수 있는 능력이 있다는 원리를 이용하여 개발 사용되어 왔으나, 이것은 차단막을 이용하여 치은세포를 배제하는 것일뿐 재생에 필요한 세포과정을 촉진시키는 것은 아니다. 골이식술에는 자가골, 동종골, 이종골, 골대체물 등이 이용되고 있다. 가장 좋은 결과를 보여주는 자가골 이식의 경우는 수년간 임상적으로 성공적인 결과를 나타내었으나, 부가적 수술부위의 필요성, 골이 많이 필요한 경우 충분한 양을 얻을 수 없는 제한점이 있다¹⁻⁷⁾. Hydroxyapatite, tri-calcium phosphate, calcium carbonate, bioactive glass 같은 합성골은 골내낭 이식시 임상적으로 긍정적 결과를 보이기는 하나, 이들은 골전도체로서 숙주골이 자라 들어올 수 있는 공간만 유지해주는 역할을 한다.⁸⁻¹²⁾ 동종골 중 탈회냉동건조골은 탈회과정에 의해 골기질의 골유

도 작용을 나타내는 bone morphogenetic protein (BMP)을 노출시켜 골이식재의 골형성 능력을 증가시키며, 1981년 Peason¹³⁾에 의한 골내낭 실험결과 더 많은 양의 부착상실감소를 보이고, 골재생에 있어서는 골이식재를 사용하지 않은 경우보다 뚜렷한 임상효과가 있음이 보고되었다. 또한 1990년 Mellonig⁸⁾은 임상적으로 골재생과 신부착 효과가 있었으며 술후 6개월에 조직학적으로 신생골 형성및 신생부착을 일으킴을 보고하였다.

그러나 제조 공정상의 문제로 골은행이나 표본별로 골유도 능력에 상당한 차이를 보이는 단점이 있다. 최근에는 세포의 증식, 분화, 이주를 조절하는 성장인자를 치주조직재생에 응용하게 되었다.¹⁴⁾ 1989년 Lynch¹⁵⁾은 platelet derived growth factor (PDGF)와 insulin like growth factor(IGF)의 혼합사용시 치주조직의 재생됨을 보고 하였고, 1990년 Joyce¹⁶⁾은 장골 파절부위에 transforming growth factor(TGF- β)를 사용하여 골형성을 유도함을 보고 하였다. 최근까지도 biologic modulator의 임상적응에 대한 연구가 꾸준히 계속되고 있으며 그 중 하나로 Type I collagen의 특이 세포부착 부위에 대한 연구가 있었다. Type I collagen은 두 개의 α 1chain, 한

*이 논문은 2002년도 연세대학교 학술연구비로 이루어졌음.

교신 저자: 최성호, 서울특별시 서대문구 신촌동 134 연세대학교 치과대학 치주과학교실, 우편번호: 120-752

개의 $\alpha 2$ chain으로 구성되어 있으며, 체내에서 가장 풍부한 단백질로 조직의 구조와 장력을 결정하며, 체내 중요한 반응 즉 세포의 부착, 이주, 증식, 분화를 조절한다. P-15는 세포의 부착, 이주, 증식, 분화를 유도하는 type I collagen 의 cell binding domain과 유사한 합성된 15개의 amino acid sequence로 collagen $\alpha 1$ chain 의 residue 766-780 과 동일한 배열 (GTPGPOGIAGQRGVV)을 가진 안정적인 polypeptide이다.

Anorganic bovine derived hydroxyapatite bone matrix(ABM)/cell binding peptide(P-15) 합성은 ABM 1gram에 200 nanogram의 P-15가 비가역적으로 결합된 것으로 자가골 이식재와 유사한 유기, 무기성분으로 구성되어 있다^{7), 18)}.

1993년 Qian 등¹⁹⁾은 치은섬유아세포가 ABM에서 배양된 경우 성긴 단층의 세포층과 빈약한 기질 침착을 보이는 반면 ABM/P-15에서는 삼차원적인 세포집락을 보여주며, 섬유아세포에서 조골모 유사세포로 분화하는 표식자인 alkaline phosphatase 변화를 보인다고 보고하였다. 1998년 Yukna 등^{18), 20)}은 ABM/P-15 이식한 경우에서 임상적으로 신생골 형성을 보이며, 이것은 36개월까지도 안정적으로 유지됨을 보고하였다. 또한 2000년 Yukna 등²¹⁾은 진행성 치주염으로 발치를 하기로 계획된 4명의 환자에서 4개의 끝내낭에 ABM/P-15을 이식하고 6개월후 조직학적으로 관찰했을 때 두 개의 표본에서는 새로운 골형성, 백악질 형성, 치주인대 형성을 보였고, 하나는 결합조직부착, 또다른 하나는 긴접합상피 부착을 보인다고 하였다.

이에 본 연구에서는 ABM/P-15가 치주 끝내낭에서 치주조직 재생에 미치는 임상효과를 알아보기 위하여 탈회냉동건조골을 이식한 경우, 치은 박리 소파술만 시행한 경우와 술 후 6개월후의 결과를 비교하여 다소의 지견을 얻었기에 이에 보고하는 바이다.

II. 연구 대상 및 방법

1. 연구대상

Y대학교 치과대학 부속병원 치주과에 내원한 만

성 치주염으로 진단된 34명 환자의 34개 (실험군 11개, 대조 2군 11개, 대조 1군 12개)의 2 혹은 3면 끝내낭을 이용하며, 연령분포는 20세에서 61세까지 (평균 44.9세)였고, 남자가 17명, 여자가 17명이었다. 연구 대상자들은 특이한 전신질환이 없었고, 최근 12개월 내에 약물투여를 받고있지 않았다. 대상 치이는 소구치와 대구치(제3대구치 제외)로 구강위생교육과 치석제거술 후 치주낭 탐침깊이가 5mm 이상이고 수술시 끝내 치주낭 깊이가 3mm 이상이며 해당치아의 치태지수가 0인 치조골 결손부를 가진 치아를 선택하였다.

2. 연구방법

1) 실험군 설정

32세에서 61세까지(평균 48.3세) 12명의 환자의 12개의 끝내낭에서 치은박리 소파술만 시행한 경우를 대조 1군으로, 31세에서 61세까지(평균 43.5세) 11명의 11개의 끝내낭에 치은박리 수술시 탈회냉동 건조골(DEMBONE™+)을 이식한 경우를 대조 2군으로, 20세에서 58세까지(평균 42.9세) 11명의 11개의 끝내낭에 치은박리 수술시 ABM/P-15(PepGen P-15™)를 이식한 경우를 실험군으로 하였다.

2) 측정에 사용한 임상지수들

모든 대상 환자에 대해 구강위생교육과 치석제거술 후 치주낭 깊이, 부착상실, 치은퇴축, 탐침깊이를 측정하였다. 술후 3개월에는 치은퇴축을 측정하고, 6개월에는 구강위생교육과 치석제거술 후 측정된 임상지수들을 다시 측정하였다. 치주낭 탐침 깊이는 각각의 대상치아에서 협측 근원심면, 협측 중앙면, 설측 근원심면, 설측 중앙면의 6부위를 Marquis color-coded 치주낭 탐침소자를 이용하여 조직의 저항력이 느껴질 정도까지 근단방향으로 삽입한 후, 치은변연부부터 치주낭 기저부까지의 깊이를 1.0mm 단위로 측정하였다. 부착상실은 백악법랑경계부에

*PepGen P-15™, CeraMed Dental, Lakewood, USA.

+DEMBONE™, Pacific coast Tissue Bank, USA.

서 치은변연까지 치은퇴축 양의 측정치와 측정된 치주낭 탐침 깊이를 합산하였다. 탐침끝 깊이는 각각의 대상치아에서 국소 침윤 마취후 치주낭 탐침 깊이의 측정부위와 같이 6부위에서 치주낭 탐침 소자를 치조골 변연부에 닿는 느낌이 있을때까지 힘있게 근단방향으로 삽입하여 백악법량경계로부터 퇴축된 깊이를 측정하였다.

3) 외과적 처치 및 관찰

대조 1군에서는 치은 열구에 절개를 시행하여 치은 판막을 형성한 후 골내낭과 주위에 존재하는 염증조직을 제거하고 치근활택술을 시행한 후 판막을 재위치시켜 봉합하였다. 대조 2군과 실험군에서는 전충판막을 형성하여 골 결손부를 완전히 노출시키고 이식할 부위의 모든 육아조직을 제거하고 노출된 치근은 치석제거술과 치근활택술을 시행하였다. 골 결손부위에 대조 2군에서는 탈회냉동건조골을, 실험

군에서는 ABM/P-15를 채워 넣고 이식재가 노출되지 않도록 치은판막을 완전히 봉합하였다. 술후 5일간 항생제(Penicillin 250mg, t.i.d.)를 복용하고, Listerin 용액으로 구강세척을 하루 3회 이상 시행하도록 하였다. 대상환자는 술후 3개월, 6개월에 내원하여 임상지수를 측정하고 구강위생술식을 시행하였다.

4) 통계처리

대조 1,2군과 실험군의 각 술식의 술전, 술후를 비교하기 위해 Paired t-test를, 세군간 치료반응의 비교를 위해 ANOVA test를 이용하였다.

III. 연구 성적

1. 육안적 소견

대조군과 실험군 모두 술후 1주에 봉합사를 제거

Table 1. Probing pocket depth (mm)

	after scaling	post op. 6months	changes
	Mean±SD	Mean±SD	Mean±SD
Control 1 (N=12)	7.1±1.4	5.1±1.3*	2.0±0.9
Control 2 (N=11)	7.9±1.9	4.9±1.5*	3.0±0.9
Experimental (N=11)	7.5±2.0	4.1±1.1*	3.4±1.5+

*significant difference from baseline : P<0,01

+significant difference from Control 1 : P<0,05

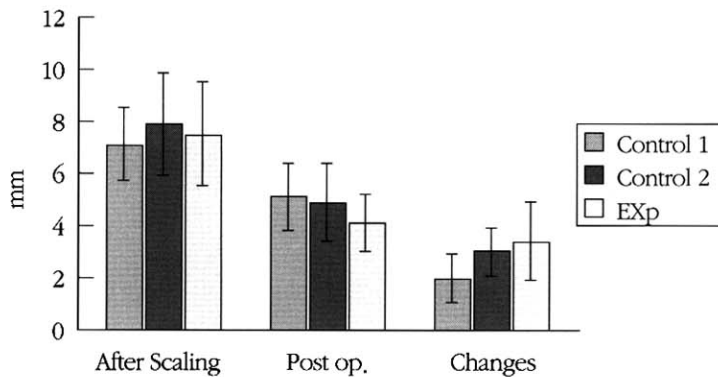


Figure 1. Probing pocket depth(mm)

하였으며 모두 염증 소견없이 정상적인 치유상태를 보였다.

2. 임상지수의 변화

1) 치주낭 탐침 깊이의 변화

대조 1군의 치석제거술 후 치주낭 탐침깊이는 $7.1 \pm 1.4\text{mm}$ 에서 술후 6개월에는 $5.1 \pm 1.3\text{mm}$ 로, 대조 2군에서는 $7.9 \pm 1.9\text{mm}$ 에서 $4.9 \pm 1.5\text{mm}$ 로, 실험군에서는 $7.5 \pm 2.0\text{mm}$ 에서 술후 6개월에는 $4.1 \pm 1.1\text{mm}$ 로 각각 통계적으로 유의성있게 감소하였다 ($P < 0.01$). 대조 1군과 실험군 사이만이 치주낭 탐침 깊이의 변화에서 유의성 있는 차이를 보였다 ($P < 0.05$) (Table 1, Figure 1).

2) 부착상실의 변화

대조 1군의 치석제거술 후 부착상실은 $8.1 \pm$

1.6mm 에서 술후 6개월에는 $8.0 \pm 1.9\text{mm}$ 로, 대조 2군에서는 $9.1 \pm 1.8\text{mm}$ 에서 $7.1 \pm 1.6\text{mm}$ 로, 실험군에서는 $8.7 \pm 1.5\text{mm}$ 에서 술후 6개월에는 $6.5 \pm 1.8\text{mm}$ 로 대조 2군과 실험군에서 유의성있는 감소를 보였다 ($P < 0.01$). 세군사이에의 비교에서는 대조 1군에 비해 대조 2군과 실험군에서 술후 6개월에 유의성있는 더 많은 감소를 보였다 ($P < 0.05$) (Table 2, Figure 2).

3) 탐침골 깊이의 변화

대조 1군의 치석제거술 후 탐침골 깊이는 $8.0 \pm 2.6\text{mm}$ 에서 술후 6개월에는 $7.9 \pm 2.6\text{mm}$ 로, 대조 2군에서는 $9.5 \pm 1.9\text{mm}$ 에서 $6.2 \pm 0.9\text{mm}$ 로, 실험군에서는 $8.5 \pm 1.9\text{mm}$ 에서 술후 6개월에는 $5.0 \pm 2.2\text{mm}$ 로 대조 2군과 실험군에서 유의성있는 감소를 보였다 ($P < 0.01$). 대조군과 실험군간 비교에서는 대조 1군에 비해 대조 2군과 실험군이 술후 6개월에 유의성

Table 2. Loss of attachment (mm)

	after scaling	post op. 6months	changes
	Mean \pm SD	Mean \pm SD	Mean \pm SD
Control 1 (N=12)	8.1 ± 1.6	8.0 ± 1.7	0.1 ± 0.7
Control 2 (N=11)	9.1 ± 1.8	$7.1 \pm 1.6^*$	$2.0 \pm 0.6^+$
Experimental (N=11)	8.7 ± 1.5	$6.5 \pm 1.8^*$	$2.2 \pm 1.0^+$

*significant difference from baseline : $P < 0.01$

+significant difference from Control 1 : $P < 0.05$

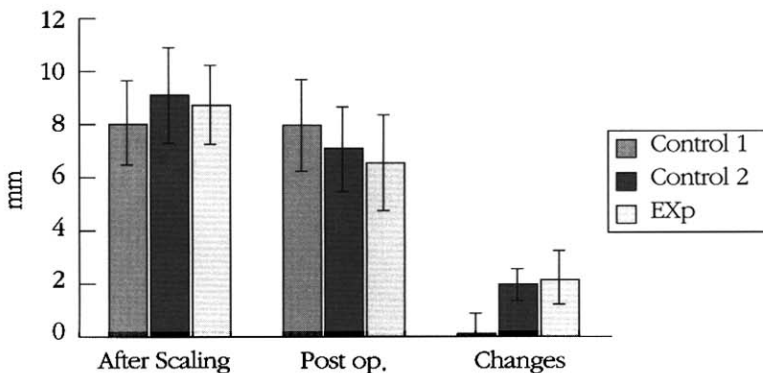


Figure 2. Loss of attachment (mm)

Table 3. Bone probing depth (mm)

	after scaling	post op. 6months	changes
	Mean ±SD	Mean ±SD	Mean ±SD
Control 1 (N=12)	8.0±2.6	7.9±2.6	0.1±0.9
Control 2 (N=11)	9.5±1.9	6.2±0.9*	2.7±1.0+
Experimental (N=11)	8.5±1.9	5.0±2.2*	3.4±1.3+

* significant difference from baseline : P<0,01

+ significant difference from Control 1 : P<0,05

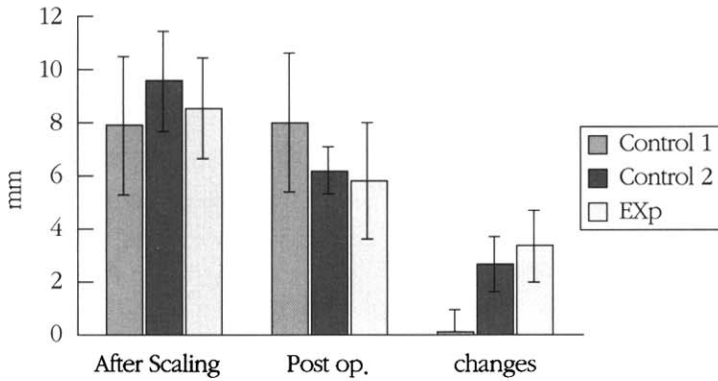


Figure 3. Probing bone level (mm)

있는 감소를 보였다(P<0.05)(Table 3, Figure 3).

IV. 총괄 및 고찰

임상 결과는 모든 경우에 있어서 술후 6개월에 치주 상태의 개선을 보였다. 대조 1군에서는 치주낭 감소, 약간의 부착획득, 탐침골 깊이의 감소를 보이는데 이는 이전의 여러 보고와 유사한 결과였다. 실험군에서는 대조 1군의 경우보다 이들 임상지수에 있어서 평균적으로 더 나은 개선을 보였으며, 대조2군과는 거의 유사한 결과를 보였다. 기존의 외과적 치료 후 근단 상피 증식이 결합조직이나 골재생의 증식보다 빨라서 치근을 따라 계속되어 육아조직을 만나고서야 그 성장이 멈추어 긴 점합상피로의 치유가 일어남이 보고됨에 따라 상피의 근단이동을 막기 위한, 그리고 동시에 골량을 증가시켜 부착 및 치조골을 재생시키기 위한 골이식술이 개발되었다. 골이식

술은 여러 가지 형태로 이루어지고 있으며, 자가골 이식, 동종골 이식, 이종골 이식, 골 대체물 등이 이용되고 있다^{22), 23)}. 합성골 이식재중 비흡수성 이식재는 치밀형 hydroxyapatite가 가장 널리 사용되어져 왔다. 그러나 이식재의 조직학적 관찰시 골형성 능력이 미미하고 골결손부 중심에서는 대부분의 입자가 섬유성 조직으로 피막화되어 존재하는 것으로 나타나 단지 결손부 충전 효과만 있는 것으로 평가되었다^{8), 24)}. 흡수성 이식재인 천연 산호에서 추출된 porous resorbable calcium carbonate는 우수한 생체 적합성을 가지고 이식된 후 점차로 흡수되어 신생골 형성을 유도한다고 보고되고 있다^{1), 25), 26)}. 그러나 골유도 능력이 제한되고 흡수성으로 장기 보존에 있어 문제가 있는 것으로 평가되고 있다. 자가골 이식은 수년간의 여러 연구에서 치조 결손부에 사용할 때 매우 높은 골유도 잠재력이 있음이 보고 되었으나 추가적 수술부위의 필요와 한정된 이식재의 양, 특히

장골골수의 경우 골유착과 치근흡수 같은 부정적인 요인이 나타나 동종골 이식의 필요성이 대두되었다.^{27),61,51,61,28)} 동종골 이식은 탈회냉동건조골이 대표적인데, 피질골의 탈회과정을 통해 골기질의 골유도 작용을 나타내는 bone morphogenetic protein(BMP)을 노출시킴으로써 골이식편의 골형성 능력을 증가시키게 되는 것이다. 이 BMP은 흡수성 당단백으로 혈관주위의 간엽조직 세포의 분화를 유도하여 골 결손부나 골결의 부위에서도 연골이나 골조직을 형성하도록 한다.^{29),30,31)} Bower등^{32),33),34)}은 사람의 치조골 결손부에 탈회냉동건조골을 이식후 조직검사를 시행하여 신생골 형성뿐 아니라 신생 백악질 및 신생 결합조직의 형성을 관찰하였으며, 이후의 조직학적 연구들을 통해 탈회냉동건조골 이식시 신부착 형성이 가능하다는 것을 알 수 있었다.

1981년 Peason¹³⁾의 연구에서는 부착획득이 치은 박리수술만 시행한 경우는 0.3mm, 망상골 탈회냉동건조골 이식시는 2.3mm로 보고 되었다.

1984년 Mellonig은 술후 6개월의 재수술을 이용한 평가에서 탈회냉동건조골이식시 2.9mm의 부착획득과 2.5mm의 골재생을 보이고, 치은박리수술만 시행한 경우는 1.53mm 부착획득과 1.3mm의 골재생을 보인다고 하였다.

이 실험에 사용한 anorganic bovine-derived hydroxyapatite bone matrix(ABM)은 입자크기가 250-400 μ m되는 대표적인 이종골이다. Salama등³⁵⁾은 단백질을 완전히 제거한 이종골과 자가골수를 이식할 경우 높은 골형성 잠재력이 있음을 보고하였고, 다른 연구에서는 osteogenic precursor cell의 존재에서 이종골이 골형성 과정을 촉진시킨다고 하였다.^{36), 37)}

1993년 Callan등³⁸⁾은 무치악 치조제 결손부에 소에서 추출한 다공성 hydroxyapatite를 이식하여 염증이거나 면역학적 반응없이 임상적으로 좋은 결과를 보고하였다.

그러나 대부분의 hydroxyapatite입자들은 섬유성 조직으로 피막되고 단지 결손부의 충전효과만 있는 것으로 평가되었다. 또한 가축으로부터 사람에게 질병이 전파될 가능성이 문제로 제기되었으나, 1999년 Sogal등³⁹⁾은 ABM/P-15에 사용된 bovine matrix로부

터 bovine spongiform encephalopathy(BSE)감염 위험을 평가한 결과 고온 추출과정을 통해 제조된 ABM은 BSE 전파위험이 무시할만 하고, 임상적으로 적용하는데 문제가 없음을 보고하였다. ABM/P-15는 ABM에 세포의 부착, 이주, 증식, 분화를 유도하는 합성단백질 P-15를 결합시켜 ABM의 단점을 보완하여, 자가골이식재와 유사한 성분으로 구성된 것이다. P-15는 세포부착을 정확히 복제하며, 사람의 Type I bone matrix collagen의 비항원성 부분이고, Type I collagen molecule의 0.5%정도인 극소량의 아미노산으로 면역학적으로 안전하다. 1993년 Qian 등¹⁹⁾은 ABM과 ABM/P-15에서 진피 섬유아세포를 배양한 결과 ABM에서는 섬유아세포가 단일층을 형성하였으나, ABM/P-15에서는 치밀한 삼차원 세포군락을 이루며, alkaline phosphate가 증가됨을 보고하였다. 2000년 Yukna등²¹⁾은 심한 치주질환으로 발치가 예정된 치아의 4개의 골내낭에 ABM/P-15를 이식하고 조직학적으로 관찰한 결과 2개의 골내낭에서 치주조직의 재생이 이루어졌고, 각각 한 개씩 골내낭에서 신부착, 긴 접합상피 부착이 일어남을 보이고 있다.

1998년 Yukna등¹⁸⁾은 3mm이상의 골내 결손부에 ABM/P-15를 이식한 6개월후의 결과 2.4mm의 치주낭 깊이 감소, 1.3mm의 부착획득과 2.9mm의 골획득을, 탈회냉동건조골을 이식한 경우는 2.1mm의 치주낭 깊이 감소, 0.5mm 부착획득과 2.5mm의 골재생을 보고하였다. 2000년 Krauser등은 이 결과 3년 후까지도 유지된다고 하였다.

본 연구에서는 ABM/P-15와 탈회냉동건조골을 골내낭에 이식한 경우와 치은박리 수술만 시행한 경우의 치료효과를 임상적으로 비교 관찰하여 보았다.

본 연구에서는 술후 6개월간의 변화를 관찰하였는데 이는 외과적 치료 후 일어나는 조직의 변화가 첫 6개월동안에 일어난다는 Wetfelt 등⁴⁰⁾의 연구결과와 김^{41),42)}등의 연구에서와 같이 술후 6개월과 12개월 사이에는 거의 변화가 없었으므로 술후 6개월을 연구기간으로 설정하였다. 본 연구에서는 치주낭 탐침 깊이의 감소는 대조 1군에서는 2.0mm, 대조 2군에서는 3.0mm로 이는 1984년 Mellonig의 연구결과와 유사하다. 실험군에서는 3.4mm로 세군 모두 술후 6

개월에 모두 유의성있는 감소를 보이거나 세군간에는 유의성있는 차이가 없다. 부착획득은 대조 1군에서는 0.1mm, 2군에서는 2.0mm, 실험군에서는 2.2mm로 군간 비교에서는 대조 1군에 비해 대조 2군과 실험군에서 유의성 있는 차이를 보인다.

치조골 결손부의 골재생 평가는 방사선학적평가¹³⁾, 재수술에 의한 평가⁶⁾, 조직학적 평가^{32),33)} 및 탐침골 깊이를 이용하는 방법^{43),44)}이 있는데, 본 연구에서는 탐침골 깊이에 의한 평가 방법을 이용하였다. 이 탐침골 깊이 측정에 의한 골재생의 평가는 환자에게 외과적 손상을 최소화하며, 지속적인 장기간에 걸친 임상적 평가를 위해서도 바람직할 것이다. 2000년 김등⁴⁵⁾은 만성 치주염으로 치주수술이 시행될 제 1대구치를 대상으로 치료전 stent를 제작하여 모든 측정의기준으로 삼아 치주낭 깊이를 측정하고, 평행촬영법으로 치근단방사선 사진을 얻어 방사선학적 측정 깊이를 측정하고 국소마취후 탐침골 깊이를 측정하여 외과적 치료시 측정된 치조골 측정깊이와의 상관관계를 알아보았는데, 치주치료후 재생된 치조골 정도를 알아보고자 할때 재수술을 거칠 필요없이 탐침골깊이를 이용할 수 있다고 보고하였다. 본 연구에서는 대조 1군은 0.1mm, 대조 2군은 2.7mm, 실험군은 3.4mm의 탐침골 깊이의 감소를 보였다. 대조 1군의 경우 평균 술 전 골내낭 깊이가 약 8.0mm로 1.25%의 골재생을 보인 반면, 대조 2군은 평균 술전 골내낭 깊이가 9.5mm로 28% 골재생을, 실험군에서는 평균깊이가 8.5mm로 41%의 골재생을 나타내었다. 대조 2군과 실험군에서 Yukna¹⁸⁾의 연구결과와 측정치에서는 유사하나, 골재생의 백분율에 의한 평가에서는 약 20-30% 정도 작은 값을 보인다. ABM/P-15의 골내낭 이식은 치은박리수술만 시행한 경우보다 더 좋은 임상결과를 보이고, 탈회냉동건조골 이식한 경우보다는 약간 더 좋은 결과를 보이기는 하나, 유의차는 나타나지 않았다.

이상에서 임상적으로 여러 골이식재를 직접적으로 혹은 비슷한 연구를 통해 횡적 비교시 서로 큰 유의차는 나타나지 않았으며 따라서 재료의 선택은 유용성, 가격, 질병 이환율, 조작 용이성 등에 기초하여 이루어질 수 있다고 하겠다.

본 연구는 술후 6개월 후의 평가로서 ABM/P-15의 장기간의 골재생 효과를 알아보기 위해서는 장기간의 연구가 필요하고, 더 많은 골내낭을 이용하여 골내낭 형태에 따른 골재생정도를 알아보아 각각의 골내낭 형태에 따른 골재생을 예견, 평가하고, 실제로 치주조직 재생이 일어났는지 확인하기 위해 조직학적인 관찰이 필요하리라 생각된다. 또한 ABM/P-15이 치주조직 결손부에 대한 치료 방법으로 유용한 재료이나 지속적인 평가와 연구가 필요하리라 사료된다.

V. 결론

치주질환으로 인해 상실된 치주조직의 재생을 위해 이용되는 골이식재의 치료효과를 알아 보고자 ABM/P-15을 사용하여 술후 6개월간 치료에 대한 임상적 효과를 34명의 만성치주염으로 진단된 환자의 34개의 골내낭을 대상으로 치은박리수술을 시행한 12개의 골내낭을 대조 1군으로, 탈회냉동건조골을 이식한 11개의 골내낭을 대조 2군으로, ABM/P-15를 이식한 11개의 골내낭을 실험군으로 설정하였다.

술전과 술후 6개월 후의 치료효과를 치주낭 탐침 깊이, 부착상실, 탐침골 깊이의변화로 비교하여 다음과 같은 결론을 얻었다.

1. 치주낭 탐침깊이의 변화는 대조 1군($2.0 \pm 0.9\text{mm}$), 대조 2군($3.0 \pm 0.9\text{mm}$)과 실험군($3.4 \pm 1.5\text{mm}$) 모두 술후 6개월후에 유의성있는 감소를 보였다 ($P < 0.01$). 대조 1군에 비해 실험군에서 유의성있는 더 많은 감소를 보였다 ($P < 0.05$).
2. 부착상실의 변화는 대조 1군($0.1 \pm 0.7\text{mm}$)에서는 유의차가 없었으나, 대조 2군($2.0 \pm 0.6\text{mm}$)과 실험군($2.2 \pm 1.0\text{mm}$)에서는 술후 6개월에 유의성있는 감소를 보였다($P < 0.01$). 대조 1군에 비해 대조 2군과 실험군에서 유의성 있는 더 많은 감소를 보였다($P < 0.05$).
3. 탐침골 깊이의 변화는 대조 1군($0.1 \pm 0.9\text{mm}$)에서는 술후 6개월에 유의성 있는 차이를 보이지

않았고, 대조 2군(2.7±1.0mm)과 실험군(3.4±1.3mm)에서는 슬후 6개월에 유의성있는 감소를 보였다(P<0.01). 대조 1군에 비해 대조 2군과 실험군에서 유의성있는 더 많은 감소를 보였다(P<0.05).

이상의 결과로 치주골내양의 치료시 ABM/P-15를 이식하는 경우 부착상실과 탐침골 깊이가 유의차있게 감소하는 결과를 나타내었으므로 ABM/P-15는 치주조직 재생에 효과적인 골이식재로 생각되어진다.

VI. 참고문헌

1. C.K. Kim et al : Periodontal repair in intrabony defects treated with a calcium carbonate implant and guided tissue regeneration., J. Periodontol., 67 : 1301, 1996.
2. C.K. Kim., K.S. Cho., S.H. Choi., Annamari Prewett. : Periodontal repair in dog : Effect of allogenic freeze-dried demineralized bone matrix I implants on alveolar bone and cementum regeneration., J. Periodontol., 69 : 26-33, 1998.
3. Feingold J.P. and Chasens et al : Preserved scleral allografts in periodontal defects in man. I. Histological evaluation., J. Periodontol., 48 : 1, 1977.
4. Ellegaard B., Karring T. and Loe H. : Retardation of epithelial migration in new attachment attempts in intrabony defects in monkeys., J. Clin. Periodontol., 3 : 23, 1976.
5. Feingold J.P. et al : Preserved scleral allografts in periodontal defects in man. II. Histological evaluation., J. Periodontol., 48 : 4, 1977.
6. Mellonig J.T. : Decalcified freeze-dried bone allografts as an implant material in human periodontal defects., Int. J. Periodont. Ter. Dent., 4(6) : 41, 1984.
7. Mellonig J.T. and Bowe G.M. : Regenerating bone in clinical periodontics., J. Am. Dent. Assoc., 121 : 497, 1990.
8. Mellonig J.T. : Freeze-dried bone allografts in periodontal reconstructive surgery., Dent. Clin. North Am., 35 : 505, 1991.
9. Schllhorn R.G. : Postoperative problems associated with iliac transplants., J. Periodontol., 43 : 3, 1972.
10. Schallorn R.G. : Osseous grafts in the treatment of periodontal osseous defects in periodontal surgery., Edited by S.S. Sthal. Springfield, Illinois Charles C. Thomas, 1976.
11. Schllhorn R.G. and McClain P.K. : Combined osseous composite grafting, root conditioning and guided tissue regeneration., Int. J. Perio. and Rest. Dent., 8 : 9, 1998.
12. Barnett J.D. et al : Comparison of freeze-dried bone allograft and porous hydroxyapatite in human periodontal defects., J. Periodontol., 60 : 231, 1989.
13. Peason G.E., Rosen S., Deporter D.A. : Preliminary observations in the usefulness of a decalcified freeze-dried cancellous bone allograft material in periodontal surgery., J. Periodont., 52 : 55, 1981.
14. Seyedin S.M. Osteoinduction : A report on the discovery and research of unique protein growth factors mediating bone development., Oral Surg., Oral Med, Oral Pathol., 68 : 527, 1989.
15. Lynch S.E., Willams R.C., Polson A.M., Howell T.H., Reddy M.S., Zapa U.E. : A combination of platelet derived and insulin-like growth factors enhances periodontal regeneration., J. Clin. Periodontol., 16 : 545-548, 1989.
16. Joyce M.E., Robert A.B., Sporn M.B., Bolander M.E. : Transforming growth factor- β and the initiation of chondrogenesis and osteogenesis in the rat femur., J. Cell Biol., 110 : 2195-2207, 1990.

17. Bhatnagar R.S., Qian J.J., Gough C.A. : The role in cell binding of a beta-bend within the triple helical region in collagen al(I) chain : structural and biological evidence for conformational tautomerism on fiber surface., *J Biomolecular Structure Dynamics*, 14 : 547, 1997.
18. Yukna R.A., Callan D.P., Krauser J.T. : Multicenter clinical evaluation of combination anorganic bovine-derived hydroxyapatite matrix(ABM)/cell binding peptide(P-15) as a bone replacement graft material in human periodontal osseous defects. 6-month results., *J. Periodontol.*, 69 : 655, 1998.
19. Qian J.J. and Bhatnagar R.S. : A collagen related synthetic peptide promotes osteogenic differentiation in dermal fibroblasts to anorganic bone mineral., *J. Dent. Res.*, 72 : 390, 1993.
20. Yukna R.A., Krauser J.T., Callan D.P. et al. : Three year results with ABM/P-15 grafts in human periodontal defects., *J. Dent. Res.*, IADR abstracts., 79 : 2059, 2000.
21. Yukna R.A., Salinas T.M., Carr R.F. et al. : Histologic evaluation of ABM/P-15 in human periodontal defects., *J. Dent. Res.*, IADR abstracts., 79 : 2060, 2000.
22. Souris F. et al : Coral, A new biomedical material., *J. Maxillofac. Surg.*, 13 : 64, 1985.
23. Stahl S.S., Froum S.J. : Histologic and clinical responses to porous hydroxyapatite implants in human periodontal defects: three to twelve months postimplantation., *J. Periodontol.*, 58 : 689, 1987.
24. Kent J.N. : Reconstruction of the alveolar ridge with hydroxyapatite., *Dent. clin, North Am.*, 30 : 231, 1986.
25. Guillemin G. et al : The use of coral as a bone graft substitute., *J. Biomed. Mater. Res.*, 21 : 557, 1987.
26. Ouhayoun J.P. et al : Influence of biomaterials on the healing pattern of bone defects miniature pig mandible., *J. Dent. Res.*, 68(special issue):Abstract No.1224, 1989.
27. Ellegaard B., Karring T. and Loe H. : Retardation of epithelial migration in new attachment attempts in intrabony defects in monkeys., *J. Clin. Periodontol.*, 3 : 23, 1976.
28. Sogal A. and Tofe A.J. : Risk assessment of bovine spongiform encephalopathy transmission through bone graft material derived from bovine bone used for dental applications., *J. Periodontol.*, 70 : 1053-1063, 1999.
29. Nade S., Burwell R.G. : Decalcified bone as a substrate for osteogenesis., *J. Bone Joint Surg.*, 59-13 : 189, 1977.
30. Urist M.R. : Bone formation by autoinduction., *Science*, 150 : 893, 1965.
31. Urist M.R., McLean F.C. : Osteogenic potential and new bone formation by induction in transplants to the anterior chamber of the eye., *J. Bone Joint Surg.*, 34 : 443-476, 1952.
32. Bowers G.M., Chardroff B., Carnevale R., Mellonig J.T., Corio R. : Histologic evaluation of human new attachment apparatus in humans, Part I., *J. Periodontol.*, 60 : 665, 1989.
33. Bowers G.M., Chadroff B., Carnevale R., Mellonig J.T., Corio R. : Histologic evaluation of human new attachment apparatus in humans, Part II., *J. Periodontol.*, 60 : 675, 1989.
34. Bowers G.M., Chadroff B., Carnevale R., Mellonig J.T., Corio R. : Histologic evaluation of human new attachment apparatus in humans, Part III., *J. Periodontol.*, 60 : 683, 1989.
35. Salama R, Burwell RG, Dickson IR. : Recombined grafts of bone and marrow., *J. Bone Joint Surg.*, 55 : 402-417, 1973.
36. Burwell R.G. : The function of bone marrow in the incorporation of a bone graft., *Clin Orthop.*, 200 : 125-141, 1985.

37. Wetfelt E. et al : Improved periodontal conditions following therapy., J. Clin. Periodontol., 12 : 283, 1985.
38. Callan D.P., Rohrer M.D. : Use of bovine-derived hydroxyapatite in the treatment of edentulous ridge defects : A human clinical and histologic case report., J. Periodontol., 64 : 575, 1993.
39. Sogal A. and Tofe A.J. : Risk assessment of bovine spongiform encephalopathy transmission through bone graft material derived from bovine bone used for dental applications., J. Periodontol., 70 : 1053-1063, 1999.
40. Yukna R.A. : Synthetic bone grafts in periodontics., Periodontology 2000., 1 : 92, 1993.
41. 김성희, 김종관, 채중규, 조규성 : 골내치주낭에서 탈회냉동건조골 동 종이식시 이식효과에 대한 임상적 연구., 대한치주과학회지, 24, 3 : 618, 1994.
42. 김종관 등: 골내낭 처치시 치조골 재생에 관한 연구(I. e-PTFE 차단 막의 효과), 대한치주과학회지, 23 : 367, 1993
43. Renvert S., Nilveus R., and Egelberg J. : Healing after treatment of periodontal intraosseous defects., J. Clin. Periodontol., 12 : 619, 1985.
44. 최은정, 조규성 :골내치주낭에서 expanded polytetrafluoroethylene 차단 막과 calcium carbonate 이식효과에 대한 임상적 연구., 연세치대 논문집 9권, 1994.
45. H.Y. Kim., S.W. Yi., S.H. Choi., C.K. Kim. : Bone probing measurement as a reliable evaluation of the bone level in periodontal defects., J. Periodontol., 71 : 729-735, 2000.

Clinical effects of combination anorganic bovine-derived hydroxyapatite matrix(ABM) / cell binding peptide (P-15) in periodontal intrabony defects

Mi-Sook Won, Jeong-Won Paik, Chang-Sung Kim,
Kyoo-Sung Cho, Jung-Kiu Chai, Chong-Kwan Kim, Seong-Ho Choi,

Department of Periodontology, College of Dentistry, Yonsei University Oral Science Research Center

The ultimate goal of periodontal therapy is the regeneration of periodontal tissue which has been lost due to destructive periodontal disease. To achieve periodontal regeneration, various kinds of methods have been investigated and developed, including guided tissue regeneration and bone graft. Bone graft can be categorized into autografts, allografts, xenografts, bone substitutes. And materials of all types have different biological activity and the capacity for periodontal regeneration, but ideal graft material has not been developed that fits all the requirement of ideal bone graft material. Intensive research is underway to identify, purify, synthesize a variety biologic modulators that may enhance wound healing and regeneration of lost tissues in periodontal therapy.

The present study evaluates the effects of ABM/P-15 on the periodontal regeneration in intrabony defects of human. We used thirty four 2-wall or 3-wall osseous defects in premolars and molars of chronic periodontitis patient that have more than 5mm pockets and more than 3mm in intrabony defect. 12 negative control group underwent flap procedure only, 11 positive control group received DFDBA graft with flap procedure, and 11 experimental group received ABM/P-15 graft with flap procedure. The changes of probing pocket depth, loss of attachment and bone probing depth following 6months after treatment revealed the following results:

1. The changes of probing pocket depth showed a statistically significant decrease between after scaling and 6months after treatment in negative control(2.0 ± 0.9 mm), positive control(3.0 ± 0.9 mm), and experimental group (3.4 ± 1.5 mm) ($P < 0.01$). Significantly more reduction was seen in experimental group compared to negative control group ($P < 0.05$).
2. The changes of loss of attachment showed a statistically significant decrease between after scaling and 6months after treatment in positive control(2.0 ± 0.6 mm), and experimental group (2.2 ± 1.0 mm) except negative control group(0.1 ± 0.7 mm) ($P < 0.01$). Significantly more reduction was seen in both experimental and positive control group compared to negative control group ($P < 0.05$).
3. The changes of bone probing depth showed a statistically significant decrease between after scaling and

6months after treatment in positive control($2.7\pm 1.0\text{mm}$), and experimental group ($3.4\pm 1.3\text{mm}$) except negative control($0.1\pm 0.9\text{mm}$) ($P<0.01$). Significantly more reduction was seen in both experimental and positive control group compared to negative control group ($P<0.05$).

The results suggest that the use of ABM/P-15 in the treatment of periodontal intrabony defects can reduce loss of attachment and bone probing depth more than flap operation only. It suggests that ABM/P-15 may be an effective bone graft material for the regeneration of periodontal tissue in intrabony defects.

Key words : periodontal tissue regeneration, bone graft material, ABM/P-15, intrabony defect, bone probing depth, loss of attachment