

---

## 방광의 소세포 신경내분비 암종의 요 세포학적 소견 - 1 예 보고 -

을지대학교 의과대학 병리학교실

김 동 훈 · 강 동 욱 · 김 경 희 · 김 주 현 · 박 미 자

---

= Abstract =

### Urinary Cytologic Findings of Small Cell Neuroendocrine Carcinoma -A Case Report-

Dong Hoon Kim, M.D., Dong Wook Kang, M.D., Kyung Hee Kim, M.D.,  
Ju Heon Kim, M.D., and Mee Ja Park, M.D.

Department of Pathology, College of Medicine, The Eulji University of Korea, Taejon, Korea

We report the cytologic features of a case of primary small cell carcinoma of the urinary bladder with high grade transitional cell and signet ring cell carcinomatous components. A 64-year-old male presented with gross hematuria for one week. Computed tomography revealed an ill-defined mass in the left lateral wall of the urinary bladder. Urinary cytology showed hypercellularity with predominantly isolated single cells and clustered cells. They have scanty cytoplasm and naked hyperchromatic nuclei with finely granular nuclear chromatin and rare nucleoli. The tumor cells occurred predominantly single cells, but a few in clusters. Nuclear molding was prominent. No glandular formation or nesting was noted. The second tumor cells had high nuclear/cytoplasmic ratio, irregular nuclear membrane, and coarse granular chromatin. The background was inflamed and necrotic. The histologic findings of transurethral resection were mainly composed of small cell carcinoma, and partly transitional cell and signet ring cell carcinomatous components. Small cell neuroendocrine carcinoma have distinctive cytologic features to make a proper diagnosis.

---

**Key words:** Urine cytology, Small cell neuroendocrine carcinoma, Transitional cell carcinoma,  
Signet ring cell carcinoma, Urinary bladder

---

책임저자 : 김동훈

주 소 : (301-726) 대전광역시 중구 목동 24-14, 을지대학병원 병리과

전 화 : 042-259-1477, 016-303-8643

팩 스 : 042-259-1495

E-mail address : idavidkim@hotmail.com

## 서 론

소세포암종은 주로 폐에서 기원하지만, 폐 이외의 다른 여러 장기에서도 발생한다. 그 중 방광에서 생기는 원발성 소세포 신경내분비 암종은 전체 방광의 악성 종양 중 0.48~1%의 빈도로서 매우 드물고,<sup>1)</sup> 최근에 기술되었다. 이전에는 분화가 나쁜 이행상피 암종이나 미분화 암종 또는 악성 림프종으로 진단되었다. 이 암종은 50% 이상에서 이행상피 암종과 같이 혼합되어 있으며, 예후는 이행상피 암종보다 나쁘다.<sup>2)</sup> 소세포 암종의 비율이 많을수록 예후는 더 나빠진다. 정확한 진단을 하기 위해서는 주의깊은 광학 현미경적 관찰뿐만 아니라, 면역조직화학염색에서 chromogranin, synaptophysin, neuron specific enolase (NSE) 같은 신경내분비 표지자 염색이 도움을 준다. 그러나 약 22%에서는 신경내분비 표지자에 음성이므로 확진이 어려울 수 있다. 그러한 경우 전자현미경적 소견이 진단에 도움을 줄 수 있다.<sup>3)</sup> 방광에 원발성으로 발생하는 소세포 신경내분비 암종은 그 적은 빈도로 인해, 세포학적 소견을 기술한 보고가 드물다. 종종 염증세포나 악성 림프구로 오인하기 쉬우므로, 임상적 소견을 포함하여, 병리의사의 세심한 관찰로서 정확한 진단을 할 수 있다. 저자들은 최근 방광에 원발성으로 기원한 소세포 신경내분비 암종 1 예의 요세포 검사를 경험하여 보고하는 바이다.

## 증 례

### 1. 임상 소견

64세 남자가 2주전부터 시작된 육안적 혈뇨를 주소로 내원하였다. 이학적 검사상 혈중 PSA는 0.4ng/ml로 정상 범위였고, 다른 이상 소견은 없었다. 흉부 단순촬영상 폐는 정상소견이었다. 복부 컴퓨터 단층촬영상 방광 좌측 벽에서 방광 내로 돌출된 2.5×1.5cm 크기의 종괴가 보였다 (Fig. 1). 요검사와 경요도적 적출 생검으로 소세포 신경내분비 암종으로 진단받고, 타 병원으로 전원되어 화학치료 및 방사선 치료를 받았다. 치료후 현재 7개월이 경과하였으나, 아직 재발이나 전이없이 생존하고 있다.

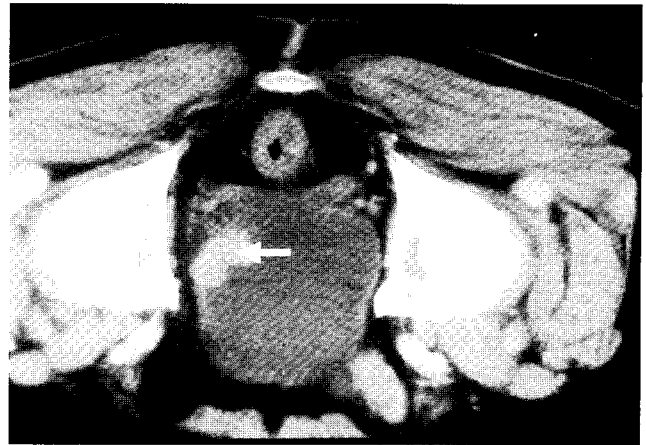


Fig. 1. Computerized tomography view: A 2.5×1.5 cm sized mass (arrow) is noted at the left lateral wall of the urinary bladder.

### 2. 세포학적 소견

자연배뇨 요검사서 세포 밀도는 높았고, 배경은 염증세포와 피사물질이 관찰되었으며, 종양세포는 군집을 이루거나 개개의 세포로 흩어져 있었고 사이에는 많은 림프구가 관찰되었다 (Fig. 2A). 대부분의 종양세포는 작고, 둥글거나 방추상이었다. 종양 세포는 정상 림프구의 약 2배 크기로 모양은 서로 비슷하고, 응집력이 떨어지는 판상 혹은 작은 불규칙한 3차원적인 덩어리로 도말되었고, 그 주변으로 세포가 날날이 흩어지기도 하였다. 주로 개개로 흩어지거나, 군집을 형성하고, 핵의 주형 및 압좌소견을 관찰할 수 있었다. 각각의 세포의 핵은 둥글거나 난원형으로 거칠며 중등도의 과염색성을 보이고, 과염색상의 나핵이 출현하였으며, 염색질은 미세한 과립상이었다. 핵소체는 대부분이 없었으며, 있는 경우에는 매우 작았다. 세포질은 극소량이었고 유사분열도 관찰할 수 있었다 (Fig. 2B&C). 핵막의 함입이나 세포질내 공포 및 붕입체는 없었다. 선상 구조 혹은 로제트 형성 등은 보이지 않았다. 또다른 종양세포는 소세포보다 조금 더 심한 불규칙한 모양의 다형성을 갖는 세포로서 핵은 크고 세포질은 중등도이었으며, 작은 군집을 이루고 있었다 (Fig. 2D).

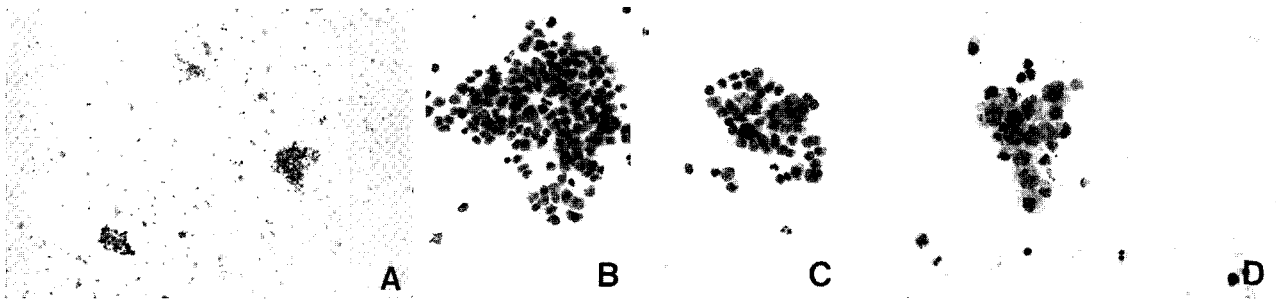


Fig. 2. Cytologic findings of small cell neuroendocrine carcinoma.

A. The smear is cellular with inflamed and necrotic background (Papanicolaou).

B & C. Small cell carcinoma: Both isolated forms and syncytial groupings of small cells with naked hyperchromatic nuclei, finely granular chromatin, rare nucleoli, and indistinct cytoplasm are noted. Nuclear molding is observed (Papanicolaou).

D. Transitional cell carcinoma: Groups of tumor cells with high N/C ratio, irregular nuclear membrane, and coarse, granular chromatin are noted (Papanicolaou).

Table 1. Histology and immunohistochemistry of this case

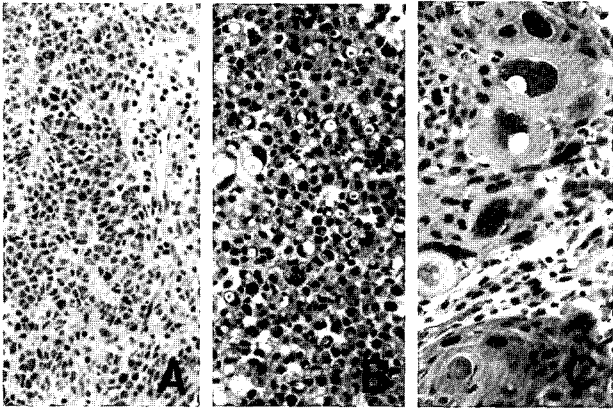
Components	Cell morphology	Necrosis	Mitosis	Immunohistochemistry					
				Chr.	Syn.	CD56	NSE	CK7	CK20
SmCC (70%)	Small size								
	Scanty cytoplasm								
	Rare nucleoli	++	6/10HPFs	-	++	++	+	++	-
	Trabeculae & sheets								
TCC (20%)	Moderate size								
	Moderate cytoplasm								
	Prominent nucleoli	+	8/10HPFs	-	-	-	-	-	++
	Marked cytologic atypia								
Signet ring cell carcinoma (10%)	Clear cytoplasm								
	Cytoplasmic vacuoles								
	Small eccentric nuclei	-	1/10HPFs	-	+	+	+	+	-
	Diffuse sheets								

SmCC: small cell carcinoma, TCC: transitional cell carcinoma, Chr.: chromogranin, Syn.: synaptophysin, NSE: neuron specific enolase

### 3. 조직학적 소견

Table 1에 본 증례의 조직학적 소견 및 면역조직 화학적 소견을 요약하였으며, 조직 및 면역학적 소견을 아래에 기술하였다. 경요도적 적출술을 시행하였고, 현미경적 소견에서 종양은 방광 벽의 근육층을 침윤하였고, 주변의 림프관에 종양 세포의 색전이 자주 관찰되었다. 구성하는 종양 세포들은 소세포 암종이 70%, 이행상피 암종이 20%이었고, 10%는 반지세포 암종과 유사한 세포로 구성되었다. 소세포 암종의 부

위는 판상형 또는 육주형 배열을 하였으며, 각각의 종양 세포의 모양은 비교적 균등하였다. 핵소체가 거의 보이지 않고 핵은 과염색성이며 둥글거나 난원형이었다. 세포질의 양은 적었다 (Fig. 3A). 10%정도의 부위에서 부풀은 둥근 형태로, 세포질이 풍부하며, 핵이 주변부로 밀려있는 반지모양의 종양 세포들로 구성되어 있었다 (Fig. 3B). 이행상피 암종의 부위는 조직학적 3등급으로 다양한 이행성을 보이며 세포질은 풍부하고, 핵소체는 뚜렷하며, 핵은 크고 둥근 모양이며, 육주형 세포 군집의 형태를 이루었다 (Fig. 3C). 면역



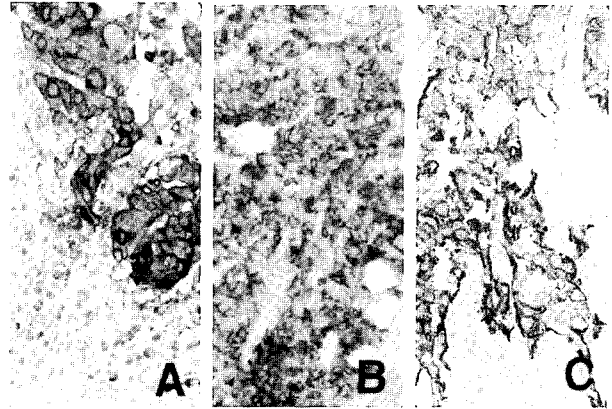
**Fig. 3.** Histologic findings. A. Small cell carcinoma: Sheets and nests of tumor cells with scanty cytoplasm and hyperchromatic nuclei are noted. The cell borders are indistinct.  
 B. Signet ring cell carcinoma: Tumor cells have clear cytoplasm and small eccentric nuclei.  
 C. Transitional cell carcinoma, grade 3: Nests of tumor cells with high N/C ratio, irregular nuclear membrane and prominent nucleoli are noted.

조직화학 염색상 소세포 암종은 CD56, synaptophysin, NSE, CK7에 양성이었다 (Fig. 4A-C). 이행상피 암종은 carcinoembryonic antigen (CEA)과 CK20에만 양성이고, CK7과 신경내분비 표지자에 음성이었다. 반지세포 암종의 부분은 CD56, synaptophysin, NSE, CK7등에 소세포 암종보다는 약하지만 양성으로 염색되었다(Table 1).

## 고 찰

방광에서 원발성으로 기원하는 소세포 신경 내분비 암종은 전체 방광의 악성 종양중 1% 미만으로 극히 드물다. 남성이 여성보다 약 7배 정도 더 많이 발생하며, 40대 이후에 호발한다.<sup>1)</sup> 가장 흔한 증상은 육안적 혈뇨이며, 그 밖에 배뇨 곤란이나 복부 통증도 동반된다.

방광의 소세포 신경내분비 암종의 기원세포에 대해 아직 확실히 밝혀진 것은 없다. Ali등<sup>2)</sup>은 정상 혹은 화생화된 방광 점막층에 존재하는 신경내분비 세포가 악성 변형을 일으킨 것에서 기원한다고 하였다. Grignon 등<sup>4)</sup>은 다능성의 간 세포에서 기원하는 것으로 생각하기도 하는데, 이런 미분화 세포들이 방광의 이행상피의 기저세포 중에서 발견되기 때문에 이곳에



**Fig. 4.** Immunohistochemistry. Tumor cells (small & signet ring cells) are immunoreactive for synaptophysin(A), CD 56 (B), and NSE (C).

서 기원하는 것이 아닌가 추측하기도 한다. Terracciano 등<sup>5)</sup>은 이행상피 암종의 분화 과정 중에 유전자의 변이로 인해 소세포 신경 내분비 암종이 기원한다고 하였다. 이런 가설은 신체의 다른 부위에서 발생하는 현미경 소견 상 유사한 소세포 암종의 기원 세포 가설과 비슷하다.

다른 장기, 그중 특히 폐에서 소세포 암종의 세포학적 소견에 대해 기술한 문헌은 많으나, 방광에서 기원한 예에 대해서는 그리 많지 않다. 국내문헌 중에서 권 등<sup>6)</sup>이 방광에 발생한 원발성 소세포암종의 세포학적 소견에 대해 기술한 바에 의하면 종양 세포의 핵은 둥글거나 난원형으로 거칠며, 중등도의 과염색성을 보이고 핵소체는 뚜렷하지 않았고, 세포질은 극소량이었다. 군집을 이루고 있는 종양 세포에서 핵의 주형 및 압좌소견을 관찰할 수 있었다. 그러나 이행세포 암종이 섞이지 않은 소세포 암종만으로 구성된 종양이었으므로, 본 예와는 세포학적 소견에서 차이가 있다.

Ali 등<sup>2)</sup>은 61예의 소세포 신경내분비 암종의 요세포 검사 소견을 기술하였는데, 공통적으로 보이는 소견은 세포밀도가 높고, 개개로 흩어진 종양세포, 핵이 서로 겹쳐 변형된 소견인 핵의 주형 및 압좌소견, 그리고 핵의 과염색성이었다. 나머지 소견으로는 유사 분열상과 핵붕괴 소견 그리고 혈액과 염증세포의 도말 배경이며, 이러한 것은 그리 자주 관찰되는 소견은 아니었다. 세포학적 감별진단으로는 다른 장기에서 전이된 소세포암종, 분화가 좋지않은 이행상피암종 그리고 악성 림프종 등이다. 이 중 전립선에 생긴 소세포 암종의 종양세포가 간혹 요검사에 섞여 나올 수

있어 감별이 어려울 수 있다. 그러나 이 경우는 정상적인 이행상피가 잘 보이지 않으므로 감별에 도움을 줄 수 있다. 그러나 임상적으로 전립선 암종을 발견하지 못하고, 전립선의 소세포 암종이 방광까지 침윤하는 경우는 정상적인 이행상피도 혼재하여 감별진단이 어렵다. 김 등<sup>7)</sup>이 보고한 83예의 이행세포 암종의 요분석 연구에 의하면 분화가 좋지 않은 이행상피 암종은 세포가 더 많은 양의 군집이나 덩어리로 도말되고, 개개의 세포는 더욱 심한 다형성, 핵 대소부동증, 핵분열 및 유사분열 수 증가 그리고 뚜렷한 핵소체가 특징적으로 보여 감별진단 할 수 있다고 하였다. 이행상피 암종에서는 배경도 비교적 깨끗하고, 핵의 주형 및 압좌소견이 관찰되지 않기 때문에 주의깊게 관찰한다면 감별이 가능하다. 악성 림프종은 세포크기도 작고, 개개의 세포로 떨어져 나와 요검사로 감별 진단하기가 매우 어렵다. 그러나 소세포 신경내분비 암종일 경우에는 군집이나 덩어리로 출현하고, 핵이 더 과염색성이고 염색질은 거친 입자이며 작지만 분명한 핵소체를 가지는데 반해, 악성 림프종의 경우는 보다 저염색성의 핵, 미세한 과립상의 염색질을 가지며, 핵소체는 관찰되지 않는다. 또한 소세포 암종에서 볼 수 있는 핵의 주형 및 압좌소견이 악성 림프종에서는 보이지 않는다.

소세포 신경내분비 암종의 병리학적 특징은 이전의 많은 보고에서 현미경적 소견뿐 아니라, 면역조직화학 소견 및 전자현미경적 소견까지 잘 기술하였다.<sup>1-9)</sup> Kim 등<sup>8)</sup>은 노환에 발생한 상피세포암종, 이행상피암종의 세포들이 섞여있는 소세포 암종 1 예를 보고하였으며, 비뇨생식기에 발생하는 소세포암종의 대부분은 다른 상피암종 성분들과 혼합된다고 하였다. Grignon 등<sup>4)</sup>이 보고한 22예의 소세포 신경내분비 암종의 경우도 6예만 소세포형 이었고, 11예는 중간 세포형이었으며, 5예는 복합형이었다. 복합형 5예중 2예는 소세포 암종과 이행상피 암종, 한 예는 소세포 암종과 샘암종, 한 예는 소세포 암종과 편평상피 암종, 그리고 나머지 한 예는 소세포 암종, 샘암종 그리고 이행상피 암종이 섞여 있었으며, 소세포 암종 세포의 비율은 60~95%이었다. 소세포 암종만 있는 경우가 혼합된 경우보다 더 예후가 좋지 않았다. 본 예의 경우는 소세포 암종, 이행상피 암종 그리고 반지세포 암종이 서로 복합되어 있었다. 아주 드물지만 대세포 신경내분비 암종의 경우도 있으며, 이 경우는 세포의 모양만 크고, 면역조직화학적 소견이나, 임상적 예후는 소세포

암종과 유사하였다.<sup>9)</sup> 면역조직화학적 염색이 진단에 필수적이다. Cytokeratin, NSE, synaptophysin, chromogranin 등에 양성으로 염색된다. 전자현미경적 소견이 진단에 도움을 주는데, 150-250 나노미터 크기의 조밀한 중심부 과립들이 핵막에 인접해 관찰된다. 그리고 산란성 유착성 세포경계, 잘 형성된 결합소체, 그리고 세포질 내 당김세사속 등이 관찰된다.<sup>1)</sup>

본 증례는 임상적으로는 이행상피 암종을 먼저 의심하였다. 소변에서 소세포 암종의 세포수가 적은 경우는 진단하지 못하고, 지나쳐 버리는 경우가 많다. 방광의 소세포 신경내분비 암종은 특징적 세포학적 소견을 가지므로 반드시 임상적 소견과 주의깊은 현미경적 관찰로 소변 세포검사로도 빠르고 정확한 진단을 할 수 있다.

대부분의 소세포 신경내분비 암종은 치명적으로 평균 수명이 2년을 넘지 못한다. 본 증례의 환자는 현재 타병원에서 화학적 항암 요법과 방사선 치료를 받고 있으며, 현재까지 재발이나 전이 없이 생존하고 있다.

저자들은 최근에 방광에 발생한 소세포 신경내분비 암종의 요세포 검사 1예를 경험하여 문헌고찰과 함께 보고하는 바이다.

## 참 고 문 헌

1. Blomjous CE, Vos W, De Voogt HJ, Van der Valk P, Meijer CJ: Small cell carcinoma of the urinary bladder. A clinicopathologic, morphometric, immunohistochemical, and ultrastructural study of 18 cases. *Cancer* 64: 1347-1359, 1989
2. Ali SZ, Reuter VE, Zakowski MF: Small cell neuroendocrine carcinoma of the urinary bladder: a clinicopathologic study with emphasis on cytologic features. *Cancer* 79: 356-361, 1997
3. Iczkowski KA, Shanks JH, Bostwick DG: Loss of CD44 variant 6 expression differentiates small cell carcinoma of urinary bladder from urothelial(transitional cell) carcinoma. *Histopathology* 32:322-327, 1998
4. Grignon DJ, Ro JY, Ayala AG, et al.: Small cell carcinoma of the urinary bladder: a clinicopathologic analysis of 22 cases. *Cancer* 85:189-192, 1992
5. Terracciano L, Richter J, Toenillo L, et al.: Chromosomal imbalances in small cell carcinomas of the urinary bladder. *J Pathol* 189:230-235, 1999
6. 권미선, 안공환, 정진행, 이승숙, 고재수: 방광에 발생한 원발성 소세포암종의 세포학적 소견 1 예 보고. 12:121-123, 2001

7. 김연미, 조혜제 : 이행세포암종의 요 세포학적 소견 -83  
에 분석 - 대한세포병리학회지 6 : 148-155, 1995
8. Kim TS, Seong DH, Ro JY: Small cell carcinoma of the ureter  
with squamous cell and transitional cell carcinomatous  
components associated with ureteral stone. *J Korean Med Sci*  
16:796-800, 2001
9. Hailemariam S, Gaspert A, Komminoth P, Tamboli P, Amin  
M: Primary, pure, large-cell neuroendocrine carcinoma of the  
urinary bladder. *Mod Pathol* 11:1016-1020, 1998