

죽력 (*Bambusae Caulis in Liquamen*)의 투여량에 따른 생쥐의 항산화효소 활성과 간과 신장의 조직병리학적 변화

김 정 상

동신대학교 한의과대학 해부학교실

Changes of the Antioxidant Enzymes and Histopathological Changes of Liver and Kidney According to the Administered Dosage of *Bambusae Caulis in Liquamen* in Mice

Jeong-Sang Kim

Department of Anatomy, College of Oriental Medicine, Dongshin University, Naju, 520-714 Korea

(Received November 29, 2002; Accepted December 10, 2002)

ABSTRACT

This study was performed to investigate the effects of *Bambusae Caulis in Liquamen* (bamboo extract) on the changes of antioxidant enzymes and histopathological changes of liver and kidney in mice when administered in different dosages.

The experimental groups were divided into four. For control group, 0.9% NaCl (0.2 ml/25 g B.W.) and for experimental groups, 5% (H1 group), 10% (H2 group), and 20% (H3 group) bamboo extract diluted with 0.9% NaCl, were administered (0.2 ml/25 g B.W.) respectively for 28 days at an interval of 48 hours.

MnSOD activities were increased in H1 group (46%, $P < 0.05$), H2 group (40%, $P < 0.05$), and H3 group (34%, $P < 0.05$) as compared to the control group. CuZnSOD activities were increased in H1 group (11%, $P < 0.05$), but were decreased in H3 group (13%, $P < 0.05$). The activities of catalase were decreased in H1 group (39%, $P < 0.05$), H2 group (34%, $P < 0.05$), and H3 group (31%, $P < 0.05$) as compared to the control group.

Histopathological observation revealed ballooned hepatocytes in the pericentral and periportal veins of H1 group. More ballooned and injured hepatocytes than in H1 group were observed in the H2 and H3 groups. Detachment of endothelial cells of the central vein was observed in the H2 and H3 groups.

These results indicated that bamboo extract developed dose dependent changes in antioxidant enzyme activities and developed histopathological changes of liver and kidney.

Key words : *Bambusae Caulis in Liquamen*, Catalase, Histopathological changes, SOD

본 연구는 보건복지부 한방치료기술연구개발사업(01-PJ9-PG1-01CO02-000)의 지원에 의하여 연구되었음.

* Correspondence should be addressed to Dr. Jeong Sang Kim, Department of Oriental Medicine, Dongshin University, Naju, 520-714 Korea. Ph.: 061-330-3512, FAX: 061-330-2900, E-mail: jskim@red.dongshin.u.ac.kr

Copyright © 2002 Korean Society of Electron Microscopy

서 론

많은 의약품들은 간 손상의 원인이 될 수 있으며, 간 독성 약물의 반응은 숙주의 면역학적 기전이나 대사반응에 따른 특이성을 갖는다(James et al., 1998). 이러한 반응들을 볼 때 약물의 독성이 전형적으로 투여량에 따라 나타나는 것은 아니라고 할지라도 대부분 투여량에 따른 약물의 독성효과를 예측할 수 있다(Lee, 1995). 신장은 약물을 비롯하여 호르몬과 생체이물의 분비에 있어서 중요한 역할을 하기 때문에(Pritchard & Miller, 1993), 대사과정을 통해서 신장은 외인성 또는 내인성 화학물질과 반응하여 독성의 중간생성물을 생산할 수 있는데 그 결과 신장 조직의 변이 또는 세포괴사와 같은 결과를 가져올 수 있다(Anders & Dekant, 1994). 한편, 많은 생체이물질과 약품들은 산소 유리라디칼을 생성하는 유해한 영향의 원인이 되어 기능적 구조적 세포변화를 가져온다(Kehrer, 1993; Janssen et al., 1993).

본 연구의 대상으로 사용한 죽력(*Bambusae Caulis in Liquamen*)은 대나무를 가열하여 얻은 즙액이다. 한의학에서는 죽력의 氣味가 달고 차가우며 무독하고, 淸熱, 瀉火, 潤燥, 行痰, 養血, 補陰의 효능을 지니고 있어, 火(熱), 陰虛 등을 주원인으로 하는 고혈압 및 당뇨병 치료에 사용된다(Shin, 1995). 죽력에 대한 실험적 연구로 정제방법에 따른 물리화학적 특성(Kim et al., 2001), 면역세포의 cytokine 분비에 미치는 영향, streptozotocin으로 유발된 당뇨생쥐에 미치는 영향(Jung et al., 2001; Jang et al., 2001), 항생물질로써의 활성(Chung, 2000)에 관한 연구 보고가 있다. 한편, 대나무 숲 제조 과정에서 부산물로 얻은 죽력이 BALB/c 3T3 세포배양액에 첨가한 결과 발암성 억제(Kimura et al., 2002), 대나무 잎의 추출액이 항산화제로써 작용하여 세포손상의 억제(Hu et al., 2000; Kweon et al., 2001), SHN 생쥐에서 유선암의 발생빈도 감소(Tsunoda et al., 1998) 및 흰쥐에서 알코올로 유발된 위궤양에 대한 항궤양 효과(Otani et al., 1990) 연구 보고가 있다. 그러나, 죽력의 부작용에 대한 보고는 거의 없으며, 특히 죽력의 투여량 및 투여기간에 따른 항산화효소 활성변화 및 병리형태학적인 연

구는 없었다. 본 연구는 죽력의 투여량에 따른 약제로써의 효능을 극대화하기 위하여, 생쥐에 죽력을 투여한 후 간세포의 항산화효소 활성 변화 및 간과 신장의 조직병리학적 변화를 관찰하였다.

재료 및 방법

1. 실험 동물

체중 25g 내외의 웅성 생쥐(ICR strain) 8주령을 동물사이언스(주)로부터 구입한 후 한의과대학 동물사육실에서 2주간 적응시킨 후 실험에 사용하였다.

2. 실험군 및 죽력의 투여

실험동물은 정상적인 식이를 하도록 하면서, 대조군은 생리식염수를 투여하였으며, 실험군은 죽력(한림제약)을 생리식염수에 5%(H1군), 10%(H2군), 20%(H3군)로 희석하여 체중 25gm 당 0.2 ml씩 48시간 간격으로 28일 동안 구강 투여하였다.

3. 생쥐 간조직으로부터 SOD 추출 및 활성도 측정

대조군과 실험군 생쥐로부터 간조직 만을 신속히 분리하여 SOD를 추출하였다. 채취된 간조직은 증류수로 3회 세척한 후 0.1 mM EDTA와 50 mM phosphate buffer(pH 7.4)를 간조직 시료의 4배량으로 첨가하여 세절한 다음 균질액을 얻기 위하여 homogenizer(JANKE & KUNKEL, ULTRA-TURRAX T25, Germany)를 이용하여 4°C에서 균질화 하였다. 이 균질액으로부터 핵 분해를 제거하기 위해 4°C에서 2,000 xg로 5분 동안 원심분리하였으며, 다시 4°C의 22,000 xg에서 30분 동안 원심분리하여 세포질 분획과 미토콘드리아 분획으로 분리하였다. 분리된 분획 중 상층액만을 조심스럽게 제거한 후 순수 분리를 위해 16,000 xg에서 10분 동안 원심분리하여 순수 CuZnSOD를 얻었으며, 이 초효소액을 단백질 분석에 이용하였다. 미토콘드리아에 분포하는 MnSOD를 얻기 위해 전단계에서의 pellet에 50 mM phosphate buffer(pH 7.4), 0.25 M sucrose, 0.1 mM EDTA 용액 1

ml를 첨가하여 부유시킨 다음 4°C에서 22,000 xg로 30분 동안 원심분리하여 상층액을 분리한 후 다시 80,000 xg로 30분간 원심분리하여 순수한 MnSOD를 얻었다. 단백질 정량은 Bio-Rad assay를 이용하였으며, -70°C의 deep freezer에 보관하면서 실험에 이용하였다.

분리된 단백질에서 SOD의 활성도를 측정하기 위해 정량한 단백질 100 µg/µl를 non-denaturing polyacrylamide gel electrophoresis를 이용하여 4°C의 저온 상태에서 30 mA로 전기영동하였다. gel은 0.05 M KH₂PO₄ (pH 7.8), 1 × 10⁻⁴ M EDTA, 2.45 × 10⁻² M NBT를 포함한 용액에서 알루미늄 호일을 덮어 계속 흔들며 주면서 20분 동안 염색하였다. 다시 gel은 0.05 M KH₂PO₄ (pH 7.8), 1 × 10⁻⁴ M EDTA, 0.028 M TEMED, 2.8 × 10⁻⁵ M riboflavin 용액에서 15분 동안 2차 염색한 후 15W 형광램프 하에서 단백질 band를 확인하였으며, 그 결과는 densitometer (ImageMaster VDS, Pharmacia)를 이용하여 분석하였다.

4. 생쥐의 간조직으로부터 catalase의 추출 및 활성도 분석

Catalase 활성도 측정은 Beers & Sizer(1952)의 방법에 준하여 50 mM 인산칼슘 완충액 (pH 7.2)에 기질인 10 mM H₂O₂에 효소액을 가하여 최종 반응액이 3.0 ml이 되게 한 다음 25°C에서 30초간 반응시키면서 240 nm 파장에서 소실되는 H₂O₂의 양을 측정하였다. 효소 활성도의 단위는 15초간에 1 mg의 단백질이 반응하여 환원시킨 H₂O₂를 µmole로 나타내었다.

5. 간과 신장 조직의 광학 및 전자현미경 관찰

광학현미경 관찰을 위하여 생쥐의 간과 신장 조직을 적출하였다. 적출한 조직을 4%의 paraformaldehyde를 사용하여 24시간 동안 고정시킨 다음, paraffin으로 포매 한 후 microtome을 사용하여 5 µm 두께로 절편을 제작하였다. Hematoxylin과 eosin으로 이중 염색한 다음 통상적인 방법에 따라 표본을 제작하여 카메라현미경 (Olympus BX51TF, Japan)을 이용하여 사진을 촬영하였다. 전자현미경 관찰을 위하여 광학현미경 시료와 동일한 부위의 조직을 절취하여 전기

정액 속에서 1 mm²크기로 세절한 후 2.5% glutaraldehyde (phosphate buffer, pH 7.4)로 2시간 동안 전고정하였다. 전고정이 끝난 조직은 동일 완충액을 사용 10분 간격으로 3회 세척한 후 1% osmium tetroxide (OsO₄)로 2시간 후 고정 한 다음 동일 완충액으로 3회 세척하였다. 세척후 시료들은 상승농도 순의 에탄올로 탈수하여 propylene oxide로 치환한 후 Epon-Araldite 혼합액으로 포매하였고 60°C 오븐에서 30시간 중합시켰다. 포매된 조직들을 LKB-V형 ultramicrotome을 사용 1 µm 두께로 절편을 제작하여 1% toluidine blue로 hot plate (60°C)상에서 염색하였다. 염색된 시료를 광학현미경으로 관찰하여 조직을 확인한 다음 동일한 부위에서 60 nm두께로 초박절편을 제작하여 silver grid에 부착하였고, uranyl acetate 와 lead citrate로 이중 염색한 다음 JEM 100 CX-II투과형 전자현미경 (80 kV)으로 관찰하였다.

6. 통계처리

실험결과에 대한 통계는 SAS (statistical Analysis System) 프로그램에 의하여 각 실험군 별로 평균값과 표준오차를 계산하였고 α = 0.05 수준에서 유의성을 검증하였다.

결 과

1. 항산화효소의 활성

생쥐에 죽력을 28일간 구강 투여한 후 간 조직을 절취하여 SOD의 활성을 검색한 결과, MnSOD의 활성은 대조군이 가장 낮게 나타났으며, 실험군인 H1 (46%, P < 0.05), H2 (40%, P < 0.05), H3군 (34%, P < 0.05)은 모두 대조군에 비하여 유의성있게 활성이 증가하였다 (Fig. 1). CuZnSOD는 대조군에 비하여 H1 (11%, P < 0.05)에서는 유의성있게 활성이 증가하였으나, H3 (13%, P < 0.05)군에서는 대조군에 비하여 유의성있게 활성이 감소하였으며, H2군의 활성은 대조군과 유사하였다 (Fig. 1). Catalase의 활성은 대조군에 비하여 H1 (39%, P < 0.05), H2 (34%, P < 0.05), H3군 (31%, P < 0.05) 등 모든 실험군에서 유의성있게 감소

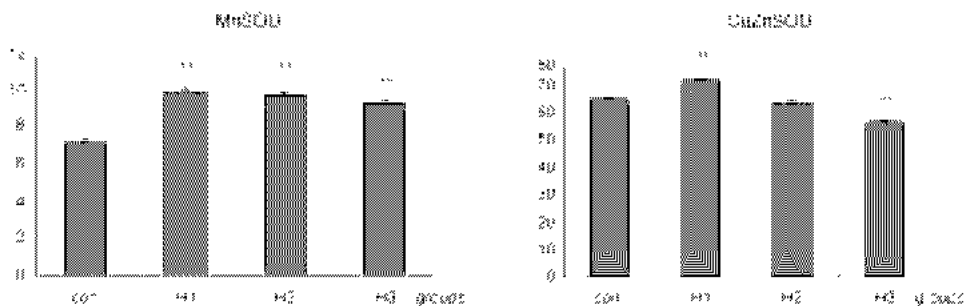


Fig. 1. The changes of the MnSOD and CuZnSOD activities according to the administered dosages. Con, a group of saline administered mice; H1, a group of 5% bamboo extract (0.2 ml) administered to mice; H2, a group of the 10% bamboo extract (0.2 ml) administered to mice; H3, a group of the 20% bamboo extract (0.2 ml) administered to mice, respectively during 28 days. The numerals indicate pixel number (unit = 1,000). Symbols indicate values significantly different from control based on statistical analysis by SAS program ($P < 0.05$).

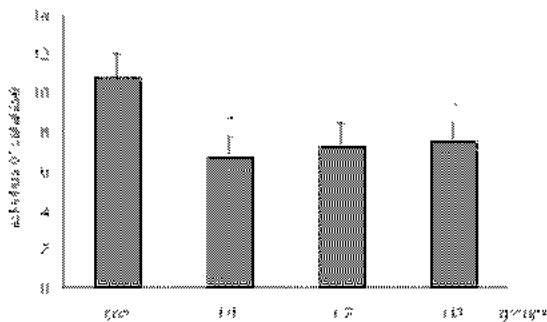


Fig. 2. Fig. 1. The changes of catalase activities ($\mu\text{mol H}_2\text{O}_2$ reduced/mg protein/15 sec) according to the administered dosages. Con, a group of saline administered mice; H1, a group of 5% bamboo extract (0.2 ml) administered to mice; H2, a group of the 10% bamboo extract (0.2 ml) administered to mice; H3, a group of the 20% bamboo extract (0.2 ml) administered to mice, respectively during 28 days. The numerals indicate pixel number (unit = 1,000). Symbols indicate values significantly different from control based on statistical analysis by SAS program ($P < 0.05$).

하였다 (Fig. 2).

2. 조직병리학적 변화

간조직 절편의 hematoxylin과 eosin 염색에 의한 조직병리학적 검사 결과, H1군의 간조직은 중심정맥의 상피세포가 부분적으로 분리되어 있었으며, 간세포들은 전반적으로 eosin에 대한 염색성이 낮게 나타났다

(Fig. 3a). 문맥주변부에서 관찰되는 일부 간세포들도 염색성이 낮게 나타났으며, 세포질에서 액포들이 관찰되었다 (Fig. 3b). H2군의 간 조직에서는 중심정맥의 내피세포들이 간 조직으로부터 분리되어 있었으며, 중심정맥 내에서 손상된 간세포로 여겨지는 세포 파편들이 나타났다. 중심정맥 주변부 간세포들은 전반적으로 eosin에 대한 염색성은 높게 나타났으나, 동모양 혈관의 형태가 다소 불규칙하였다 (Fig. 4a). 간문맥과 중심정맥 사이의 간세포판을 구성하는 일부 세포들에서는 손상된 소견을 보여주었다 (Fig. 4b). H3군의 중심정맥 내피세포들은 분리되어 있거나 절단된 형태로 나타났으며, 중심정맥의 형태는 매우 위축되어 있었다. 중심정맥 주변부의 세포들은 축력의 투여에 의하여 손상된 소견이 뚜렷하였으며, 간세포들에서는 액포들이 관찰되었다 (Fig. 5a). 전반적으로 문맥주변의 간세포들의 파괴현상은 H1군이나 H2군에 비하여 보다 심하게 나타났다 (Fig. 5b).

H1군의 nephrons의 콩팥소체는 visceral layer와 parietal layer를 구성하는 상피세포들이 뚜렷이 관찰되었다. 근위곱술소관의 원주상피세포들은 호산성으로 eosin에 대한 염색성이 높았으며, 내강쪽은 세포 꼭대기의 슬가장자리들에 의해서 뚜렷이 관찰되지 않았다. 원위곱술소관의 입방상피세포들은 근위곱술소관의 세포보다 다소 밝게 관찰되었으며, 내강은 매끈하게 나타났다 (Fig. 6). H2군의 콩팥소체는 visceral layer의 상피세포들은 정상적인 모양이었으나, parietal

layer를 구성하는 일부 상피세포들이 절단되어 있었다. 근위곱슬소관의 원주상피세포들은 H1군에서 관찰되었던 것처럼 대부분 호산성을 보여주었으나 일부 세포들의 염색성은 다소 미약하였으며, 솔가장자리는 부분적 형태적 변형 소견을 보여주었다. 원위곱슬소관을 이루고 있는 입방상피세포들은 다소 손상되어 있었으며, 내강에서 액포 형태들이 관찰되었다 (Fig. 7). H3군의 종팔소체는 parietal layer가 상피세포층으로부터 분리되어 있었다. 근위곱슬소관은 원주상피세포들 H1군에 비하여 다소 손상되어 있음을 확인할 수 있었다. 원위곱슬소관의 입방상피세포는 eosin에 대한 염색성이 아주 미약하게 관찰되었으며, 전반적으로 손상소견이 뚜렷하였다 (Fig. 8).

H1군의 간세포는 핵의 핵막이 둥글고 핵질이 발달해 있었다. 세포질에서는 구형 또는 타원형의 사립체들이 다수 관찰되었는데 사립체의 크리스테는 비교적 뚜렷하였다. 과립형질내세망은 층판의 형태가 다소 불규칙하였다 (Fig. 9). H2군의 간세포는 핵의 핵막이 매우 불규칙할 뿐만 아니라 핵질 또한 매우 응축되어 있었다. 사립체들은 대부분 구형으로 나타났는데 약간 팽대되어 있었으며, 기질의 전자밀도가 다소 낮게 나타났다. 핵주변의 세포질에서는 작은 액포들이 다수 관찰되었으며, 물질을 함유하고 있는 소포들이 다수 관찰되었다. 과립형질내세망의 형태는 매우 불규칙하였으며, 부착리보솜의 수는 H1군에 비하여 다소 감소하였다. 동모양혈관의 내피세포에서는 커다란 액포들이 다수 관찰되었다 (Fig. 10). H3군의 간세포는 핵의 핵막은 둥글게 나타났으나 핵질의 전자밀도가 매우 낮게 나타났다. 사립체의 내강은 매우 팽대되어있고 크리스테의 형태는 관찰되지 않으면서 기질의 전자밀도는 낮게 나타났다. 동모양관과 인접한 간세포의 세포질에서는 크고 작은 액포들이 다수 관찰되었으며, 동모양혈관내에서 관찰되는 Kupffer 세포는 세포질내에 커다란 액포를 갖고 있었으며, 세포질의 파괴가 현저하였다 (Fig. 11).

H1군 근위곱슬소관의 원주상피세포는 핵의 핵막이 둥글고 핵질이 고루게 발달해 있으며, 세장형의 사립체들이 세포질내에 고루게 분포해 있었다. 과립형질내세망이 발달해 있었으며 다수의 유리리보소체들이 관찰되었다 (Fig. 12). H2군 근위곱슬소관의 원주상피

세포는 핵의 핵막이 매우 불규칙하고 핵질이 매우 응축되어 있었다. 핵 주변부에서 관찰되는 사립체들은 대부분 팽대되어 둥근형으로 나타났으며, 일부의 사립체들은 파괴현상이 뚜렷하였다. 세포질내에서는 H1군에 비하여 많은 액포들이 관찰되었으며, 과립형질내세망과 유리리보소체는 거의 관찰되지 않았다 (Fig. 13). H3군 근위곱슬소관의 원주상피세포는 핵의 피사가 뚜렷하였으며, 세포질내에서 관찰되는 사립체들은 대부분 팽대되거나 파괴된 양상을 보여주었다. 미세용모와 인접한 세포질에서는 H2군보다 많은 액포들이 나타났다 (Fig. 14a & b).

고 찰

죽력은 한의학에서 火(熱), 陰虛 등을 주원인으로 하는 고혈압 및 당뇨병치료에 사용하는 약물로써, 본 연구자는 5%의 죽력(H1군), 10%의 죽력(H2군), 20%의 죽력(H3군)을 28일 동안 생쥐에 투여하여 간세포의 항산화효소 활성 및 간의 조직병리학적 변화를 관찰하였다. 그 결과 MnSOD의 활성은 대조군에 비하여 실험군의 H1군, H2군, H3군에서 유의성있게 활성이 증가하였다. 그러나, CuZnSOD는 대조군에 비하여 H1군에서는 활성이 증가하였고, H2군은 대조군과 유사한 활성을 보였지만 H3군은 오히려 활성이 감소하였다. 이와 같은 결과는 많은 생체이물질과 약물들에 노출된 간의 산소 유리라디칼을 생성한다는(Kehrer, 1993; Janssen et al., 1993)는 보고와 면역억제 약물인 cyclosporine A의 투여 농도가 증가할수록 유리 산소라디칼의 농도가 증가한다(Wolf et al., 1997)는 결과와 일부 일치하였다.

Shi et al. (1998)은 CCl₄를 흰쥐에 투여하여 간세포의 세포사멸 과정을 광학 및 전자현미경을 통하여 관찰한 결과 많은 수의 간세포들에서 세포사멸과정이 나타나는 것을 확인하였다. 간세포의 세포사멸은 CCl₄를 투여한 3시간 후부터 염색성이 약한 팽창된 간세포들이 간소엽의 중심부에서 처음 나타난다고 하였다. 본 연구 결과 H1군에서 부터 간세포들은 염색성이 미약하게 나타났으며, H2군에서는 전반적으로 간세포들이 팽창되었고, H3군의 간세포들은 팽창

되었을 뿐만 아니라 염색성이 미약하게 관찰되는 결과와 일치하였다. Shi et al. (1998)과 Janssen et al. (1993)에 의하면 팽창된 간세포는 전자현미경 관찰결과 형질내세망이 팽창되거나 세포질의 파괴가 나타난다고 하였는데, 본 연구의 전자현미경 관찰 결과 H2군에서부터 과립형질내세망의 팽창현상이 나타나기 시작하였으며, H3군에서는 과립형질내세망 뿐만 아니라 세포질의 전반적인 파괴 현상이 나타났다.

Corcoran et al. (1994)에 의하면 간세포는 피사와 세포사멸 이라고 하는 두 가지 다른 방법에 의해서 죽는다고 하였다. 피사는 세포의 팽창, 핵의 분해, 염색 세포의 유입등과 같은 특성을 보이며, 세포사멸은 세포가 응축되고, 핵의 분절이 있으며, 사멸소체들을 형성하는 특징을 갖는다고 하였다. Schumann et al. (2000)에 의하면 *P. aeruginosa* 외분비독소를 생쥐에 투여하였을 경우 12시간 이내에 간세포에서 형태학적으로 국소적인 융합성피사 뿐만 아니라 세포사멸과 유사한 단일세포의 피사가 유발되었다고 하였다. 특히 생쥐가 사망하기 직전에 문맥 주변부에서 약하게 염색된 국소 융합성피사가 현저하게 나타난다고 하였다. 본 연구의 결과 H2군에서는 핵의 응축현상이 현저하였으며, H3군에서는 핵질의 전자밀도가 매우 낮게 나타나는 것으로 보아 죽력의 투여에 따른 간세포의 피사 또는 세포사멸이 의심되었으며, H3군에서는 국소 융합성피사가 일부 관찰되기도 하였다.

Atkinson et al. (2001)에 의하면 diquat을 투여한 후 흰쥐의 간세포 독성을 검사한 결과 중심소엽 내피세포들이 손상되었는데 투여 후 120분에는 내피세포들이 완전히 분리되었으며, 간세포들은 세포피사 과정이 진행되었다고 하였다. 본 연구의 H2군과 H3군에서 중심정맥의 내피세포들이 일부 분리되어 있어 죽력 투여에 따른 내피세포의 손상이 의심되었다.

H1군의 조직병리학적 관찰결과 간조직의 문맥주변부에서 일부 간세포들이 팽창되어 나타나는 것과 전자현미경 관찰 결과 간세포의 과립형질내세망들의 내강이 다소 팽창되어 있는 소견은 항산화효소 중에서 CuZnSOD의 활성은 증가하였으나 catalase의 활성은 오히려 감소되어 미약한 간세포의 손상이 의심되었다. H2군의 간 조직에서는 중심정맥의 내피세포들이 간 조직으로부터 분리되어 있었으며, 간문맥과

중심정맥 사이의 간세포판을 구성하는 일부 세포들이 손상되었다. 간세포의 전자현미경 관찰 결과 과립형질내강은 내강이 매우 팽창되어 있거나 층판구조가 손상되었으며, 핵질이 매우 응축되어 있는 결과는 SOD 활성의 증가되었지만 catalase 활성은 감소된 결과에서 간 세포의 손상이 의심된 결과와 일치하였다. 한편, H3군의 중심정맥 내피세포들은 분리되어 있거나 절단된 형태로 나타났으며, 중심정맥의 형태는 매우 위축되어 있었다. 전반적으로 H3군의 간조직의 파괴현상은 H1군이나 H2군에 비하여 보다 심하게 나타났다. 전자현미경 관찰 결과에서도 H3군의 간세포는 핵질의 전자밀도가 매우 낮게 나타나고 사립체들은 매우 팽창되어 있었으며, 세포질의 전반적인 파괴현상 뚜렷이 나타나는 세포사멸 과정 소견을 보여주었다. 이와 같은 결과는 항산화효소의 활성결과에서 SOD의 활성은 증가하였으나 catalase의 활성은 오히려 감소되어 산소 유리라디칼에 의해서 간세포의 손상이 의심되었다.

약물의 대사에 관한 대부분의 식견은 간을 실험장기로 한 연구에 근거를 두고 있지만, 신장에서도 많은 약물, 호르몬, 그리고 생체이물질들의 대사작용이 활발하게 일어난다 (Bock et al., 1990). 신장은 내인성 또는 외인성 화학물질들에 의해서 세포피사가 일어날 수 있으며 (Dekant et al., 1994; Spahn-Langguth & Benet, 1992). 고농도의 약물이 신장이 표적 장기가 되어 축적된다면 독성이 나타나게 된다 (Elfarra & Hwang, 1993). 본 연구 결과 죽력을 투여한 후 신장의 병리조직학적 변화를 관찰한 결과 H1군과 H2군의 nephrons에서는 특이적인 병변 소견이 없었다. 그러나, H3군의 콩팥소체는 parietal lyaer가 상피세포층으로부터 분리되어 있었다. 근위곱술소관은 원주상피세포들 H1군에 비하여 다소 손상되어 있음을 확인할 수 있었다. 원위곱술소관의 입방상피세포는 eosin에 대한 염색성이 아주 미약하게 관찰되었으며, 전반적으로 손상소견이 뚜렷하였다. 전자현미경 관찰결과 H1군에서는 세포의 손상 소견이 관찰되지 않았으나, H2군 근위곱술소관의 원주상피세포는 핵의 핵막이 매우 불규칙하고 핵질이 매우 응축되어 있었다. 핵 주변부에서 관찰되는 사립체들은 대부분 팽대되어 둥근형으로 나타났으며, 일부의 사립체들은 파괴현상

이 뚜렷하였다. 특히, H3군 근위급술소관의 원주상피 세포는 핵의 피사가 뚜렷하였으며, 세포질내에서 관찰되는 사립체들은 대부분 팽대되거나 파괴된 양상을 보여주었다. 이와 같이 죽력의 투여 농도가 높아질수록 신장의 병변이 뚜렷하였는데, 이와 같은 결과는 gentamicin의 투여농도가 높아질수록 흰쥐 신세뇨관의 병변이 나타나며, 전자현미경 관찰결과에서도 증명되었다고 한 Erdem et al.(2000)의 결과와 유사하였다. 결론적으로, 본 연구 결과 죽력의 투여 농도가 높을수록 간 조직의 항산화효소 활성에 변화를 초래하며, 간과 신장에서 조직병리학적 변화를 초래하므로, 치료 약물로써 죽력 사용시 투여 농도와 투여 기간을 고려해야 할 것으로 사료되었다.

참 고 문 헌

- Anders MW, Dekant W: Aminocyclases. *Adv Pharmacol* 27 : 431 444, 1994.
- Atkinson JB, Hill KE, Burk RF: Centrilobular endothelial cell injury by diquat in the selenium deficient rat liver. *Lab invest* 81 : 193 200, 2001.
- Beers RJ, Sizer IW: A spectrophotometric method for measuring the breakdown of H₂O₂ by catalase. *J Biol Chem* 195 : 133 140, 1952.
- Bock KW, Lipp HP, Bock Henning BS: Induction of drug metabolizing enzymes by xenobiotics. *Xenobiotica*. 20 : 1101 1111, 1990.
- Chung SH: Antibacterial activity of Gueje island originatd bamboo (*Phyllostachys edulis*) extracts. *Dongseo Univ. 6* : 317 326, 2000. (Korean)
- Corcoran GB, Fix L, Jones DP, Moslen MT, Nicotera P, Oberhammer FA, Buttyan R: Contemporary issues in toxicology. Apoptosis: molecular control point in toxicity. *Toxicol Appl Pharmacol* 128 : 169 181, 1994.
- Dekant WL, Vamkacas S, Anders MW: Formation and fate of nephrotoxic and cytotoxic glutathione S conjugated: Cysteine conjugate beta lyase pathway. *Adv Pharmacol* 27 : 115 162, 1994.
- Elfarra AA, Hwang IY: Targeting of 6 mercaptopurine to the kidneys: Metabolism and kidney selectivity of s (6 purinyl) L cysteine analogs in rat. *Drug Metab Dispos* 21 : 841 845, 1993.
- Erdem A, Gundogan NU, Usubutun A, Kilinc K, Erdem SR, Kara A, Bozjurt A: The protective effect of taurine against gentamicin induced acute tubular necrosis in rats. *Nephrol Dial Transplant* 15 : 1175 1182, 2000.
- Hu C, Zhang Y, Kitts: Evaluation of antioxidant and prooxidant activities of bamboo *Phyllostachys nigra* var. *Henonis* leaf extract in vitro. *J Agric Food Chem.* 48(8) : 3170 3176, 2000.
- James WL, Gail RW, Margaret AA: Renal drug metabolism. *Pharmacol Rev* 50 : 107 142, 1998.
- Jang KS, Choi CH, Jung DJ: Effects of *Bambusae Caulis in Liquamen* extracted from bamboo charcoal manufacturing process on the blood sugar of the mice induced with streptozotocin (II). *Korean J. Oriental Medical Physiology & Pathology*, 15(3) : 469 472, 2001. (Korean)
- Janssen YMW, Van Houten B, Boom PJA, Mossman BT: Biology of disease: cell and tissue responses to oxidative damage. *Lab Invest* 69 : 261 274, 1993.
- Jeong HW, OH CH, Eun JS: Effects of *Bambusae caulis* in Liguamen water fraction (BCLW) on cytokine production in mouse immune cells. *Korean J Oriental Medical Physiology & Pathology* 13(1) : 79 83, 1999. (Korean)
- Jung CW, Jang KS, Choi CH, Oh YJ: Effects of *Bambusae Caulis in Liquamen* extracted from Bamboo charcoal manufacturing process on the blood sugar of the mice induced with streptozotocin (I). *Korean J. Oriental Medical Physiology & Pathology*, 15(1) : 28 35, 2001. (Korean)
- Kehrer JP: Free radicals as mediators of tissue injury and disease. *Crit Rev Toxicol* 23 : 21 48, 1993.
- Kim HJ, Kim SM, Oh YJ, Jung KS, Jang KS: Study of physical and chemical characteristics for Joockrhyuk (*Bambusae Caulis in Liquamen*) according to refinement process (I). *Korean J Oriental Medical Physiology & Pathology* 15(3) : 473 476, 2001. (Korean)
- Kweon MH, Hwang HJ, Sung HC: Identification and antioxidant activity of novel chlorogenic acid derivatives from bamboo (*Phyllostachys edulis*). *J Agric Food Chem* 49(10) : 4646 4655, 2001.
- Lee WM: Drug induced hepatotoxicity. *N Engl J Med* 333 : 1118 1127, 1995.
- Otani K, Yanaura S, Yuda Y, Kawaoto H, Kajita T, Hirano F, Osawa F, Inouye S: Histo chemical studies on the anti ulcer effect of bamboo grass in rats. *Int J Tissue React* 12 (6) : 319 332, 1990.

- Fritchard JB, Miller DS: Mechanism mediating renal secretion of organic anions and cations. *Physiol Rev* 73 : 765-796, 1993.
- Schumann J, Wolf D, Pahl A, Brune K, Papadopoulos T, van Rollijen N, Tiegs G: Importance of Kupffer cells for T cell dependent liver injury in mice. *Am J Pathol* 157 : 1671-1683, 2000.
- Shi J, Aisaki K, Ikawa Y, Wake K: Evidence of hepatocyte apoptosis in rat liver after the administration of carbon tetrachloride. *Am J Pathol* 153 : 515-525, 1998.
- Shin MK: Clinical botany, Seoul, Namsandang, 128-132, 1995.
- Spahn Langguth H, Benet LZ: Acyl glucuronides revisited: Is the glucuronidation process a detoxification as well as a detoxification mechanism? *Drug Metab Rev* 24 : 5-48, 1992.
- Tsunoda S, Yamamoto K, Sakamoto S, Inoue H, Nagasawa H: Effects of sasa health, extract of bamboo grass leaves, on spontaneous mammary tumorigenesis in SHN mice. *Anticancer Res* 18(1A) : 153-158, 1999.
- Wolf A, Trendelenburg C, Diea fernandez C, Prieto P, Houy S, Trommer W, Cordier A: Cyclosporine A induced oxidative stress in rat hepatocytes. *JPET* 280 : 1328-1334, 1997.

< 국문초록 >

축력의 투여에 따른 생쥐 간세포의 항산화효소 활성 변화와 간과 신장의 조직병리학적 변화에 미치는 영향

을 통하여 치료약물로서 축력의 안전성 확보에 기여하고자 본 연구를 수행하였다.

대조군은 생리식염수를 투여하였으며, 실험군은 축력을 생리식염수에 5% (H1군), 10% (H2군), 20% (H3군)로 희석하여 0.2 ml씩 48시간 간격으로 28일 동안 구강 투여하였다. 대조군과 실험군의 간조직을 절취하여 SOD와 catalase의 활성변화를 측정하였으며, 간과 신장의 조직학적변화 및 미세구조적 변화를 관찰하였다.

MnSOD의 활성은 대조군에 비하여 H1 (46%, $P < 0.05$), H2 (40%, $P < 0.05$), H3군 (34%, $P < 0.05$)에서 증가하였다 (Fig. 1). CuZnSOD의 활성은 대조군에 비하여 H1군 (11%, $P < 0.05$)에서는 증가하였으나, H3군 (13%, $P < 0.05$)에서는 감소하였다. Catalase의 활성은 대조군에 비하여 H1 (39%, $P < 0.05$), H2 (34%, $P < 0.05$), H3군 (31%, $P < 0.05$)에서 감소하였다.

간과 신장의 조직병리학적 관찰 결과, H3군에서 간세포의 팽창과 중심정맥 내피세포의 파괴현상이 뚜렷이 나타났으며, 신장의 곱슬세관 상피세포의 파괴현상이 뚜렷하였다. H2군의 간세포는 핵질이 매우 응축되어 있었으며, 사립체의 팽대현상이 현저하였다. H3군은 핵질의 전자밀도가 매우 낮게 나타났다. 사립체의 내강은 매우 팽대되어 있고 크리스테의 형태는 관찰되지 않으면서 기질의 전자밀도는 낮게 나타났다. H3군 근위곱슬세관의 원주상피세포는 핵의 피사가 뚜렷하였으며, 세포질내에서 관찰되는 사립체들은 대부분 팽대되거나 파괴된 양상을 보여주었다.

이상의 연구 결과로 보아 축력은 투여 농도에 따라 간세포의 항산화효소 활성의 변화와 간과 신장의 조직병리학적 변화를 초래한다고 생각된다.

FIGURE LEGENDS

- Figs. 3a, b.** Light micrographs of the liver of H1 group. 3a: Hepatocytes showed a pale, and endothelial epithelium was detached (arrow) from central vein (CV). 3b: Ballooned hepatocytes (arrow) were observed near the portal vein (PV). Hematoxylin and eosin stain. Scale bars = 25 μ m.
- Figs. 4a, b.** Light micrographs of the liver of H2 group. Hepatocytes showed a pale, and endothelial epithelium of central vein (CV) was destructed (arrow). PV, portal vein. Hematoxylin and eosin stain. Scale bars = 25 μ m.
- Figs. 5a, b.** Light micrographs of the liver of H3 group showed a number of ballooned hepatocytes. Endothelial epithelium was detached from shrinking central vein (CV). PV, portal vein. Hematoxylin and eosin stain. Scale bars = 25 μ m.
- Figs. 6-8.** Light micrographs of the kidney cortex of H1 (Fig. 6), H2 (Fig. 7) and H3 group (Fig. 8). Proximal tubule (P) and distal tubule (D) were injured in the H3 group. G, glomerulus. Hematoxylin and eosin stain. Scale bars = 25 μ m.
- Fig. 9.** Electron micrograph of hepatocyte from H1 group showing nucleus (N), rough endoplasmic reticulum (rER), and mitochondria (M). Scale bar = 25 μ m.
- Fig. 10.** Electron micrograph of hepatocyte from H2 group showing disoriented rough endoplasmic reticulum (rER) and dilated mitochondria (M). N, nucleus. Scale bar = 25 μ m.
- Fig. 11.** Electron micrograph of hepatocyte from H3 group showing a number of dilated mitochondria (M) and vesicles (V). N, nucleus. rER, rough endoplasmic reticulum. Scale bar = 1 μ m.
- Fig. 12.** Electron micrograph of proximal tubule of nephron from H1 group. M, mitochondria, N, nucleus. Scale bar = 2 μ m.
- Fig. 13.** Electron micrograph of proximal tubule of nephron from H2 group showing a number of destructed mitochondria (M) and condensed nucleus (N). MV, microvilli. Scale bar = 2 μ m.
- Figs. 14a, b.** Electron micrographs of proximal tubule of nephron from H3 group. Almost all of the mitochondria (M) were dilated or destructed, MV, microvilli. Scale bar = 2 μ m.

