

슬관절의 정형의학적 국소 테이핑을 위한 해부학과 생체역학에 관한 문헌적 고찰

동래 봉생병원 · 왈레스기념 침례병원¹⁾ · 인제대학교 물리치료학과²⁾

임현대 · 김혜원¹⁾ · 김용권²⁾

The Anatomy and Biomechanics of knee joint for orthopedic local taping

Lim, Hyun-Dai, R.P.T., Kim Hye-Won, R.P.T., Kim, Yong-Kwon, Ph.D., R.P.T.

Dept. of Physical Therapy, Dong Rae Bong Saeng Hospital

Dept. of Physical Therapy, Wallace Memorial Baptist Hospital¹⁾

Dept. of Physical Therapy, Inje University²⁾

-ABSTRACT-

The knee joint is composed of 3 skeletons that is the femoral bone, the tibial bone, and the patella bone. The tibiofemoral joint and patellofemoral joint act with the meniscus, so these function that is maintain the stabilities by the surrounding soft tissue is complex. The protection mechanism(muscle tension) of the surrounding muscles for the joint disease(Arthritis) limits consistently the motion of the joint to decrease the internal pressure of the joint, and these muscle tension acts with abnormal function for the surrounding tissue and the joint, sometimes the contracture is developed, if the joint with disease is not recovery or treated within early time. So we worked out efficient orthopedic local taping for the patient who is complained of the knee joint pain using the literature investigation about the anatomical structure and the biomechanics of the knee joint for the muscle and the joint problem esp, the rotation of the tibia, the dislocation of the patella, and the motion of the meniscus that is developed due to tension of surrounding muscles of the knee joint. And application of the joint mobilization, the stretching, and the muscle strengthening exercise for the joint will become successful treatment for the joint disease.

Key Words : Tibiofemoral joint; patellofemoral joint; meniscus

I. 서론

영국에서는 65세 이상의 성인 중에 약 350만 명이 퇴행성관절염으로 고생하고 있으며, 노동력이 상실되고 있다(Thomson et al, 1997).

퇴행성관절염은 중년이후에 체중부하 관절에 주로 침범하여 관절 연골의 퇴행성 변화를 일으키는 질환으로, 특히 슬관절은 퇴행성관절염의 호발 부위이며, 여성에서의 이환률이 가장 높다(이재학, 1992). 발생은 유전성, 불량한 자세, 관절연골의 노화, 탈구, 기형, 비만, 심한 내번 또는 외번 등으로 인해 빈번히 발생되며, 이환 부위의 통증, 염발음, 관절비대, 슬피근근 근경련, 경직, 기능상실, 내측광근의 근위축 등의 증상이 나타난다(Thomson et al, 1997).

슬관절은 경골대퇴관절(tibiofemoral joint)과 슬개대퇴관절(patellofemoral joint)의 두관절면으로 이루어진 접면관절로서, 경골과 대퇴골의 두 개의 긴 지렛팔 끝에 위치하고 있기 때문에 특히 외상으로 인한 손상을 받기 쉽다. 또한 구조적 불안정 때문에 지지인대와 강력한 근육 기능으로 지지되어지며 또한 큰 활액막을 가지고 있다(Magee, 1997; Calliet, 1996; Stanley, 1986; Susan, 1993).

관절질환(관절염)이 있으면 주위의 근육들의 보호기전(근긴장)에 의해 내압을 감소 시키기 위해 일정한 양상으로 관절의 가동력이 제한되며, 이런 근긴장도 질환이 빠른 시간 내에 자연치유나 치료에 의해서 원래상태로 돌아가지 않으면 차츰 관절과 주위의 관련조직에 기능 이상으로 작용하게 되며, 때로는 구축(contracture)을 일으키게 된다(어강).

이에 슬관절 주변근육 긴장으로 인해 발생하는 근육과 관절 기능장애에 대한 슬관절의 생체역학과 해부학적 구조에 관한 문헌적 고찰을 통하여 슬관절에 통증을 호소하는 환자들의 효율적인 정형외학적 국소테이핑법을 고안 하고자 하였다.

II. 본론

1. 해부학

Larson과 James는 슬관절의 해부학적 구조를 3가지로 분류하여 골 구조(osseous structure), 관절 외 구조(extraarticular structure) 및 관절내 구조(intraarticular structure)로 구별하였다(대한스포츠의학회, 2001).

1) 골 구조

슬관절은 대퇴골, 경골, 그리고 슬개골 등의 3개의 골격으로 구성되어 있으며, 대퇴경골관절과 슬개대퇴관절인 2개의 관절이 슬관절을 형성한다(Kapandj, 1998; Kisner&Colby, 1990; Calliet, 1996; Stanley, 1986). 대퇴골의 원위 과(femoral condyle)는 상면이 오목한 달걀형의 관절면이 있는 경골의 내·외측과와 관절면을 이루며, 대퇴골의 내과는 외과보다 길고 크며, 외과는 보다 작다. 대퇴 내·외측과는 대퇴과간 절흔으로 나뉘어져 있으며, 전방에는 얇은 구릉(femoral groove)으로 이루어져 슬개골과 관절을 이루고 있다. 대퇴골의 양측단 상과부에는 슬관절의 내·외측 부인대가 기시하고 있어 슬관절의 내·외측 측방운동을 안정시키는 역할을 하고 있다.

경골은 과간 융기부로 나뉘어져 내·외측 경골 과를 형성하며, 이 부위에는 여러 가지 관절 내 구조물 등이 부착하고 있다.

슬개골은 역삼각형의 형태로 인체에서 가장 큰 종자골이며, 대퇴골과 관절을 형성하여 대퇴사두근과 슬개 건을 연결하여 슬관절의 신전 기전에 효과적으로 기여하고, 슬관절의 전면을 보호하는 역할을 담당한다.

2) 관절 외구조

슬관절의 기능을 유지하고 영향을 미치는 중요한 관절 외 구조물로는 활막(synovial membrane), 관절낭, 내·외측 측부인대 및 관절 주위에 퍼져있는 여

러 근건 복합체들이 있다. 이들 근, 건으로는 슬관절 신전 기능을 갖는 대퇴사두근, 슬관절 굴곡과 족저 굴곡기능을 담당하는 비복근, 슬관절 굴곡과 경골의 내회전을 시키는 거위발 건(Pes anseinus), 슬관절 굴곡운동 초기에 경골을 내회전 시키면서 동시에 외측 반월판을 후방으로 당겨 굴곡을 용이하게 하며 후십자인대를 도와 슬관절의 후방 전위를 방지하는 기능을 갖는 슬와근이 있다. 그리고 내·외측 측부 인대는 각각 외반력과 내반력에 대한 주된 안정 구조물이다.

Nicholas는 슬관절의 내·외측의 안정 구조물을 각각 4가지로 분류하여, 내측 안정구조물로는 내측 측부인대, 반막양근, 거위발 건, 및 사 슬와 인대(oblique popliteal ligament)가 있고 이를 내측 사중 복합체라고 하였으며, 외측 안정 구조물로는 외측 측부인대, 장경인대, 슬와 건 및 대퇴이두건으로써 이를 외측 사중 복합체라고 하였다.

3)관절 내 구조물

슬관절 내의 중요한 구조물로는 전·후 십자인대와 내·외측 반월판이 있다.

전·후 십자인대는 활막으로 싸여 있는 관절내, 활막 외 조직으로 각각 경골이 대퇴골에 대하여 전방 및 후방 전위를 방지하는 기능을 가지고 있다.

반월판은 대퇴골과 경골 사이에 있으며, 중요한 기능으로는 활액을 관절 내에 고루 분포 시켜서 윤활 작용과 함께 관절내 연골에 대한 영양공급에 기여하며, 충격 완화 기능, 관절면의 깊이를 더해 주므로서 관절의 안정성을 더하고, 체중 전달 기능을 담당한다. 반월판은 혈액 공급이 없는 무혈 조직이지만, 가장자리에서 전체 폭의 10~30% 부위에는 활막으로부터 혈관이 분포하고 있으므로, 이부위의 손상은 연골 병합술이 가능하다.

2. 기능해부학

1) 경골 대퇴관절

경골대퇴관절은 인체에서 가장 큰 관절이며, 3자유도를 가지는 변형된 접면관절(hinge joint)이다. 경골과 대퇴골의 관절면은 일치하지 않지만 근육과 인대의 유도에 의해 두 뼈의 움직임에 대한 차이를 용이하게 조절해 준다. 대퇴골 외과는 대퇴골 내과보다 전방으로 돌출되어 있어서 슬개골의 외측 탈구를 방지하는 데 도움을 준다. 여자에서 이러한 전방돌출 증대는, 여자의 더 넓은 골반과 대퇴골의 내측면 각도의 증가는 대퇴골과가 지면과 평행하도록 허용하기 때문에 중요하다(Magge, 1997).

(1) 굴곡과 신전시 경골의 회전

무릎관절의 주된 운동인 굴곡과 신전은 횡단축의 주위에서 일어나지만 이들 운동은 무릎관절이 경첩관절이라고 하는 사실에 의존하고 있다. 대퇴골과는 활차의 모양을 한 슬개면에 의해 전방으로 연장되어 있으며, 활차의 움푹한 부분은 전방에서는 슬개면 위의 중심구, 후방에서는 과간와로 된다. 경골의 관절면은 이 대퇴골의 관절면과는 반대로 만곡되어 있고 전후로 달리는 둔한 융기에 의해 나누어지는 평행한 2개의 오목히 패인 모양을 하고 있다. 따라서 경골과간 결절이 대퇴과간과 내에 위치하는 한편 경골과는 대퇴골과와 대응해있다(Kapandji, 1998).

이같이 무릎관절의 관절면은 보통 1개의 운동 즉 굴곡과 신전을 허용하고 있으며, 이런 무릎관절의 굴곡과 신전은 동시에 회전으로 대퇴골 위에서 일어나는 경골의 활주운동이다. 무릎관절이 굴곡하는 동안 하지는 대퇴골 위에서 내측으로 회전하고 신전하는 동안에는 외회전이 일어난다. 이때 일어나는 회전의 방향과 범위는 관절표면의 해부학적 형상뿐 아니라 인대구조의 긴장과 근육의 힘에 의해 일어난다(Kisner & Colby, 1990; Calliet, 1996; Susan, 1993). 경골의 내회는 대퇴골 외측과가 내측과에 비해 보다 더 후퇴하기 때문에 굴곡때 일어난다. 무릎관절위치

에서는 횡단축 Ox위에서 접점 a와 b가 존재한다. 굴곡때 대퇴골 내측과는 a에서 a' (5~6mm)로 후퇴하는 한편 외측과도 b에서 b'로 후퇴(10~12mm)하고 굴곡때의 접점이 Ox와 20°의 각을 이루어 Oy선상으로 온다. 따라서 만약 Oy가 횡단면과 일치한다면 경골은 20°정도 내회하지 않으면 안된다(Kapandji, 1998)(그림1).

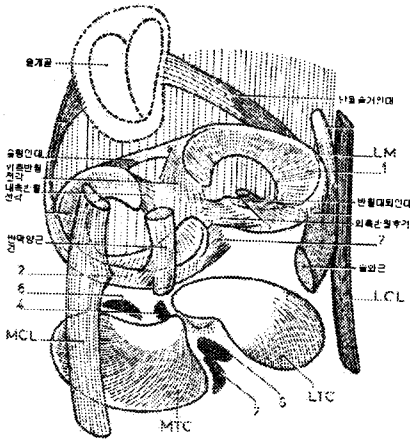


그림 1.

그리고 근육과 인대의 작용을 보면, 경골의 내회선에는 반막양근, 반건양근, 슬와근, 봉공근, 박근이, 외회선에는 대퇴이두근, 대퇴근막장근이 작용하며, 후십자인대는 과도한 내측회전을 막고 전십자인대는 과도한 외측회전을 막는다(Kapandji, 1998; Kendall, 1993; Calliet, 1996; Travell&Simso-ns, 1992)(그림2).

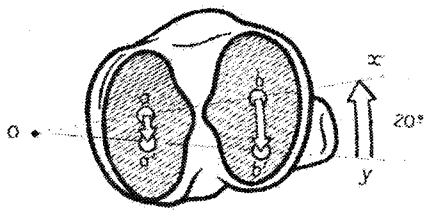


그림 2. 경골을 내·외회선 시키는 근육

(2) 굴곡과 신전시 반월판의 움직임
경골과 대퇴골 사이의 공간은 관절면의 일치성을 증대시키는 두 개의 반월상 연골로 채워져 있으며 조화롭게 경골에 부착되어 있다(Kisner&Colby, 1990; Magge, 1997).

그들은 먼저 관상인대에 의해 관절낭의 심층에 부착되어 있으며, 반월의 전각과 후각은 각각 별개로 경골과위의 전과간와 및 후과간와에 굳게 부착되어 있다. 외측반월판의 전 각은 외측과간결절의 바로 전방에 있고 외측반월판의 후각은 외측과간결절의 바로 후방에 있으며, 내측반월판의 후각은 후과간와의 후내측각내에 있고 내측반월판의 전각은 전과간와의 전내측각내에 있다. 이 2개의 전각은 슬개지방패드의 일부에 의해 슬개골에 부착해 있는 슬형인대에 의해 연결되고 있으며, 섬유다발은 슬개골의 외연에서 각 반월의 외연으로 달리고 반월슬개인대를 형성한다.^[6] 내측반월판은 관절낭 뿐 아니라 내측측부인대, 전십자인대, 반막양근에 의해 강하게 부착되어 있는데 무릎관절이 굴곡과 신전을 하는 동안에 반월판은 앞뒤로 제각기 움직인다(김용주 등, 1991; Kapand-ji, 1998; Kendall, 1993; Kisner&Colby, 1990; Calliet, 1996; Travell&Simsons, 1992)(그림3)

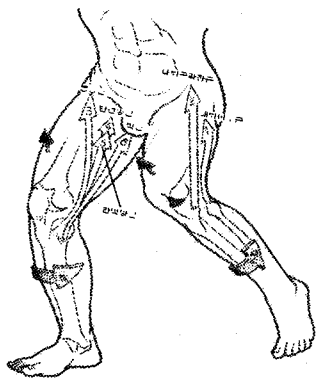


그림 3.

이 반월운동에 관한 인자에는 타동적인 것과 자동

적인 인자로 나누어 지며, 먼저 반월의 편위와 관계되는 타동적 인자는 대퇴골과가 반월을 벗지 씨를 두 손가락사이에 끼고 앞으로 누르는 것과 같이 반월판을 앞으로 밀어내는 역할을 한다.

다음으로 자동적 기전에는 굴곡과 신전에 따른 많은 인자가 관여하는데 신전때에는 반월은 반월슬개인대에 의해 전방으로 끌리고, 이 인대는 슬개골의 전방운동에 의해 신장되고 이것이 슬황인대를 전방으로 끌어당긴다. 또한 후십자인대가 긴장하는 것으로 반월대퇴인대가 긴장하고 이에 외측반월판이 전방으로 끌어당겨진다(Kapandji, 1998; Calliet, 1996; Travell&Simmons, 1992)(그림4).

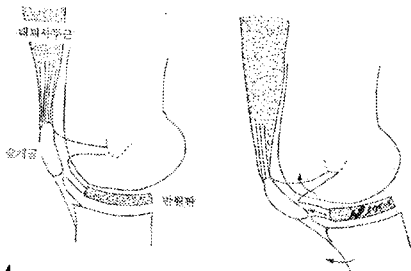


그림 4.

굴곡 때에는 내측 반월판은 그 후각에 부착되어 있는 반막양근의 건전개부에 의해 후방으로 끌리지만 전각은 전십자인대에 의해 전방으로 끌리고, 외측 반월판은 슬와근의 건전개부에 의해 후방으로 이동된다(Kapandji, 1998; Kendall, 1993; Kisser&Colby, 1990; Calliet, 1996; Travell&Simmons, 1992)(그림5).

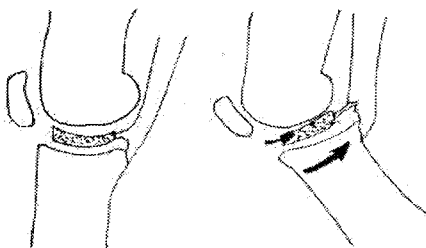


그림 5.

(3) 회전시 반월판의 움직임

축회전 때 반월은 대퇴골과의 편위방향과 똑같이 움직인다. 외회전시에는 외측반월은 경골과의 전방으로 이동하고 내측반월은 후방으로 이동되며 내회전시에는 외회전의 반대방향으로 이동이 일어난다. 이 축회전시에 일어나는 반월의 편위는 거의 타동적인 움직이지만 여기에 반월슬개인대의 긴장으로 인한 반월을 전방으로 이동시키는 자동적 기전도 약간 작용한다.

2) 슬개 대퇴관절

슬개대퇴관절은 하나의 변형된 평면관절로서 인체에서 가장 두꺼운 연골을 가진 슬개골은 다섯면을 가지는데 상면, 하면, 내측면, 외측면, 부차적인 면이다. 여기에서 외측면은 내측면 보다 더 크고 볼록하며, 부차적인 면은 슬개골 연골연화증 혹은 슬개대퇴증후군에서 가장 빈번하게 영향을 받는 부분이다.(Kapandji, 1998; Magee, 1997).

굴곡에서 신전까지 운동을 하는 동안 슬개골의 상이한 부분이 대퇴골과와 관절을 이룬다. 부차적인 관절면은 최소 135° 굴곡에 도달하기 전까지는 대퇴골과와 접촉하지 않는다. 대퇴골과 위에서 슬개골의 움직임이 부정확하게 정렬되거나 정렬 불량인 경우 슬개대퇴 관절통을 유발할 수 있다.(Magee, 1997)(그림6).

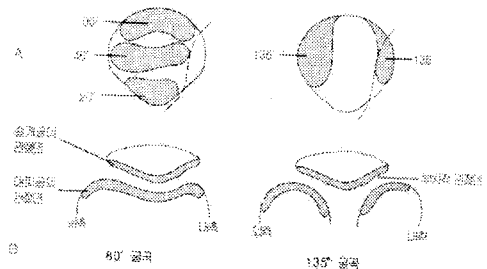


그림 6.

(1) 슬개골 정렬

슬개골의 정상 배열은 15°각, 지지인대의 긴장과 대퇴골 변형 등과 같은 요소들이 슬개골의 가로지름

과 안정성에 영향을 미친다(Mangine, 1988).

Q각은 ASIS에서 어깨골 중심을 통과한 선과 경골 결절에서 어깨골 중심을 통과하는 선이다(Kisner&Colby, 1990; Magee, 1997; Calliet, 1996). 어깨골의 안정은 능의 깊이와 어깨골의 특유한 외형과 적절한 근육의 기전에 달려 있다(Calliet, 1996). 어깨골 정열의 외측 고정은 장비인대, 외측지대와 이들의 반대편에서 내측광근이 내측으로 당김으로써 이루어진다. 어깨인대는 어깨골의 상부에서 대퇴근이 잡아 당기는 것에 대항하여 하부에서 어깨골을 고정한다(Kisner&Colby, 1990).

슬관절 굴곡과 신전시 어깨골은 시상면에서 원호에 따른 편위운동을 한다. 굴곡과 함께 어깨골은 과간외를 따라 하부로 미끄러지고 신전할 때는 상부로 미끌어진다(Kapandji, 1998). 신전으로부터 무릎을 움직일 때 어깨골이 똑바른 궤도를 따르지 않고 곡선 모양의 형태를 따라간다(Magee, 1997)(그림7).

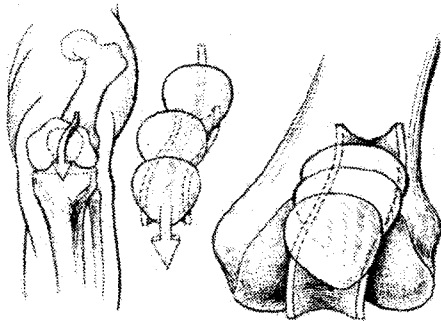


그림 7.

경골의 축회전시 어깨골은 전두면에서 운동이 일어난다.

중간위치에서는 어깨인대가 약간 기울어져 하·외측으로 달리고, 경골의 내회에서는 대퇴골의 경골에 대해 외회하는 것에 의해 어깨골이 외측으로 끌어당겨져 하·내측으로 달린다. 경골의 외회에서는 내회의 반대로 대퇴골이 어깨골을 내측으로 끌어당기는 것에 의해 어깨인대가 경골의 중간위치때보다 더

욱 큰 경사로 하·외측으로 달리게 된다(Kapandji, 1998)(그림8).

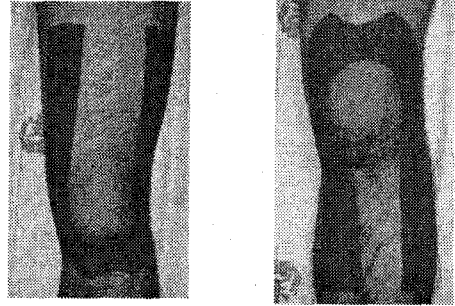


그림 8.

3. 정형 의학적 국소테이핑

이상의 이론을 바탕으로 다음과 같은 테이프 부착법을 고려해 볼 수 있다.

1) 슬관절 굴곡·신전시 경골의 회선유도(그림9)

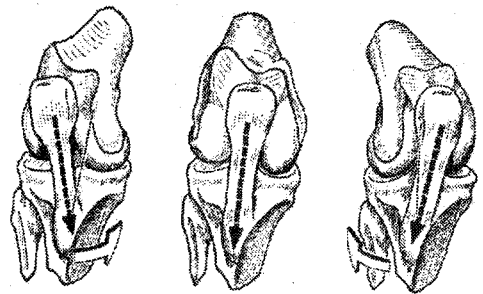


그림 9. 경골 내회선·외회선

2) 반월판의 전·후방향 유도(그림 10)

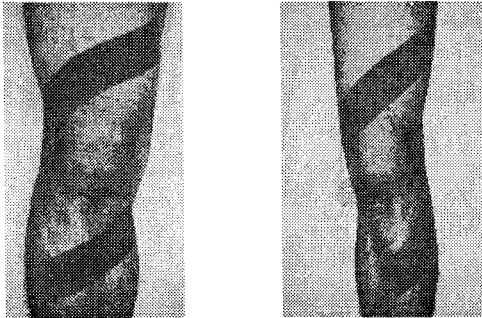


그림10. 반월판의 전·후방 이동

3) 슬개골의 상·하 이동 유도(그림 11)

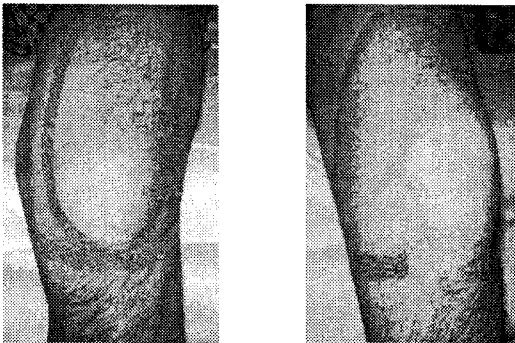


그림11. 슬개골의 상·하 이동

4) 경골의 축회전시 슬개골의 이동 유도(그림 12)

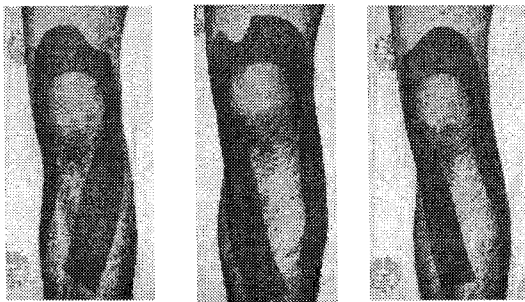


그림12. 경골 내회전, 중립, 외회전시의 슬개골 이동

Ⅲ. 결 론

슬관절은 대퇴골, 경골, 그리고 슬개골 등의 3개의 골격으로 구성되어 있으며, 대퇴경골관절과 슬개대퇴관절인 2개의 관절이 연합하여 작용하기 때문에 복잡하다. 또한 슬관절은 주위 연부조직에 의해 그 안정성을 유지하고 있다. 하지만 주위 연부조직의 외상이나 오용, 과부하, 과다 사용 등으로 인해 기능 부전이 일어나면 슬관절의 안정성이 떨어지면서 통증과 주위의 근육들의 보호기전(근긴장)에 의해 내압을 감소시키기 위해 일정한 양상으로 관절의 가동력이 제한되며, 이런 근긴장도 질환이 빠른 시간 내에 자연치유나 치료에 의해서 원래상태로 돌아가지 않으면 차츰 관절과 주위의 관련조직에 기능 이상으로 작용하게 되며, 때로는 구축을 일으키게 된다. 이러한 비정상적인 생체역학적 기전이 무릎의 기능 부전을 야기 시키므로 물리치료사는 치료하기 전에 환자의 슬관절을 충분히 평가하여 해부학적·생체역학적인 기능부전 요인을 찾아내어 정상화 시켜야 한다. 또한 거골하관절, 고관절, 천장관절과 같은 이웃관절들이 슬관절에 간접적으로 영향을 끼치기 때문에 슬관절 뿐만아니라 이웃관절의 평가도 잊지 말아야 할 것이다. 이와같이 기능 부전이 발생한 슬관절 특히 경골의 회전, 슬개골의 이동, 반월판의 움직임을 정상화시키는 도구로서 테이프를 이용하여 각 연부조직의 움직임과 정렬상태를 정상화 시켜 유지시킨다면 증상과 소견의 감소를 가져올 수 있을 것이다. 그와 더불어 관절가동술, 스트레칭, 근력강화 운동을 같이 적용한다면 성공적인 치료가 될 수 있을 것이다.

참 고 문 헌

김용주, 김용천, 민경욱. 임상운동학. 현문사; 1991.
대한스포츠의학회. 스포츠의학. 의학출판사; 2001.
어강. 근골격계 질환의 테이핑 요법. 우진출판사;

이재학. 전기치료학. 대학서림; 1992.

A. Thomson의 2명, 전국물리치료과교수협의회
驛. 타이디 질환별물리치료. 고문사; 1997.

I.A. Kapandji, 신문균의 4명譯. 관절생리학, 2.하지.
현문사; 1998.

Kendall F.P. Muscles. Williams&Wilkins; 1993.

Kisner C.&Colby L.A. Therapeutic exercise, 2nd ed.
F.A. Davis company; 1990.

Magee D.J. Orthopedic physical assessment. W.B .
Saunders company; 1997.

Maigne R.E. Physical Therapy of the knee, 2nd ed.
Ed. New York. Churchill Livingstone; 1988.

Rene Calliet. Soft tissue pain and disability. F.A.
Davis company; 1996.

Stanley Hoppenfeld, 정진우譯. 척수 사지 검진. 대
학서림; 1986.

Sullivan B.S.&Schmitz J.T.; Physical rehabilitatio
-n. Library of congress cataloging -in-publicatio
-n data; 1988.

Susan L. Edmond; Manipulation and Mobilization,
Mosby-year Book; 1993.

Travell J.G.&Simons, D.G.; Myofascial pain and
dysfunction. Williams&Wilkins; 1992